

Caso Clínico

Síndrome del incisivo central maxilar único y el papel del odontopediatra en el manejo interdisciplinario. Reporte de un caso clínico

N. MEDELLÍN PEDRAZA¹, L. D. GARRIGÓS ESPARZA², R. MÁRQUEZ PRECIADO², M. A. ROSALES BERBER², M. S. RUÍZ RODRÍGUEZ², G. TORRE DELGADILLO², J. A. GARROCHO RANGEL²

¹Alumno del Posgrado en Estomatología Pediátrica. Facultad de Estomatología. Universidad Autónoma de San Luis Potosí, México.
²Catedrático del Posgrado en Estomatología Pediátrica. Facultad de Estomatología. Universidad Autónoma de San Luis Potosí, México

RESUMEN

Introducción: el síndrome del incisivo central maxilar único (SICMU) es una rara anomalía del desarrollo oral y craneofacial, que consiste en la presentación de múltiples trastornos del desarrollo, aunado a la presencia de un incisivo central único localizado justo en la línea media del maxilar superior.

Caso clínico: en el presente artículo se presenta el caso de un paciente femenino de 8 años y 3 meses de edad, quien acudió por primera vez a valoración dental en julio de 2017. La madre estaba preocupada ya que la paciente mostraba solamente un incisivo central primario único y la misma anomalía estaba presente también en el diente homólogo permanente.

PALABRAS CLAVE: Síndrome del incisivo central maxilar único. Desarrollo. Holoprosencefalia. Malformación craneofacial.

ABSTRACT

Background: Solitary median maxillary central incisor syndrome (SMMCI) is a rare anomaly of oral and craniofacial development, which consists in the presentation of multiple developmental disorders, together with the presence of a single central incisor located in the midline itself of the maxilla.

Case report: In the present report, we present the case of a female patient aged 8 years and 3 months, who came for the first time for dental evaluation in July 2017. The mother was concerned that the patient had only a single primary central incisor and the same anomaly was present also in the permanent counterpart.

KEY WORDS: Solitary median maxillary central incisor syndrome. Development. Holoprosencephaly. Craniofacial malformation.

INTRODUCCIÓN

El síndrome de incisivo central maxilar único (SICMU) se define como una anomalía poco frecuente del desarrollo craneofacial que consiste en múltiples trastornos del desarrollo, fundamentalmente a nivel de línea media del maxilar superior.

Esta rara entidad se caracteriza por la presencia de un incisivo central único simétrico localizado en la línea media del arco maxilar. Involucra ambas denticiones, tanto temporal

como permanente, y aunque difiere anatómicamente del incisivo central “normal”, su raíz y corona son completamente simétricas. Se considera que esta anomalía es el resultado de diversos factores que hasta la fecha se desconocen, pero que actúan durante la vida intrauterina entre los días 35 y 38, a partir del momento de la concepción (1,2). De acuerdo a Hall, esta afección tiene una incidencia de 1:50.000 nacidos vivos, y es considerada una de las expresiones mínimas o microformas del espectro holoprosencefalia (HPE) (3). La etiología del síndrome es aún desconocida. Se ha reportado que puede ser producido por una mutación en el gen “Sonic Hedgehog” (SHH) I111F del cromosoma 7q36, el cual se localiza en las

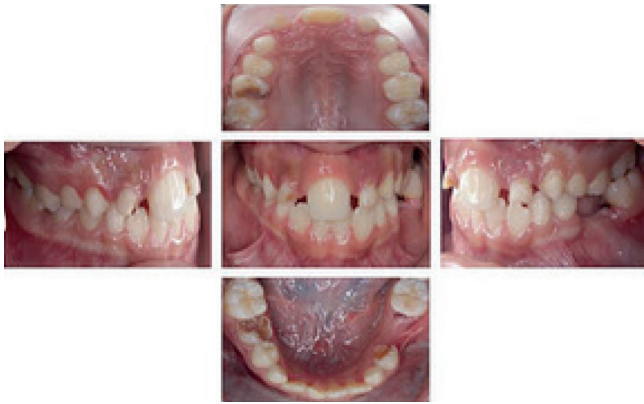

Fig. 1.

regiones cromosómicas que albergan a los genes del espectro HPE (4,5).

La Academia Americana de Odontología Pediátrica (AAPD) reconoce la importancia del correcto manejo del desarrollo y de la oclusión durante los primeros años de vida. Así, es posible establecer un nivel mayor de bienestar en los lactantes, niños y adolescentes. Para el logro de tales objetivos, es necesario un diagnóstico temprano y un manejo apropiado de las anomalías oclusales y craneofaciales (6,7).

CASO CLÍNICO

Paciente femenino de 8 años 3 meses de edad que acudió a revisión dental por primera vez a principios de julio del 2017, a la clínica del Posgrado en Estomatología Pediátrica de la Universidad Autónoma de San Luis Potosí (México). Como motivo de consulta, la madre refirió que estaba preocupada porque su hija “tuvo un solo diente de leche de enfrente, y ahora volvió a salir pero más grande”. En la primera cita se realizó la historia clínica, se tomó una radiografía panorámica y se elaboró un plan presuntivo de tratamiento. La madre de la paciente mencionó que la niña nació por parto eutócico a las 39 semanas de gestación y sin complicación alguna, con un peso de 3.200 kg y una talla de 50 cm. Cumplió su periodo de lactancia materna exclusiva hasta los 6 meses de edad, inició ablactación a partir de los 6 meses, y continuó siendo amamantada hasta los 3 años de edad.

Intraoralmente, se observó una buena conformación de los arcos dentarios superior e inferior, ambos en etapa de dentición mixta temprana; era notoria la presencia de un único incisivo central superior, sin evidencia de frenillo labial superior. Se observó además pérdida prematura de algunos órganos dentales temporales posteriores debido a caries de la infancia temprana; clase I canina bilateral, relación molar de Angle clase III derecha originada por la caries avanzada en la cara distal del segundo molar inferior derecho y mesialización del primer molar inferior derecho permanente. Del lado izquierdo la clase molar era I (Fig. 1).

Se solicitó una radiografía lateral de cráneo y una tomografía axial computarizada (TAC) (Figs. 2-4). Posteriormente,

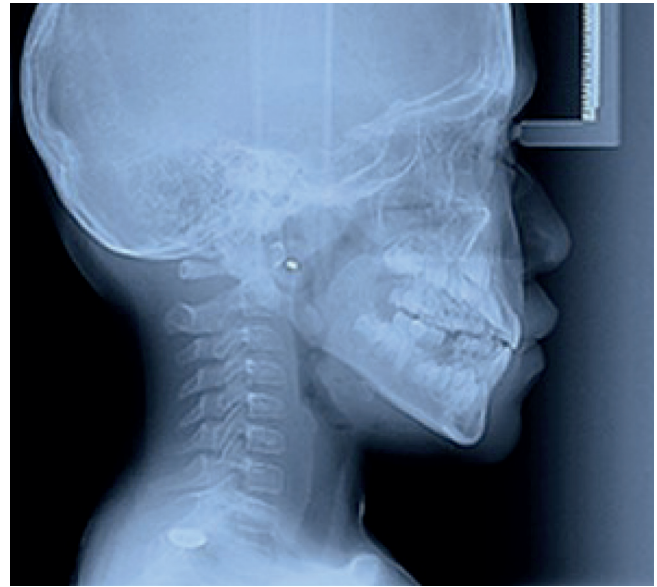

Fig. 2.

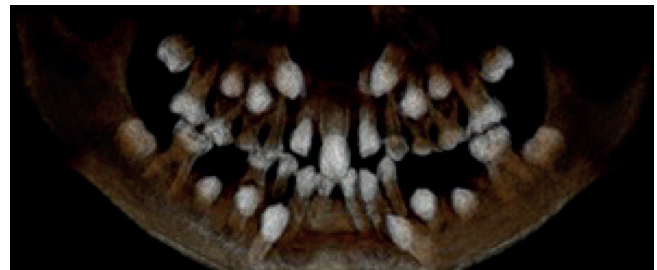

Fig. 3.

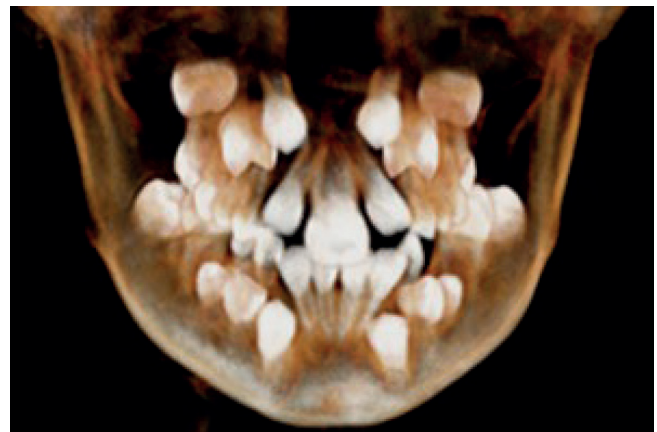

Fig. 4.

se realizó interconsulta con otros especialistas, como el ortodoncista, el protesista, el médico pediatra, el genetista y el otorrinolaringólogo.

Una vez que entendieron y aceptaron los procedimientos dentales planeados, los padres del paciente firmaron el consentimiento informado escrito que autorizaba la atención de su hijo y la posterior publicación del presente caso clínico.

Tratamientos realizados:

1. Profilaxis dental completa. Instrucción de la técnica de cepillado dental de Fones, de acuerdo a las recomendaciones de la AAPD.
2. Colocación de selladores de fosetas y fisuras (Clinpro sealant, 3M ESPE, México) en los primeros molares permanentes tanto superiores como inferiores.
3. Exodoncia por movilidad de grado III y persistencia de los incisivos laterales superiores primarios.
4. Exodoncia de resto radicular de segundo molar inferior izquierdo primario.
5. Exodoncia por lesión de furca del segundo molar superior derecho, primer molar inferior izquierdo y segundo molar inferior derecho, todos primarios.
6. Análisis cefalométricos de Ricketts, Jaraback y Steiner: interconsulta con el ortodoncista.
7. En la primer fase del tratamiento, en el maxilar superior se colocó un aparato disyuntor tipo Hass con tornillo bidireccional transversal (Fig. 5). El objetivo fue el ensanchamiento ortopédico de la arcada superior mediante la separación de la sutura media palatina. Para ello se empleó el protocolo de expansión rápida, en el que se activó el tornillo de expansión una vez al día durante 21 días. En la arcada inferior se adaptó un arco lingual con asas y púnticos para devolver la función masticatoria al paciente (Fig. 6). Se tomaron fotografías inmediatamente después de la colocación de los aparatos.
8. Se planea, cuando la niña tenga alrededor de 11 años de edad, cuando el ápice de este diente esté completamente maduro, la colocación de *brackets* en los dientes anterosuperiores permanentes. El objetivo será desplazar el incisivo central único hacia el espacio disponible en la línea media.
9. En su momento, en el incisivo central se realizará una modificación de la dimensión mesiodistal de su corona y se planeará el tratamiento de rehabilitación definitiva.

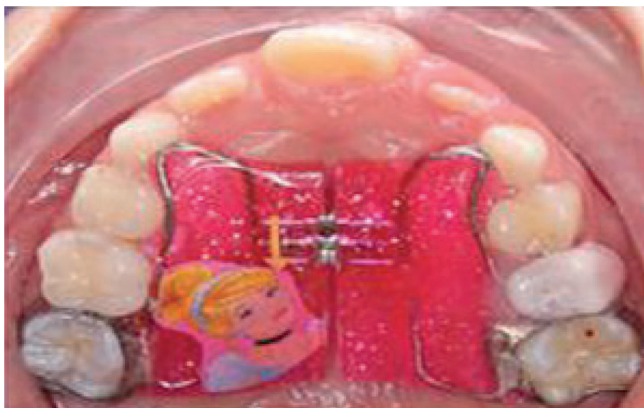

Fig. 5.

DISCUSIÓN

Se han postulado algunas teorías acerca de patogenia del síndrome del incisivo central único, en las que se menciona una ausencia o reducción del crecimiento lateral de la línea media del maxilar, alrededor de los días 37 o 38 de gestación. Como resultado final, se produce una fusión del epitelio de la lámina dental, evitando así la formación de dos incisivos centrales completos y separados (3,8,14,16).

En aquellos casos en los que se presente esta patología de forma exclusiva o aislada, el tratamiento temprano consiste en la realización de un diagnóstico preciso y también en la interconsulta con otros especialistas. El pronóstico del manejo odontológico dependerá de la adecuada valoración integral del caso con los especialistas correspondientes y así interceptar oportunamente el problema transversal del maxilar superior. Posteriormente se deberá corregir la posición del incisivo central, para restablecer una adecuada función y estética (9,15,17).

De acuerdo a las diferentes fases del desarrollo afectivo de Erikson, cuando el niño tiene entre 7 y 11 años de edad ocurre el dominio de la destreza manual. El niño se esfuerza por adquirir la suficiente habilidad académica y social que le permita competir en una sociedad en la que se reconoce y se premia su esfuerzo. Es por ello que el tratamiento ortopédico y ortodóntico suele iniciarse en esta fase temprana, primeramente con aparatos removibles, generando así la confianza y la responsabilidad que se deposita en el paciente durante el tratamiento. El niño podrá motivarse de esta manera para lograr una mayor aceptación o consideración entre su grupo de amigos y compañeros de escuela. Por tal motivo, el odontopediatra debe insistir en que los dientes del niño tendrán un mejor aspecto y asimismo la sonrisa se verá mejor, siempre y cuando el paciente coopere con el uso continuo y apropiado de los aparatos ortopédicos correspondientes (10,11,18).

Por otra parte, existe controversia en relación a la aplicación de tratamientos cuyo objetivo es la disyunción de la sutura media palatina. Algunos autores mencionan que dicho procedimiento está contraindicado debido a la malformación o ausencia de la sutura palatina que suelen presentar los pacientes con SICMU (12-19); sin embargo, estos hallazgos

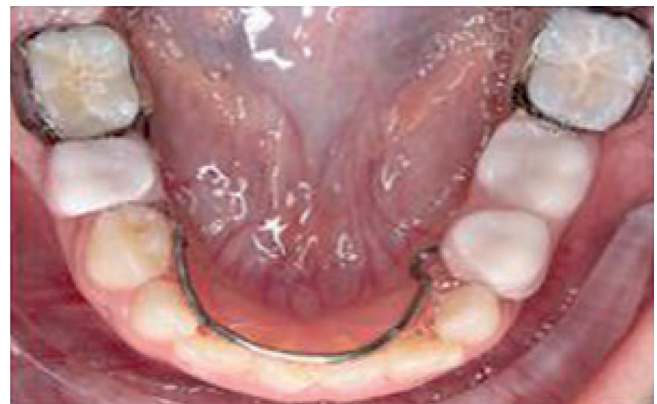

Fig. 6.

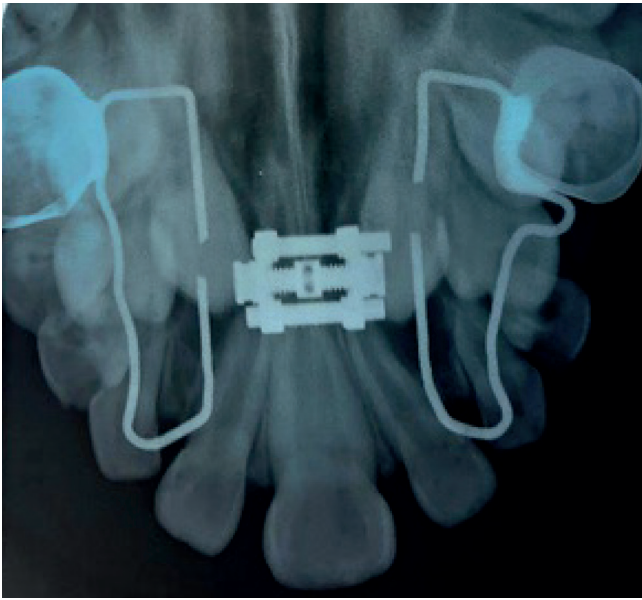


Fig. 7.

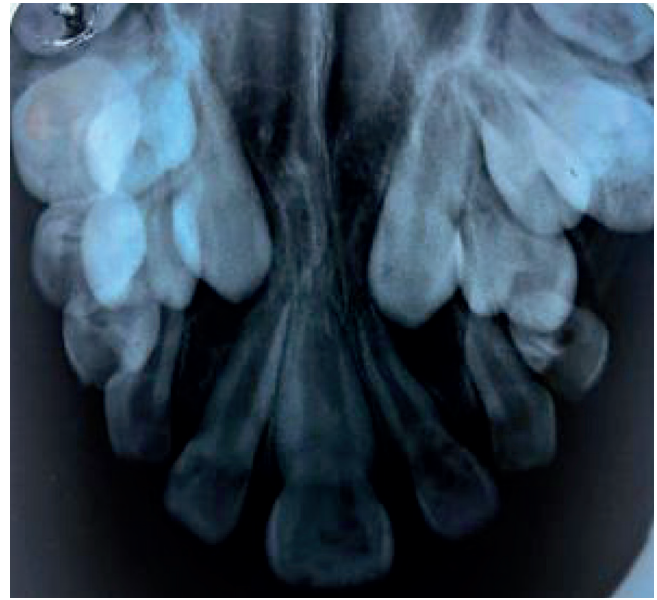


Fig. 8.

no se exhibieron en el presente caso. Así mismo, Bolan y Becktor sugieren que la expansión rápida del maxilar no será efectiva debido a las alteraciones de la sutura platina en estos pacientes, y mencionan que los únicos resultados que se podrían obtener con la disyunción son una expansión y remodelación alveolodentaria sin ningún aumento de la dimensión basal del maxilar. Por su parte, para lograr un tratamiento con apertura de la sutura junto con la creación de espacios interdentes, Bolan propone como alternativa la expansión maxilar asistida, en la que debe realizarse la apertura de la sutura media palatina de forma quirúrgica (5,17,20).

Otros autores como Becktor, Moreira y McNamara sugieren como segunda opción de tratamiento la extracción del incisivo central único presente. Posteriormente, se debe realizar el cierre del espacio por medio de la mesialización de los incisivos laterales permanentes contiguos (21-24). Debe tomarse en cuenta que estos tratamientos solamente se han documentado en reportes muy concretos de casos clínicos individuales, en los que existía una gran discrepancia óseodentaria o incluso antecedentes de avulsión repetida del incisivo central a causa de múltiples traumatismos. Por tal motivo se debe de seleccionar cada caso de manera individual cuidadosa y hacer un adecuado diagnóstico ortopédico previo (5,13,17).

En algunas situaciones clínicas no está indicado el tratamiento de ortodoncia. Tomando en cuenta la importancia de la estética y la función, el reposicionamiento del diente ausente sí está indicado, por medio de un tratamiento protésico restaurativo, lo que generalmente devuelve al paciente una arcada dentaria con forma normal y con los dos incisivos centrales presentes. Así, si tanto los padres como el paciente están satisfechos con la apariencia de la dentición del niño y no existe problema funcional alguno, podrá manejarse el

síndrome del incisivo central maxilar único sin necesidad de tratamiento ortodóncico (9,10,24).

En relación a la controversia de la posible falta de respuesta al intentar la expansión rápida maxilar, en el presente caso sí fue posible la separación de la sutura media palatina (Figs. 7 y 8). La evidencia radiográfica del efecto de la disyunción en nuestro paciente, como ha sido reportada en otros casos síndromicos similares, sugiere que la respuesta de ciertos tejidos a los aparatos disyuntores dependerá del grado de afección que tenga el síndrome en cada paciente (25-27).

CONCLUSIÓN

El síndrome de incisivo central maxilar único no debe considerarse como una simple anomalía dental ya que puede estar asociado a otras características clínicas y malformaciones craneofaciales que, de no ser diagnosticadas a tiempo, podrían poner en riesgo la vida del paciente. De igual forma un diagnóstico clínico de manera temprana por parte del odontopediatra puede hacer la diferencia en un tratamiento interceptivo exitoso, con resultados que armonicen la relación entre las arcadas y devuelvan la función y estética en la sonrisa de nuestro paciente.

CORRESPONDENCIA:

Miguel Ángel Rosales Berber
Av. Manuel Nava # 2
Zona Universitaria
San Luis Potosí, S.L.P. México
e-mail: miguel.rosales@uaslp.mx; rbmiguel_1963@yahoo.com.mx

BIBLIOGRAFÍA

1. Torres-Moneu A, Velasco A, Planells-del Pozo P. Síndrome del incisivo central maxilar único: Un enfoque multidisciplinar *Gaceta Dental: Industria y Profesiones* 2015;274:168-76.
2. Utreja A, Zahid SN, Gupta R. Solitary median maxillary central incisor in association with hemifacial microsomia: A rare case report and review of literature. *Contemp Clin Dent* 2011;2:385-9.
3. Hall RK. Solitary median maxillary central incisor (SMMCI) syndrome. *Orphanet J Rare Dis* 2006;1:12.
4. Ángeles M, Lasierra ROS. La vía de Hedgehog: Embriogénesis y Enfermedad. *Real Academia Nacional de Farmacia* 2009;161-83.
5. Machado E, Machado P, Grehs B, Grehs RA. Solitary median maxillary central incisor syndrome: Case report. *Dental Press J Orthod* 2010;15(4):55-61.
6. Lobato PB, Alvarez ID, Bayona TV. Síndrome del Incisivo Central Maxilar Medio único: Hallazgos radiológicos. *Objetivo docente. Radiología* 2014;56(Espec Cong):1304.
7. Council R. Guideline on management of the developing dentition and occlusion in pediatric dentistry. *American Academy of Pediatric Dentistry. Clinical Practice Guidelines Pediatr Dent* 2016;289-301.
8. Pseiner BC. Median maxillary central incisor syndrome. *Am J Orthod Dentofac Orthop* 2014;146(6):786-94.
9. Abanto J, Imparato JCP, Guedes-Pinto AC, Bönecker M. Anomalías dentarias de impacto estético en odontopediatría: Características y tratamiento. *Rev Estomatol Herediana* 2012;22(3):171-8.
10. Proffit WR, Fields HW, Sarver DM, Ackerman JL. *Contemporary Orthodontics*. 5ª ed. Elsevier; 2014. pp. 54-58.
11. Sora C, Jaramillo PM. Diagnóstico de las asimetrías faciales y dentales. *Rev Fac Odont Univ Ant* 2005;16(1-2):15-25.
12. Bs SY, Orta P, Bs II, Renk EM, Inman JC. Congenital nasal pyriform aperture stenosis in association with solitary median maxillary central incisor: Unique radiologic features. *Radiol. Case Reports* 2016;11(3):178-81.
13. Moreira R, Verli F, Marinho S, Canuto C, Costa A, Marques L. Dental trauma clinically mimicking single central incisor syndrome. *Rev Odonto Cienc* 2012;27(1):78-81.
14. Yang HC, Shyur SD, Huang LH, Chang YC, Wen DC, Liang PH, et al. Di George Syndrome Associated with Solitary Median Maxillary Central Incisor. *Asian Pac J Allergy Immunol* 2005;23:159-63.
15. DiBiase AT, Cobourne M. Beware the solitary maxillary median central incisor. *J Orthodon* 2008;35:16-9.
16. Nanni L, Ming JE, Du Y, Hall RK, Aldred M, Bankier A, et al. SHH Mutation Is Associated With Solitary Median Maxillary Central Incisor - A Study of 13 Patients and Review of the Literature. *Am J Med Genet* 2001;102:1-10.
17. Bolan M, Derech CD, Correa M, Ribeiro GL, Almeida IC. Palatal expansion in a patient with solitary median maxillary central incisor syndrome. *Am J Orthod Dentofacial Orthop* 2010;138(4):493-7.
18. Dubourg C, Bendavid C, Pasquier L, Henry C, Odent S, David V. Holoprosencephaly. *Orphanet J Rare Dis* 2007;2:8.
19. Blackmore K, Wynne DM. A case of solitary median maxillary central incisor (SMMCI) syndrome with bilateral pyriform aperture stenosis and choanal atresia. *Int J Pediatr Otorhinolaryngol* 2010;74(8):967-9.
20. Miura M, Kato N, Kojima H, Oguchi H. Triple-X syndrome accompanied by a single maxillary central incisor: case report. *Pediatr Dent* 1993;15:214-7.
21. Garavelli L, Zanacca C, Caselli G, Banchini G, Dubourg C, David V, et al. Solitary median maxillary central incisor syndrome: clinical case with a novel mutation of sonic hedgehog. *Am J Med Genet Part A* 2004;127(1):93-5.
22. McNamara T, Field D, McNamara T. A solitary maxillary central incisor treated orthodontically: a case report *Spec Care Dent* 1999;9(5):135-9.
23. Lo F, Lee Y, Lin S, Shen E, Huang J, Lee K. Solitary maxillary central incisor and congenital nasal pyriform aperture stenosis. *Eur J Pediatr* 1998;157:39-44.
24. Becktor KB, Sverrild L, Pallisgaard C, Burhøj J, Kjaer I. Eruption of the central incisor, the intermaxillary suture and maxillary growth in patients with a single median maxillary central incisor. *Acta Odont Scand* 2001;59:361-6.
25. Yassin OM, El-Tal YM. Solitary maxillary central incisor in the midline associated with systemic disorders. *Oral Surg Oral Med Oral Pathol Oral Radiol Endod* 1998;85:548-51.
26. Velasco D, Ramírez J, AY. N. Síndrome del incisivo central único de la línea media del maxilar y fusión de incisivos centrales permanentes mandibulares - Reporte de un caso clínico. *Rev Odontol Mex* 2005;9(1):37-41.
27. Lertsirivorakul J, Hall RK. Solitary median maxillary central incisor syndrome occurring together with oromandibular-limb hypogenesis syndrome type 1: A case report of this previously unreported combination of syndromes. *Int J Paediatr Dent* 2008;18:306-11.

Clinical Case

Solitary median maxillary incisor and the role of the pediatric dentist in the interdisciplinary management of the syndrome. A clinical case report

N. MEDELLÍN PEDRAZA¹, L. D. GARRIGÓS ESPARZA², R. MÁRQUEZ PRECIADO², M. A. ROSALES BERBER², M. S. RUÍZ RODRÍGUEZ², G. TORRE DELGADILLO², J. A. GARROCHO RANGEL²

¹Student on the Postgraduate Course on Pediatric Stomatology. Faculty of Stomatology. Universidad Autónoma de San Luis Potosí, Mexico. ²Postgraduate Professor in Pediatric Stomatology. Faculty of Stomatology. Universidad Autónoma de San Luis Potosí, Mexico

ABSTRACT

Background: Solitary median maxillary central incisor syndrome (SMMCI) is a rare anomaly of oral and craniofacial development, which consists in the presentation of multiple developmental disorders, together with the presence of a single central incisor located in the midline itself of the maxilla.

Case report: In the present report, we present the case of a female patient aged 8 years and 3 months, who came for the first time for dental evaluation in July 2017. The mother was concerned that the patient had only a single primary central incisor and the same anomaly was present also in the permanent counterpart.

KEY WORDS: Solitary median maxillary central incisor syndrome. Development. Holoprosencephaly. Craniofacial malformation.

INTRODUCTION

Solitary median maxillary central incisor (SMMCI) is a rare anomaly of craniofacial development that consists in multiple developmental disorders, essentially along the midline of the upper maxilla.

This rare entity is characterized by the presence of a solitary symmetric central incisor that is located in the midline of the maxillary dental arch. It involves both the primary and permanent dentitions, but while it differs anatomically from the “normal” central incisor, the root and crown are completely symmetric. This anomaly is considered to be the result of various factors that to date are unknown, but that operate in utero between day 35 and 38 following the moment of conception (1,2). According to Hall, the condition has an incidence of 1:50.000 live births, and it is considered one of the minimal clinical expression or microforms of the holoprosencephaly spectrum (HPE) (3). The etiology of the syndrome

RESUMEN

Introducción: el síndrome del incisivo central maxilar único (SICMU) es una rara anomalía del desarrollo oral y craneofacial, que consiste en la presentación de múltiples trastornos del desarrollo, aunado a la presencia de un incisivo central único localizado justo en la línea media del maxilar superior.

Caso clínico: en el presente artículo se presenta el caso de un paciente femenino de 8 años y 3 meses de edad, quien acudió por primera vez a valoración dental en julio de 2017. La madre estaba preocupada ya que la paciente mostraba solamente un incisivo central primario único y la misma anomalía estaba presente también en el diente homólogo permanente.

PALABRAS CLAVE: Síndrome del incisivo central maxilar único. Desarrollo. Holoprosencefalia. Malformación craneofacial.

is still unknown. It has been reported that it can be produced by a mutation in the “Sonic Hedgehog” (SHH) I111F gene of chromosome 7q36 that is located in the chromosomal regions housing the HP spectrum genes (4,5).

The American Academy of Pediatric Dentistry (AAPD) recognizes the importance of correctly managing dental development and occlusion during the early years of life and of establishing a greater level of wellbeing for babies that are breastfeeding, and for children and adolescents. In order to achieve these objectives, an early diagnosis and the proper management of occlusal and craniofacial anomalies is necessary (6,7).

CASE REPORT

Female patient aged 8 years and 3 months presented at the Postgraduate clinic of Pediatric Stomatology of the Uni-

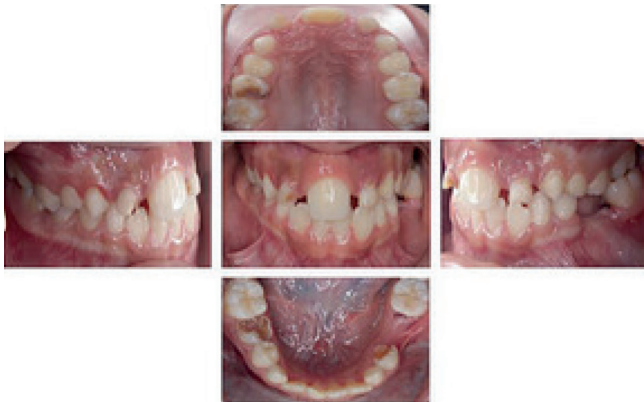

Fig. 1.

versidad Autónoma de San Luis Potosí (Mexico) for a dental check-up for the first time at the beginning of July 2017. The reason for the consultation was the mother's concern that her daughter "only had only one front milk tooth that had re-emerged but larger". During the first consultation a medical history was taken, a panoramic radiography was carried out and a presumptive treatment plan was prepared. The patient's mother mentioned that the birth had been natural at 39 weeks of pregnancy, with no complications, a birth weight of 3.200 kg and a size of 50 cm. The girl had been exclusively breastfed until the age of 6 months, she went onto solids at 6 months but continued to breastfeed until the age of three years.

Intraoral examination revealed good arrangement in the upper and lower dental arches, both in early mixed dentition. The presence of a solitary upper central incisor was very obvious and there was no evidence of an upper lip frenulum. In addition, premature loss of some of the posterior primary teeth due to early childhood caries was observed. Bilateral Class I canine and Angle Class III molar relationship was also observed as a result of advanced caries on the distal aspect of the lower right second molar and the mesialization of the permanent lower right first molar, and molar Class I on the left side (Fig. 1).

A lateral radiography of the skull was requested by computerized axial tomography (CAT) (Figs. 2-4). Following this, other specialists were consulted such as an orthodontist, prosthodontist, pediatrician, geneticist and ENT specialist.

Once the parents had understood and accepted the dental procedures that had been planned, they signed an informed consent form to authorize their child's medical care and the later publishing of this case report.

The treatment performed was:

1. Complete dental prophylaxis. Instructions on Fones brushing technique according to AAPD recommendations.
2. Placement of pit and fissure sealants (Clinpro sealant, 3M ESPE, Mexico) in both the upper and lower first permanent molars.
3. Extraction due to grade III mobility and persistence of primary upper lateral incisors.
4. Extraction of the root remains of the primary lower left second molars.

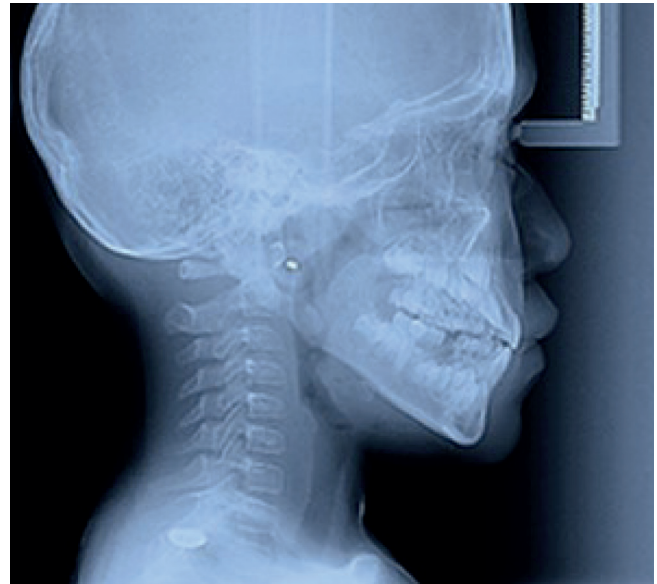

Fig. 2.

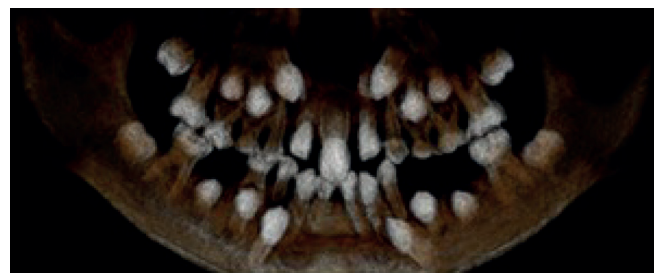


Fig. 3.

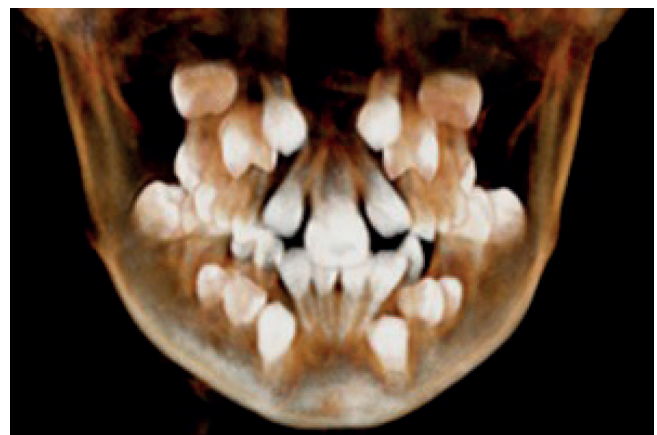

Fig. 4.

5. Extraction of furcation lesion of the upper right second molar, lower left first molar and lower right second molar, all primary teeth.

6. Ricketts, Jaraback and Steiner cephalometric analysis: consultation with orthodontist.
7. During the first stage of the treatment, the upper maxilla was placed in a Haas-type device with a transverse bidirectional screw (Fig. 5). The objective was the orthopedic widening of the upper arch by separating the midpalatal suture. For this the rapid expansion protocol was used, in which the expansion screw was activated once a day for 3 weeks. A lingual arch was adapted for the lower dental arch with loops and pontics in order to re-establish masticatory function (Fig. 6). Photographs were taken immediately after the devices had been placed.
8. When the girl is around 11 years old and when the apex of this tooth is completely mature, brackets are planned for the permanent upper front teeth. The aim is to displace the solitary central incisor towards the available space in the midline.
9. At the appropriate time the mesiodistal diameter of the crown will be modified and definitive rehabilitation treatment planned.

DISCUSSION

Certain theories have been put forward on the pathogenesis of the solitary central incisor syndrome, and the absence or reduction in the lateral growth of the maxillary midline has been mentioned around day 37 or 38 of gestation. The final result could be the fusion of the epithelium of the dental lamina, and the formation of two complete but separated central incisors is avoided (3,8,14,16).

For those cases in which the syndrome presents exclusively in an isolated fashion, early treatment should consist in performing a precise diagnosis and consulting other specialists. The dental management prognosis will depend on the appropriate integral assessment of the case with the corresponding specialists in order to intercept the cross-cutting issues in the upper maxilla appropriately. After this the position of the central incisor should be corrected in order to re-establish proper function and esthetic appearance (9,15,17).

According to the different phases in Erikson's emotional development, when children are between the ages of 7 and 11 years, they will master manual dexterity. They will strive to acquire the sufficient academic and social skills that will allow them to compete in a society in which their efforts will be recognized and rewarded. It is for this reason that orthopedic and orthodontic treatment tends to start at this early stage, first with removable devices, leading to confidence and responsibility that is deposited in the patient during treatment. The child will be able to motivate him or herself in this way in order to achieve greater acceptance or regard among groups of friends at school and out of school. For this reason, the pediatric dentist should stress that the child will have a better smile and teeth with a better appearance, providing the patient cooperates and uses the corresponding orthopedic devices continuously and properly (10,11,18).

Conversely, there is controversy with regard to the application of treatment that is aimed at separating the midpalatal suture. Some authors mention that this procedure is contraindicated given the malformation or absence of the palatine suture that SMMCI patients tend to have (12-19). However, these findings were not observed in this study. Bolan and Becktor suggest that rapid expansion of the maxilla will not be effective given the disturbances to the palatine suture in these patients, and they mention that the only results that can be obtained with an expander is dentoalveolar remodeling and expansion without an increase in the maxillary base. Bolan proposes an alternative to assisted maxillary expansion consisting in treatment to open the suture and to create interdental spaces which should be carried out by surgically opening the midpalatal suture (5,17,20).

Other authors such as Becktor, Moreira and McNamara suggest that a second treatment option could be the extraction of the solitary central incisor. The space should then be closed by means of the mesialization of the adjacent permanent lateral incisors (21-24). It should be taken into account that these treatments have only been documented in very concrete individual case reports with considerable bone-tooth discrepancy and even antecedents of repeated avulsion of the central incisor due to multiple traumatic injuries. For this reason each case should be individually

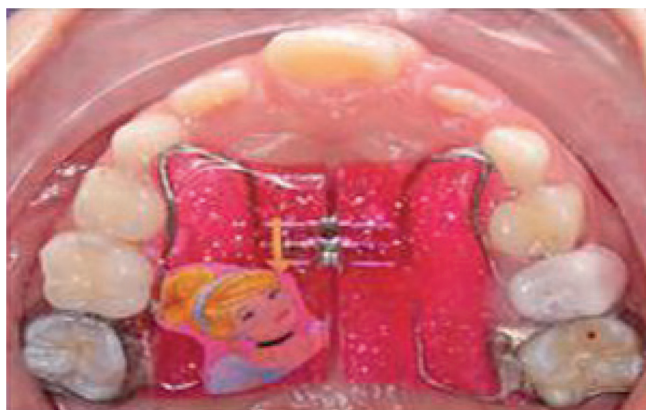

Fig. 5.

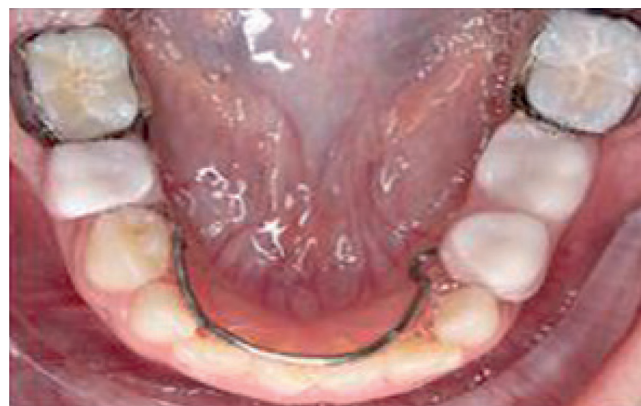

Fig. 6.

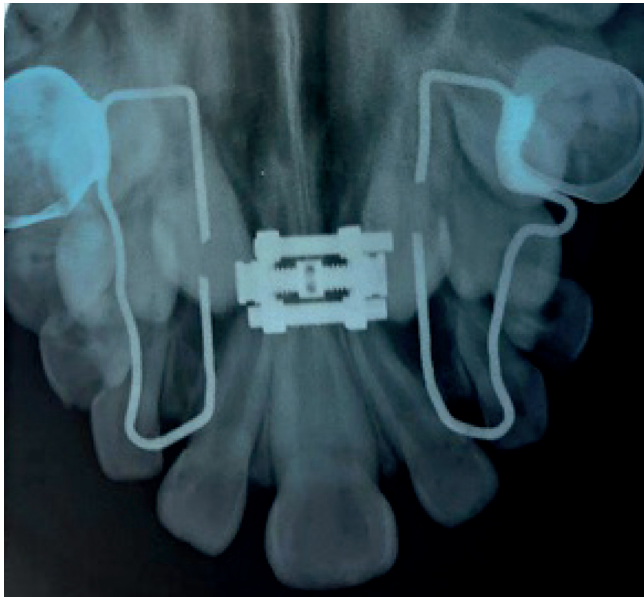


Fig. 7.

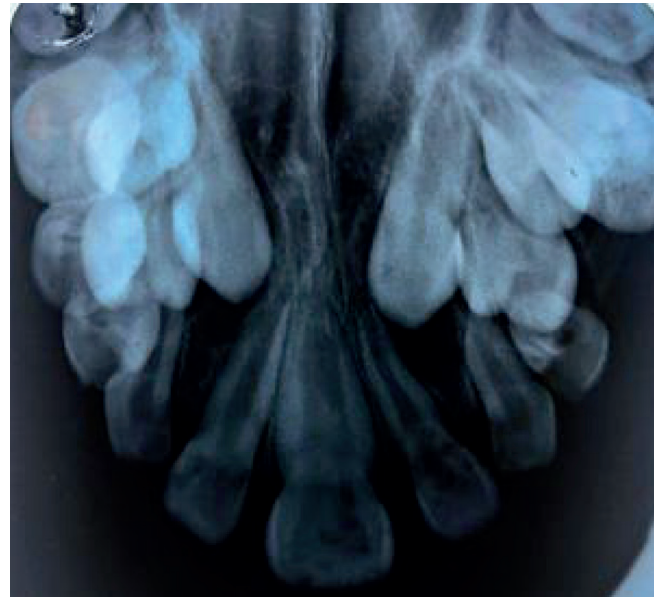


Fig. 8.

and carefully considered and a proper orthopedic diagnosis made previously (5,13,17).

In some clinical situations orthodontic treatment is not indicated. Taking into account the importance of esthetics and function, repositioning a missing tooth is indicated using restorative prosthetic treatment, which generally leads to a dental arch with a normal shape and with two central incisors present. Thus, if both parents and patient are satisfied with the appearance of the child's dentition and there are no functional problems at all, the solitary median maxillary incisor syndrome can be managed without the need for orthodontic treatment (9,10,24).

With regard to the controversy regarding a possible lack of response when trying rapid maxillary expansion, in the present case separating the midpalatal suture proved possible (Figs. 7 and 8). The radiographic evidence of the expansion effect in our patient, as reported in other similar syndromic

cases, suggests that the response of certain tissues to expansion devices will depend on how affected each patient is by the syndrome (25-27).

CONCLUSION

The solitary median maxillary incisor syndrome should not be considered a simple dental anomaly given that it can be associated with other clinical characteristics and craniofacial malformations which, if not diagnosed in time, could put at risk the life of the patient. Similarly, early clinical diagnosis by a pediatric dentist can make the difference in successful interceptive treatment with results that harmonize the relationship between the dental arches, restoring function and the esthetic appearance or our patient's smile.