

# Restauración estética con funda de celuloide y resina Bulk Fill en dientes temporales

L. AVENDAÑO MORAN<sup>1</sup>, M. JIMÉNEZ MIRANDA<sup>2</sup>, I. P. SANÍN RIVERA<sup>3</sup>

<sup>1</sup>Residente de la Especialidad de Odontopediatria de la Universidad Autónoma de Guadalajara. Xalapa, Veracruz. México.

<sup>2</sup>Residente de la Especialidad de Odontopediatria de la Universidad Autónoma de Guadalajara. Petatlán, Guerrero. México.

<sup>3</sup>Docente en Investigación de la Especialidad de Odontopediatria. Universidad Autónoma de Guadalajara. Guadalajara, México

## RESUMEN

**Introducción:** una alternativa de restauración estética de dientes anteriores temporales con caries extensas son las coronas con funda de celuloide de resina.

**Caso clínico:** se reporta caso de una paciente, en la que se colocó una corona de celuloide con resina compuesta y otra con resina Bulk Fill con el fin de comparar las respuestas periodontales, fracturas o pérdidas y satisfacción estética de ambos materiales. Ambas técnicas presentaron buenos resultados, sin embargo, la resina compuesta presentó una mejor estética.

**Discusión:** en conclusión, la técnica de coronas con funda de celuloide es una buena alternativa a dicho tratamiento, puesto que tiene una buena resistencia.

**PALABRAS CLAVE:** Coronas. Resina. Bulk Fill. Caries. Celuloide.

## ABSTRACT

**Background:** An alternative to esthetic restoration of anterior primary teeth with deep carious lesions are resin strip crowns.

**Case report:** A patient case is reported, where celluloid crowns were placed, one using a composite resin and the other with a Bulk Fill resin in order to compare periodontal response, and the fractures or failures and esthetic satisfaction of both materials. Both techniques showed good results, however, the composite resin offered a better esthetic appearance.

**Discussion:** In conclusion, the celluloid strip crown technique is a better alternative for this treatment, since it has good resistance.

**KEY WORDS:** Strip crowns. Resin. Bulk Fill. Caries.

## INTRODUCCIÓN

La caries de la primera infancia es sumamente común y frecuente en dientes anteriores temporales. La corona es muy pequeña y la caries causa una amplia destrucción de esta, por tal motivo el odontólogo está obligado a colocar restauraciones resistentes y lograr que el diente permanezca en boca el mayor tiempo posible para no alterar la erupción de los dientes permanentes.

La forma tradicional de restaurar los dientes temporales anteriores es colocando coronas de acero cromo, las cuales no son estéticamente aceptables y pueden afectar emocional-

mente a los niños y al desarrollo de su comportamiento, por lo cual la estética es un punto a considerar en la restauración de estos dientes.

Entre los materiales utilizados para restaurar los dientes anteriores temporales se encuentran: resinas fotopolimerizables, coronas metálicas, coronas metálicas preformadas con frente estético, coronas de policarbonato, coronas de resina acrílica y coronas de zirconia. Las coronas de acero cromo tienen el material que proporciona mejor resistencia y durabilidad; el gran inconveniente de este es la estética (1-3).

Las coronas de celuloide son un método popular para restaurar los dientes anteriores temporales que proporcionan una buena estética ya que se asemejan a la apariencia natural de los dientes. Este tipo de coronas están indicadas cuando existen caries extensas, dientes fracturados o con algún tipo

de malformación, dientes con algún cambio de color o que hayan recibido algún tipo de tratamiento pulpar. Van a estar contraindicadas en los casos en que los dientes temporales presenten una estructura dental insuficiente para retención y adhesión, sobremordidas profundas y en niños con enfermedad periodontal (4,5).

Aunque la técnica ha sido bien descrita por numerosos artículos, actualmente, existen muy pocos datos clínicos sobre la longevidad de estas coronas. Su éxito clínico depende de diversos factores, como el control de la humedad y hemorragia, la preparación del diente, técnica adhesiva y la colocación de la resina compuesta convencional (6).

Actualmente, la utilización de restauraciones a base de resinas compuestas (RC) fotopolimerizables se ha masificado. Sin embargo, la técnica de restauración en una preparación cavitaria es compleja, debiendo ser realizada mediante una técnica incremental. En caso de preparaciones profundas o extensas, se deben aplicar varias capas del material, siendo un trabajo de alta complejidad, técnica que consume tiempo al clínico. Como respuesta a estas dificultades, en el último tiempo ha aparecido una nueva generación de resinas compuestas, denominadas como “Resinas compuestas Bulk-Fill” (RBF). Este término ha sido utilizado por los fabricantes para referirse a resinas compuestas que se podrían aplicar en un incremento de hasta 4-5 mm, mediante una técnica de monobloque o una capa (7).

El uso de estas resinas podría superar algunas de las desventajas que conlleva el uso de la técnica incremental, como, por ejemplo: el aumento de la probabilidad de incorporar espacios o contaminantes entre los incrementos, la potencial falla cohesiva entre los incrementos, la dificultad en la aplicación de la resina en cavidades conservadoras, pero sobre todo y lo más importante para la práctica en odontopediatría, el tiempo clínico prolongado para la correcta aplicación de la resina en capas (2,8).

Este tipo de resinas incorporan modificaciones en la matriz de dicha resina y la química del fotoiniciador, así como la tecnología de partículas de relleno, con una diversidad de informes sobre su rendimiento clínico, propiedades físicas y mecánicas, y potencial de degradación. Esta modificación a las resinas Bulk Fill se realizó para reducir la contracción de la polimerización y las tensiones de contracción sin comprometer las propiedades mecánicas (7,9).

El objetivo de este caso clínico fue evaluar la técnica de las coronas de celuloide con 2 tipos de resinas. Resina Compuesta Bulk-Fill® (RBF), y resina convencional (FILTEK® Z350 XT 3M).

## CASO CLÍNICO

Paciente de sexo femenino de 4 años 11 meses de edad, que en mayo de 2018 se presentó con sus tutores a la clínica de la Especialidad de Odontopediatría de la Facultad de la Universidad Autónoma de Guadalajara (UAG), Jalisco (México). La madre mencionó que deseaba darle una sonrisa más agradable y estética a su hija. Se obtuvo una detallada historia clínica de la paciente y se le informó a la madre el plan de tratamiento, en el cual se sugirió la restauración de ambos dientes con

coronas de celuloide. Se entregó el consentimiento informado, el cual fue leído y firmado por la madre, aceptando el plan de tratamiento propuesto.

La examinación intraoral reveló caries clasificación 5 en Código de ICDAS (Fig. 1) en el incisivo central superior derecho y una restauración filtrada de resina en el incisivo lateral superior derecho.

Inicialmente, se anestesió la zona anterior a nivel del incisivo central superior derecho e incisivo lateral superior derecho con técnica anestésica suprapariosteal y palatina, infiltrando una tercera parte del cartucho de Dentocáin (mepivacaína 2%, epinefrina 1:100,000 Zeyco) en cada diente. Se procedió a utilizar un aislamiento absoluto con dique de hule y Wedjet (tamaño mediano, Higienic) colocados entre caninos temporales superiores y primeros molares temporales superiores de primer y segundo cuadrantes.

En el siguiente paso se procedió a eliminar la lesión cariosa del incisivo central y la restauración de resina filtrada del incisivo lateral; se realizó la preparación de ambos dientes utilizando el protocolo convencional para la colocación de las coronas con funda celuloide.

Previamente eliminada la caries y preparado el diente, se midieron las coronas de celuloide (3M® ESPE) adecuadas para la paciente (Fig. 2) y se probaron después de recortarlas,

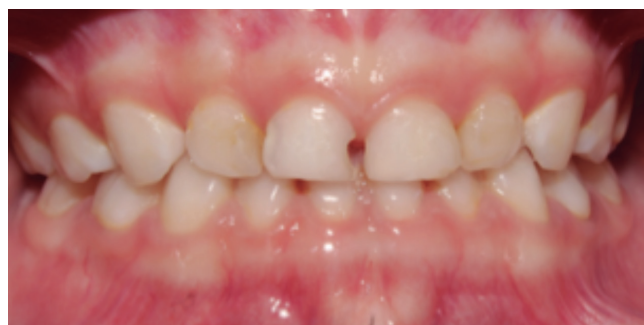

Fig. 1. Estado inicial de la paciente.

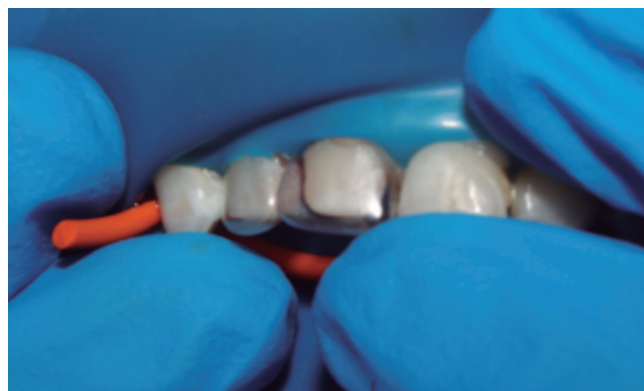

Fig. 2. Ajuste de ambas coronas de celuloide.

la corona fue la #3 para el incisivo central derecho e igualmente #3 para incisivo lateral derecho. A ambas coronas de celuloide se les hizo un orificio a cada una por la cara palatina (Fig. 3) para que, al colocarlas sobre los dientes, saliera el excedente de la resina. Se colocó a la corona de celuloide del incisivo lateral derecho temporal en un vaso dappen con agua (Fig. 4), posteriormente se utilizó resina convencional en tono A1 (FILTEK® Z350 XT 3M) para rellenar esta corona (Fig. 5), realizando un espacio para el muñón con una espátula de resina (TNCIGFT3 #3 Extra-Flex, Hu-Friedy) y posteriormente se colocó con un *microbrush* adhesivo. En los órganos dentarios ya preparados, se grabó con ácido ortofosfórico al 37% (Fig. 6) durante 20 segundos, se lavó (Fig. 7) y posteriormente se colocó adhesivo (Fig. 8) con ayuda de un *microbrush* (32-WMFP100, Microbrush International) y se llevó la corona de celuloide al diente (Fig. 9) sosteniéndola firmemente de tal modo que asentara sobre el hombro de la

preparación y verificando la correcta colocación de la misma, se retiraron excedentes con un explorador (EXD57 punta #23, Hu-Friedy) y se fotocuró con una lámpara LED (Elipar S10, 3M ESPE) por 20 segundos en todas las caras. Se retiró la corona de celuloide utilizando la punta de un explorador (EXD57 punta #17, Hu-Friedy) y se realizó una inspección visual de esta.

En el incisivo central superior derecho temporal, a la corona de celuloide se le colocó vaselina por dentro con un *microbrush*. Posteriormente se rellenó con resina Bulk Fill en tono A1 (FILTEK® Bulk Fill 3M), igualmente se realizó un espacio para el muñón con la misma espátula para resina, se colocó adhesivo y se colocó en el diente sosteniéndola firmemente de tal modo que asentara sobre el hombro de la preparación y verificando la correcta colocación de la misma, se retiraron excedentes con un explorador (EXD57 punta #23, Hu-Friedy) y se fotocuró con una lámpara LED (Elipar S10 3M ESPE)



Fig. 3. Orificio para eliminación de excedentes.

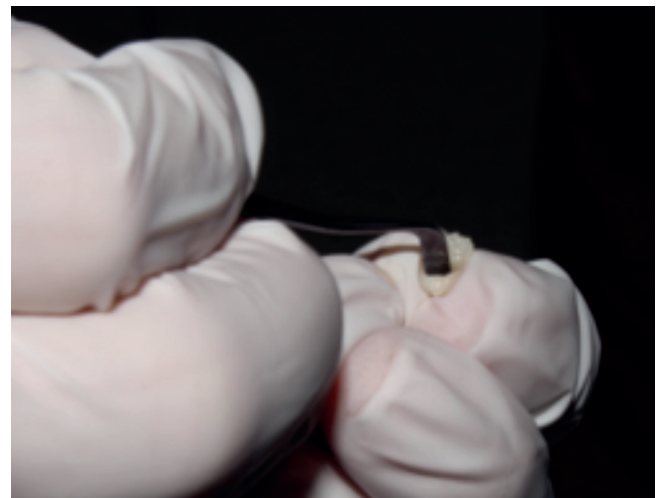


Fig. 5. Llenado de corona de celuloide con resina.

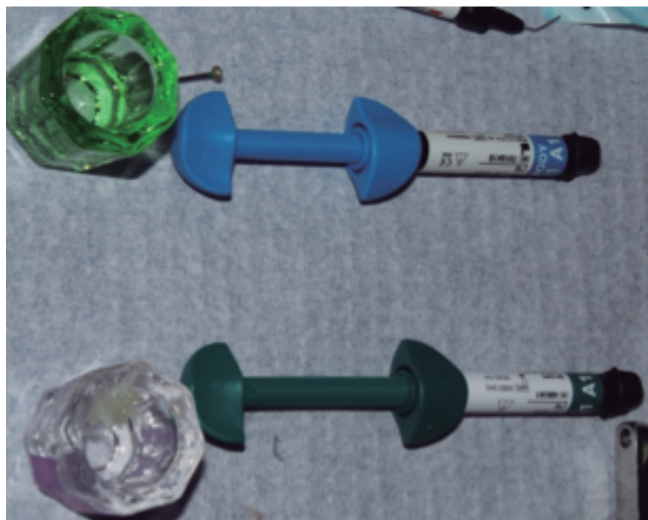


Fig. 4. Preparación de corona de celuloide.

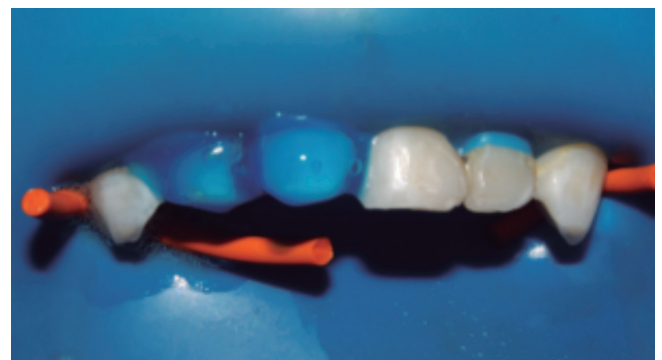

Fig. 6. Grabado ácido de las preparaciones.

por 20 segundos en todas las caras. Se retiró la corona de celuloide utilizando la punta de un explorador (EXD57 punta #17, Hu-Friedy) y se realizó una inspección visual de esta. A ambas coronas por cara palatina se retiró el excedente con

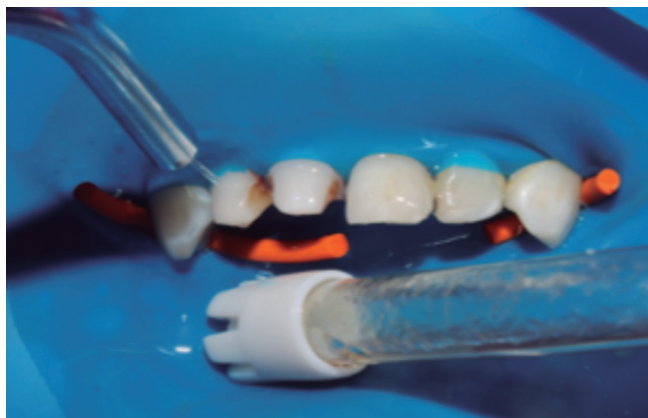

Fig. 7. Lavado de las preparaciones.

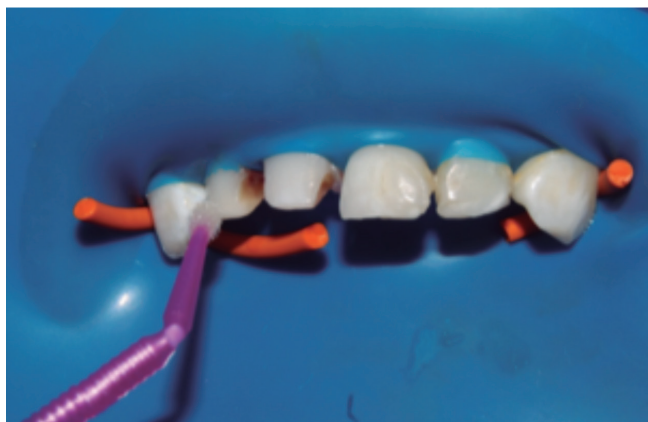

Fig. 8. Colocación de adhesivo.

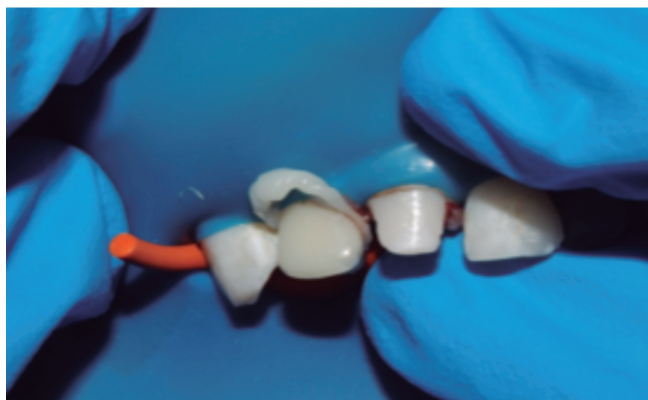

Fig. 9. Colocación de corona de celuloide.

una piedra de Arkansas (Fig. 10). Se citó a la paciente para una revisión, después de tres semanas de haber concluido el tratamiento (Fig. 11). La paciente no presentó molestias y la madre se mostró satisfecha con el resultado.

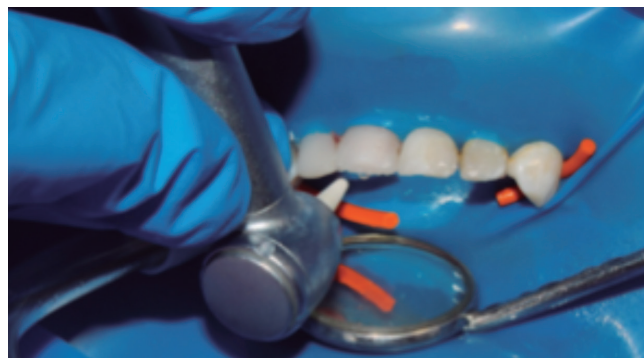

Fig. 10. Terminado y pulido.

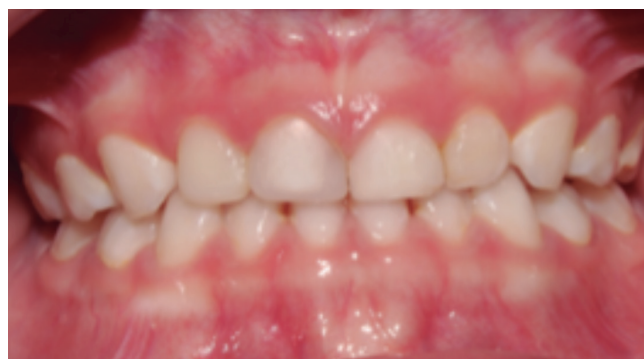

Fig. 11. Resultado final a las tres semanas.

## DISCUSIÓN

Existen varias desventajas asociadas con técnicas incrementales, como la incorporación de espacios o contaminación entre capas de resina compuesta, fallas en la unión entre estas, dificultad de colocación debido al acceso limitado en cavidades pequeñas y un tiempo de tratamiento mayor para su colocación y polimerización (11). Las restauraciones con resina compuesta cumplen con el criterio de la estética, pero tienen efectos indeseables como contracción de polimerización, además de causar espacios entre incrementos, dolor postoperatorio, caries recurrente por la brecha entre diente y restauración y, finalmente, la pérdida de la restauración. Al utilizar las resinas compuestas con coronas de celuloide o de manera directa, la mayoría de las veces tienden a fracturarse o desalojarse (1).

Varios estudios mencionan que las resinas de monoincremento son comparables o mejor que la resina compues-

ta nanohíbrida, aunque el adhesivo utilizado es el factor de influencia más relevante y este tipo de material de monobloque puede ser clínicamente una opción para una restauración más rápida en los dientes permanentes y deciduos (11). Así como otro estudio menciona que no hay diferencias significativas entre los márgenes libres internos en la colocación de una resina Bulk Fill y una convencional (7).

Garoushi y cols. (2015) mostraron que la transmisión de luz a través de diversas resinas; Bulk Fill fue mayor que para las resinas compuestas convencionales, lo cual es otra ventaja a la consideración del uso de este tipo de resinas (12).

El color influye fuertemente en la apariencia final de una restauración, pero los atributos ópticos como la translucidez también influyen en la apariencia. La translucidez de un material mide la diferencia de color observada entre un grosor uniforme del material sobre un fondo blanco y el mismo grosor del material sobre un fondo negro, proporciona un valor a la percepción visual (13). Lo cual en este caso clínico fue observable que la mayor translucidez de la resina Bulk Fill hace que se comprometa un poco la estética, pero esta misma propiedad hace que sea mejor el paso de la luz al ser fotocurada lo que nos da un mejor rango de fotopolimerización (14-16).

Leprince y cols. (2014) mencionan en su estudio que las propiedades mecánicas en las resinas Bulk Fill son más bajas comparadas con resinas nanohíbridas, su uso para restauraciones exitosas bajo una alta carga oclusal puede ser controversial (10). Sin embargo, existen diversos estudios que mencionan que las resinas Bulk Fill pueden tener menor filtración debido a la menor contracción que este tipo de resina sufre con la fotopolimerización, la cual puede alcanzar mayor fotopolimerización cuanto más profunda se encuentre la cavidad (17-20).

La gran mayoría de los estudios han encontrado un aumento relevante en la profundidad de curado para las resinas Bulk Fill en comparación con las resinas convencionales, independientemente del parámetro medido y la configuración experimental. Por lo tanto, cuando se consideran grosores clínicamente relevantes, las resinas Bulk Fill se pueden considerar indulgentes, ya que esto permite que se puedan colocar en un área que soporta estrés (20), por lo que para la colocación de coronas de celuloide en dientes anteriores podría ser una buena opción. La incorporación de materiales estéticos que cumplan las necesidades funcionales ha llevado a perfeccionar los materiales utilizados hoy en día para resolver los problemas bucodentales de la sociedad; también se han logrado mejorar técnicas para garantizar la calidad y durabilidad del tratamiento.

Las caries en sector anterior en dientes temporales son muy comunes y es importante considerar en el momento de restaurar las piezas a la estética como un requisito, pensando en el efecto que estas restauraciones pueden tener en la autoestima del niño.

## CONCLUSIÓN

En las resinas Bulk Fill se puede reducir el grado de contracción del material, haciéndola una excelente herramienta en odontopediatría, garantizando un mejor sellado de la res-

tauración, más resistencia al desalojo o fractura que en la utilización de una convencional, aunque clínicamente la corona con resina Bulk Fill se observa con una translucidez mayor lo que compromete la estética de la restauración.

### CORRESPONDENCIA:

Leticia Avendaño Moran  
Especialidad de Odontopediatría  
Universidad Autónoma de Guadalajara  
Xalapa, Veracruz, México  
e-mail: letyam\_3@hotmail.com

## BIBLIOGRAFÍA

- Rivera Pérez R, Ramírez González G. Modificación de la técnica de coronas de celuloide en dientes temporales. *Revista ADM* 2002;62(2):52-7.
- Waggoner W. Restoring Primary Anterior Teeth: Updated for 2014. *Pediatric Dentistry* 2014;37(2):163-70.
- Al Shobber M, Alkhadra T. Fracture resistance of different primary anterior esthetic crowns. *The Saudi Dental Journal* 2017;29(4):179-84. DOI: 10.1016/j.sdentj.2017.07.006
- Abu-Hussein M, Watted N, Abdulgani AZZ, Abu-Shilabayeh H. Anterior dental esthetics in primary teeth. *International Journal of Public Health Research* 2015;4(1):25-36.
- Muhamad A, Azzaldeen A, Mai A. Strip Crowns Technique for Restoration of Primary Anterior Teeth: Case Report. *Journal Of Dental And Medical Sciences* 2015;14(12):48-53.
- Kupietzky A. Bonded resin composite strip crowns for primary incisors: clinical tips for a successful outcome. *Pediatric Dentistry* 2002;24(2):145-8.
- Corral Núñez C, Vildósola Grez P, Bersezio Miranda C, Alves Dos Campos E, Fernández Godoy E. Revisión del estado actual de resinas compuestas Bulk-Fill. *Revista Odontológica Mexicana* 2015;27(1):255-8.
- Ilie N, Bucuta S, Draenert M. Bulk-fill Resin-based Composites: An In Vitro Assessment of Their Mechanical Performance. *Operative Dentistry* 2013;38(6):618-25. DOI: 10.2341/12-395-1
- El Gezawi M, Kaisarly D, Al-Saleh H, ArRejaie A, Al-Harbi F, Kunzelmann K. Degradation Potential of Bulk Versus Incrementally Applied and Indirect Composites: Color, Microhardness, and Surface Deterioration. *Operative Dentistry* 2016;41(6):e195-e208. DOI: 10.2341/15-195-1
- Leprince JG, Palin WM, Hadis MA, Devaux J, Leloup G. Progress in dimethacrylate-based dental composite technology and curing efficiency. *Dental Materials* 2013;29(2):139-56. DOI: 10.1016/j.dental.2012.11.005
- Furness A, Tadros M, Looney S, Rueggeberg F. Effect of bulk/incremental fill on internal gap formation of bulk-fill composites. *Journal of Dentistry* 2014;42(4):439-49.
- Alrahlah A, Silikas N, Watts D. Post-cure depth of cure of bulk fill dental resin-composites. *Dental Materials* 2013;30(2):149-54. DOI: 10.1016/j.dental.2013.10.011
- Garoushi S, Vallittu P, Shinya A, Lassila L. Influence of increment thickness on light transmission, degree of conversion and micro hardness of bulk fill composites. *Odontology* 2015;104(3):291-7. DOI: 10.1007/s10266-015-0227-0
- Lassila L, Nagas E, Vallittu P, Garoushi S. Translucency of Flowable Bulk-filling Composites of Various Thicknesses. *The Chinese Journal of Dental Research* 2012;15(1):31-5.
- Lee YK. Influence of filler on the difference between the transmitted and reflected colors of experimental resin composites *Dental Materials* 2008;24(9):1243-7.
- Leprince J, Palin W, Vanacker J, Sabbagh J, Devaux J, Leloup G. Physico-mechanical characteristics of commercially available bulk-fill composites. *Journal of Dentistry* 2014;42(8):993-1000. DOI: 10.1016/j.jdent.2014.05.009

17. Mosharrfian S, Heidari A, Rahbar P. Microleakage of Two Bulk Fill and One Conventional Composite in Class II Restorations of Primary Posterior Teeth. *Journal of Dentistry Of Tehran University Of Medical Sciences* 2017;14(3):123-31.
18. Alshali R, Salim N, Satterthwaite J, Silikas N. (2015). Post-irradiation hardness development, chemical softening, and thermal stability of bulk-fill and conventional resin-composites. *Journal of Dentistry* 2015;43(2):209-18. DOI: 10.1016/j.jdent.2014.12.004
19. Nainan M, Benjamin S, Swapna M, Koshy S, Kumar A, Nanjappa N. Comparing marginal microleakage of three Bulk Fill composites in Class II cavities using confocal microscope: An in vitro study. *Journal of Conservative Dentistry* 2015;18(5):409. DOI: 10.4103/0972-0707.164058
20. Van Endea A, De Munck J, Pedrollo Lise D, Van Meerbeek B. Bulk-Fill Composites: A Review of the Current Literature. *The Journal of Adhesive Dentistry* 2017;19(2): 95-109.

## Clinical Case

## Esthetic restorations with a celluloid strip and Bulk Fill resin in primary teeth

L. AVENDAÑO MORAN<sup>1</sup>, M. JIMÉNEZ MIRANDA<sup>2</sup>, I. P. SANÍN RIVERA<sup>3</sup>

<sup>1</sup>Resident of the Specialty of Pediatric Dentistry. Universidad Autónoma de Guadalajara. Xalapa, Veracruz. Mexico.

<sup>2</sup>Resident of the Specialty of Pediatric Dentistry. Universidad Autónoma de Guadalajara. Petatlán, Guerrero. Mexico.

<sup>3</sup>Research Professor of the Specialty of Pediatric Dentistry. Universidad Autónoma de Guadalajara. Guadalajara, Mexico

### ABSTRACT

**Background:** An alternative to esthetic restoration of anterior primary teeth with deep carious lesions are resin strip crowns.

**Case report:** A patient case is reported, where celluloid crowns were placed, one using a composite resin and the other with a Bulk Fill resin in order to compare periodontal response, and the fractures or failures and esthetic satisfaction of both materials. Both techniques showed good results, however, the composite resin offered a better esthetic appearance.

**Discussion:** In conclusion, the celluloid strip crown technique is a better alternative for this treatment, since it has good resistance.

**KEY WORDS:** Strip crowns. Resin. Bulk Fill. Caries.

### RESUMEN

**Introducción:** una alternativa de restauración estética de dientes anteriores temporales con caries extensas son las coronas con funda de celuloide de resina.

**Caso clínico:** se reporta caso de una paciente, en la que se colocó una corona de celuloide con resina compuesta y otra con resina Bulk Fill con el fin de comparar las respuestas periodontales, fracturas o pérdidas y satisfacción estética de ambos materiales. Ambas técnicas presentaron buenos resultados, sin embargo, la resina compuesta presentó una mejor estética.

**Discusión:** en conclusión, la técnica de coronas con funda de celuloide es una buena alternativa a dicho tratamiento, puesto que tiene una buena resistencia.

**PALABRAS CLAVE:** Coronas. Resina. Bulk Fill. Caries. Celuloide.

### INTRODUCTION

Early childhood caries is very common in primary anterior teeth. The crown of these teeth is very small, and decay will cause wide destruction. For this reason dentists have to place resistant restorations so that the tooth remains in the mouth for as long as possible in order not to disturb the eruption of the permanent dentition.

The traditional way of restoring anterior primary teeth is to fit chrome steel crowns that are not esthetically acceptable, and which can affect a child emotionally and also their behavior. For this reason esthetics is a point to be taken into consideration when restoring these teeth.

Among the materials used for restoring primary anterior teeth we will find: photopolymerized resins, metal crowns, preformed metal crowns with an esthetic front, polycarbo-

nate crowns, acrylic resin crowns and zirconia crowns. The chrome steel crowns are the hardest and most resistant, but the great drawback is their esthetic appearance (1-3).

Celluloid crowns are a popular method for restoring primary anterior teeth because they have a good esthetic result as they are like natural teeth. This type of crown is indicated where there is extensive decay, fractured teeth or with malformation, teeth with color changes or that have undergone pulp treatment. These are contraindicated when the primary teeth have insufficient structure for retention and adhesion, deep overbites and in children with periodontal disease (4,5).

Although the technique has been properly described in numerous articles there are currently very few articles on the longevity of these crowns. Their clinical success depends on various factors such as humidity and hemorrhage monitoring, preparation of the tooth, adhesive treatment and placing conventional composite resin (6).

Currently, the use of restorations based on light-cured composite resins has increased massively. However, restoring a cavity preparation is a complex task and it should be done by using an incremental technique. For deep or extensive preparations, various layers of the material should be applied resulting in a highly complex task that will be very time consuming for the clinician. In order to deal with these difficulties, a new generation of composite resins has recently appeared, known as Bulk Fill composite resins. This term has been used by manufacturers in order to refer to composite resins that could be applied in up to 4-5 mm thick increments, by means of a monoblock technique or as a layer (7).

The use of these resins could overcome some of the disadvantages of the incremental technique, such as for example the probability of bubbles or contamination between increments, the potential cohesive failure between increments, the difficulty of applying resin in conservative cavities, but especially and more importantly for practice in pediatric dentistry, prolonged clinical time for the correct application of resin in layers (2,8).

This type of resin incorporates modifications in the matrix of the resin and the chemistry of the photoinitiator, as well as the technology behind the filler particles. There have been various reports regarding clinical performance, physical and mechanical properties and degradation potential. This modification of Bulk Fill resins was carried out in order to reduce polymerization shrinkage and the contraction tensions without compromising the mechanical properties (7,9).

The aim of this case report was to evaluate the celluloid crown techniques with 2 types of resins. Composite Bulk Fill resin (RBF) and conventional resin (FILTEK® Z350 XT 3M).

## CASE REPORT

Female patient aged 4 years and 11 months presented in May 2018 with her tutors at the Pediatric Dentistry clinic of the Autonomous University of Guadalajara Jalisco, Mexico. The mother mentioned that she wanted her daughter to have a nicer and more esthetic smile. A detailed medical history was taken of the patient and the mother was informed of the treatment plan, in which the restoration of both teeth with

celluloid crowns was suggested. Informed consent was read and signed by the mother, and the treatment plan proposed was accepted.

The intraoral examination revealed class 5 caries in the ICDAS code (Fig. 1) in the upper right central incisor, and a resin restoration in the upper right lateral incisor with leakage.

Initially, the anterior area by the upper right central incisor and the upper right lateral incisor were anesthetized using the suprapariosteal and palatal anesthetic technique, and a third of the Dentocain syringe (Mepivacaine 2%, Epinephrine 1:100,000 Zeyco) was administered to each tooth.

Total isolation was carried out using a rubber dam and Wedjet (Hygienic, medium size) which were placed between the upper primary teeth and the upper primary first molars in the first and second quadrants.

In the second stage, the decay was eliminated from the central incisor together with the resin restoration with leakage in the lateral incisor. Both teeth were prepared using the conventional protocol for placing celluloid strip crowns.

After eliminating the caries and preparing the tooth, the celluloid crowns (3M® ESPE) were measured to suit the patient (Fig. 2) and they were tried after being cut. A number 3 crown was used for the right central incisor and also for the



Fig. 1. Initial stage of the patient.

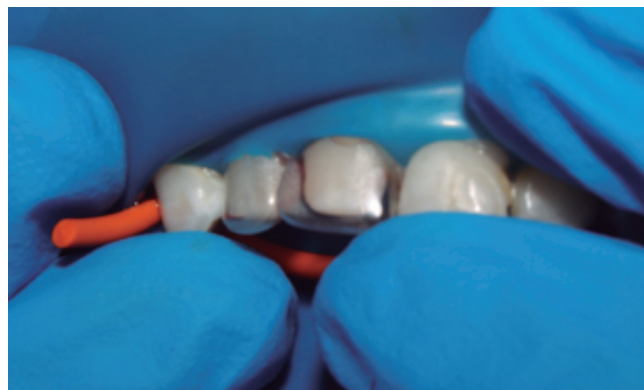

Fig. 2. Adjustment of both celluloid crowns.

right lateral incisor. A hole was made in both celluloid crowns on the palatal side (Fig. 3) so that, when fitted on the teeth, the excess resin could emerge. The celluloid crown of the primary right lateral incisor was placed in a dappen glass with water (Fig. 4), after this conventional resin with an A1 tone (FILTEK® Z350 XT 3M) was used to fill the crown (Fig. 5), and a space was made for the stump with a resin spatula (TNCI-GFT3 #3 Extra-Flex, Hu-Friedy). After this it was fitted with an adhesive microbrush. Following preparation, the dental organs were etched with 37% orthophosphoric acid (Fig. 6) for 20 seconds and rinsed (Fig. 7), and the adhesive was then placed (Fig. 8) with the aid of a microbrush (32-WMFP100, Microbrush International) and the celluloid crown was fitted on the tooth (Fig. 9) and held firmly in place so that it fixed to the stump. Once its proper position had been verified, the excess was removed with an explorer (EXD57 N° 23 point, Hu-Friedy) and it was photocured with a LED lamp (Elipar S10, 3M ESPE) for 20 seconds on all sides. The celluloid

crown was removed using the tip of an explorer (EXD57 N° 17 tip, Hu-Friedy) and a visual inspection was made.

Vaseline was placed on the inside of the celluloid crown of the primary right upper central incisor using a microbrush. After this it was filled with Bulk Fill, A1 tone (FILTEK® Bulk Fill 3M), at the same time a space was made for the stump with the same resin spatula, the adhesive was placed while the tooth was firmly held in place, so that it was secured onto the preparation stump. After verifying that it had been correctly positioned, the excess was removed with an explorer (EXD57 N° 23 tip, Hu-Friedy) and a LED lamp (Elipar S10 3M ESPE) was used for 20 seconds on all its sides. The celluloid crown was removed using the tip of an explorer (EXD57 N° 17 tip, Hu-Friedy) and then visually inspected. The excess on both crowns on the palatal aspect was removed with an Arkansas stone (Fig. 10). The patient was recalled for monitoring three weeks after the treatment had concluded (Fig. 11). She was not in any discomfort and the mother was very satisfied with the result.



Fig. 3. Orifice for surplus elimination.

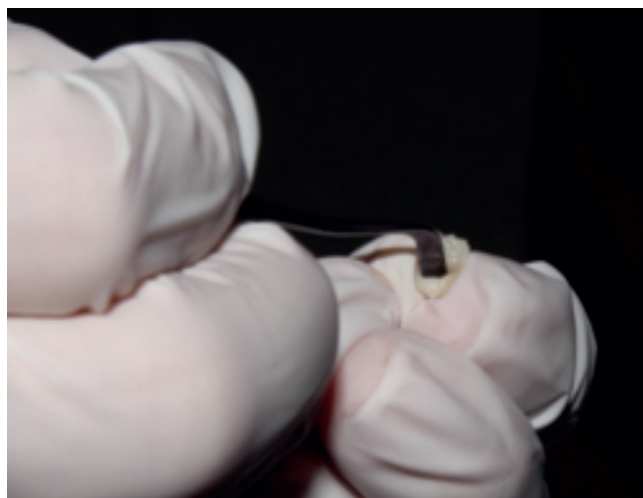


Fig. 5. Filling the celluloid crown with resin.

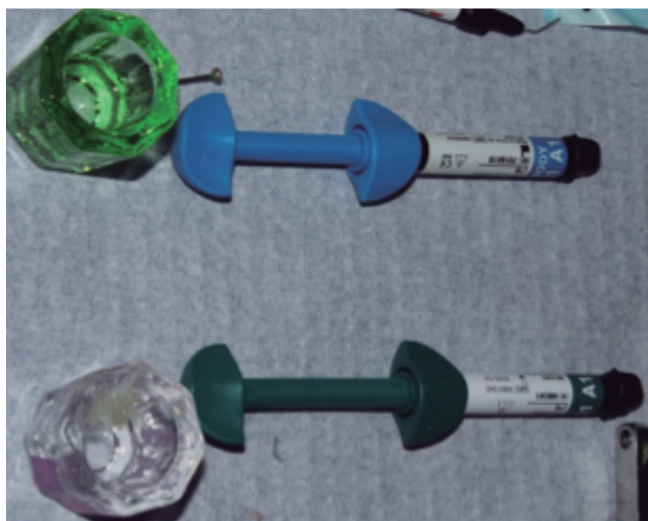


Fig. 4. Preparation of the celluloid crown.

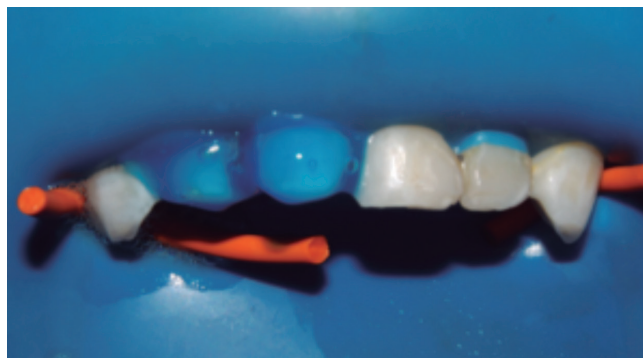

Fig. 6. Acid etching preparation.



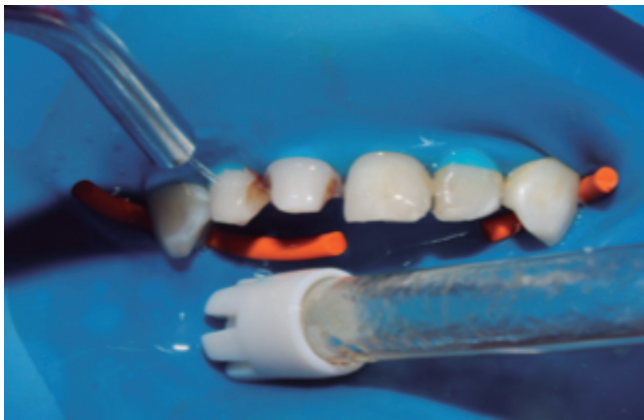

Fig. 7. Rinsing of the preparations.

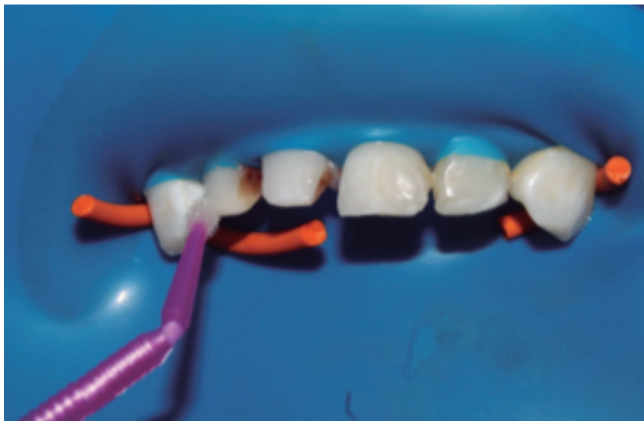

Fig. 8. Placement of adhesive.

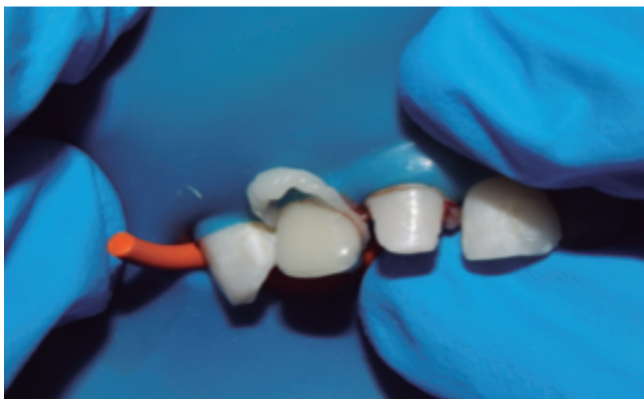

Fig. 9. Placement of the celluloid crown.

## DISCUSSION

There are several disadvantages associated with incremental techniques, such as the incorporation of bubbles or conta-

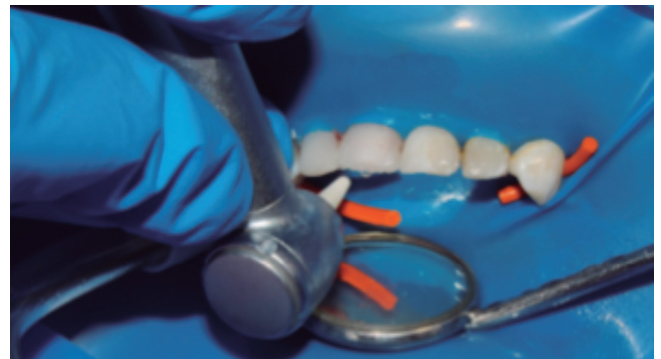

Fig. 10. Finishing and polishing.

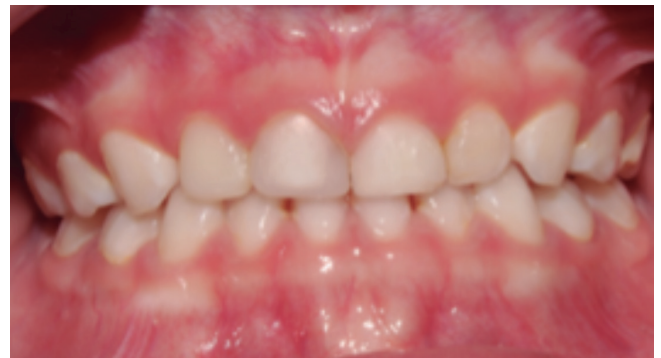

Fig. 11. Final result at three weeks.

mination between the layers of composite resin, flaws at the interface, placement difficulties due to limited access in small cavities, and longer placement and polymerization times (11). Restorations with composite resin meet esthetic criteria, but there are undesirable effects such as polymer shrinkage which in addition causes bubbles between the increments, postoperative pain, recurrent caries due to the gap between the tooth and the restoration, and finally, the loss of the restoration. When placing composite resins with celluloid crowns directly, on most occasions these will fracture or become dislodged (1).

Various studies mention that single-increment resins are comparable or better than nanohybrid resin composites, although the adhesive used is the most important influential factor, and that this type of monoblock material can be a clinical option for a faster restoration of permanent or deciduous teeth (11). In addition, another study mentions that there are no significant differences regarding internal gap-free margins between bulk-fill resin and conventional resin (7).

Garoushi et al. (2015) demonstrated with regard to the transmission of light through the different resins that this was greater in Bulk Fill than in conventional composite resins, which is another advantage of these types of resins (12).

Color is a strong influence in the final appearance of a restoration, but optical attributes such as translucency also influence appearance. The translucency of a material measures the difference of color observed between the uniform

thickness of a material against a white background, and material of the same thickness against a black background, which will provide a value of visual perception (13). In this case report, the greater translucency of Bulk-Fill resin meant that the esthetics were slightly compromised. However, this same property means that the passage of light on photocuring is better, and this will give a better photopolymerization range (14-16).

Leprince et al. (2014), mention in a study that the mechanical properties of Bulk Fill resin are very low when compared with nanohybrid resins and their use in successful restorations with considerable occlusal load could be controversial (10). However, there are various studies that mention that Bulk Fill resins can have lower filtration due to the lower shrinkage rate of this type of resin on photopolymerization, and the deeper the cavity, the greater the photopolymerization (17-20).

Most of the studies have found a relevant increased depth of cure for Bulk Fill resins compared with conventional resins, regardless of the mean parameter and the experimental setting. Therefore, when clinically relevant thicknesses are taken into account, Bulk Fill resins can be considered hardy, which allows them to be placed in stress-bearing areas (20).

Therefore, when placing celluloid crowns in the anterior teeth these resins could be a good option. The incorporation of esthetic materials to meet functional necessities has led to the perfection of materials used today for resolving the oral problems of society. In addition, the techniques needed to guarantee the quality and durability of treatments have also improved.

Caries in the anterior sector of primary teeth are very common and it is important to keep in mind when restoring these teeth that esthetics is a requirement, as is the effect that these restorations can have on the self-esteem of the child.

## CONCLUSION

By using Bulk Fill resin the degree of material shrinkage can be reduced, making this an excellent tool in pediatric dentistry, as it guarantees a better restoration seal, and it is less likely to become dislodged or fracture than a conventional resin. However, Bulk Fill resin crowns have greater translucency which compromises the esthetic appearance of the restoration.