

# Estudio clínico comparativo entre la aplicación de cemento Portland y agregado trióxido mineral (MTA) en pulpotomías de molares temporales

S. BARREIRO LÓPEZ, M. MAROTO EDO, G. SAAVEDRA MARBÁN, E. BARBERÍA LEACHE

*Departamento Estomatología IV. Facultad de Odontología. Universidad Complutense de Madrid. Madrid*

## RESUMEN

*Objetivos:* evaluar clínica y radiográficamente la aplicación del cemento Portland en el tratamiento de pulpotomía en molares temporales.

*Material y método:* se estudiaron 11 molares temporales inferiores durante 12 meses.

*Resultados:* no se encontraron hallazgos patológicos clínica ni radiológicamente y si formación de dentina reparativa en forma de estenosis. Al comparar el cemento Portland frente al MTA, no se obtuvieron diferencias estadísticamente significativas en cuanto a reabsorción y sí hubo diferencias en cuanto al parámetro de estenosis que fue más frecuente con el cemento Portland.

*Conclusiones:* el cemento Portland podría ser una alternativa al MTA. Son necesarios más estudios clínicos.

**PALABRAS CLAVE:** Dientes temporales. Pulpotomía. Cemento Portland. Agregado trióxido mineral (MTA). Niños.

## ABSTRACT

*Objectives:* To evaluate clinically and radiographically the application of Portland cement as pulpotomy therapy in primary molars.

*Material and method:* Eleven lower primary molars were studied over a 12 month period.

*Results:* No pathological signs were found either clinically or radiologically, and reparative dentin formation was found in the form of stenosis. When Portland cement was compared with MTA, statistically significant differences were not found with regard to resorption, but there were differences with regard to the parameter of stenosis that was more frequent with Portland cement.

*Conclusions:* Portland cement could be an alternative to MTA. More clinical studies are necessary.

**KEY WORDS:** Deciduous tooth. Pulpotomy. Portland cement. Mineral trioxide aggregate (MTA). Child.

## INTRODUCCIÓN

La pulpotomía es el tratamiento pulpar más frecuentemente realizado en el ámbito de la odontopediatría. El tratamiento de pulpotomía está indicado en dientes temporales que presentan inflamación de la pulpa coronaria causada por la caries sin afectación de la pulpa radicular. Este tratamiento consiste en la amputación de la pulpa coronal dental afectada o infectada manteniendo la salud e integridad de los dientes y sus tejidos de soporte hasta que se produzca el recambio dentario fisiológico (1-3).

Se han estudiado y aplicado múltiples técnicas y materiales para la realización de pulpotomías en dientes

temporales. Actualmente, el que parece presentar mejores resultados biológicos es el agregado trióxido mineral (MTA). Sin embargo se ha mostrado durante los últimos años en la literatura científica cierto interés por el Cemento Portland (PC). Este material es muy similar en composición y propiedades físicas, químicas y biológicas al MTA, pero existe un menor número de investigaciones clínicas a cerca de su aplicación en pulpotomías de dientes temporales (4-7).

El cemento Portland en origen se obtenía de la calcinación de la mezcla de la piedra caliza de la ciudad de Portland (Inglaterra) y materiales silico-arcillosos (8,9). La principal diferencia en la composición de este material con respecto al MTA reside en que este último presenta óxido de bismuto que proporciona radiopacidad a la mezcla.

Los estudios clínicos con cemento Portland que encontramos en la bibliografía no son muchos. Una investigación realizada con células animales demostró que el cemento Portland y el MTA muestran un efecto similar sobre las células de la pulpa cuando se utilizan para la realización de recubrimiento pulpar directo (10) y ambos también pueden estimular la formación de puentes dentinarios después de los tratamientos de pulpotomía (11). Conti y cols. (6) evaluaron 3 molares temporales inferiores a los que se les realizó pulpotomía con cemento Portland. Las revisiones clínicas y radiográficas realizadas a los 3, 6 y 12 meses demostraron que clínicamente ninguno de los molares tratados presentó patología y que a los 3 meses de tratamiento ya se observaba la formación de puentes dentinarios. Sakai y cols. (7) compararon el uso de cemento Portland y MTA en 30 molares estudiados durante 24 meses y obtuvieron un 100% de éxito clínico y radiográfico con ambos materiales. Observaron la formación de dentina reparativa en los conductos al utilizar ambos materiales, pero vieron que esta estenosis radicular era más frecuente al utilizar el cemento Portland. Recientemente encontramos otro artículo que compara tres grupos, cemento Portland, cemento Portland mezclado con yodoformo y cemento Portland mezclado con óxido de circonio (12). La muestra estaba formada por 30 molares divididos en 3 grupos y el seguimiento fue de 24 meses. Los resultados mostraron de nuevo un 100% de éxito clínico y radiográfico, incluso con la adición de agentes de opacidad.

En base a los resultados obtenidos con el cemento Portland y a su similitud con el MTA podría considerarse al cemento Portland como una posible alternativa al MTA, teniendo en cuenta su menor coste para uso dental. Por tanto en este estudio nos propusimos los siguientes objetivos: evaluar si el cemento Portland produce algún tipo de patología detectable clínicamente y radiológicamente cuando es aplicado en tratamiento de pulpotomía de molares temporales inferiores; analizar radiográficamente la formación de dentina reparativa en forma de estenosis del conducto radicular y finalmente comparar estos resultados con los hallados en una investigación previa similar realizada por el mismo equipo investigador en la que se aplicó MTA blanco (ProRoot®).

## MATERIAL Y MÉTODO

Este estudio fue aprobado por la Unidad de Coordinación de Ensayos Clínicos de la Universidad Complutense de Madrid. Por otro lado, los padres o tutores de los niños firmaron el consentimiento informado después de recibir la información relativa a los tratamientos.

La muestra estaba formada por molares temporales inferiores, de niños de 3 a 9 años de edad, que presentaban lesión de caries con afectación pulpar, limitada a la pulpa cameral. Se excluyeron los molares pertenecientes a niños con enfermedades generales o bajo tratamiento farmacológico. También fueron excluidos los molares que presentaban alguno de los siguientes hallazgos: tratamiento restaurador o pulpar previo, destrucción coronaria que no permitiera el correcto sellado con corona preformada, longitud radicular inferior a un tercio o signos radiculares de degeneración de la pulpa como, afectación

de la furca, reabsorción radicular externa o interna, abscesos, fistulas o sangrado excesivo de la entrada del conducto radicular en el momento de realizar la pulpotomía.

Se estudiaron un total de 11 molares temporales inferiores, derechos e izquierdos. El tiempo total de seguimiento de este trabajo fue de 12 meses (Tabla I).

Para realizar la comparación de los resultados con cemento Portland (MEDCEM Medizinischer Portlandzement®) con los resultados obtenidos con la aplicación de MTA blanco (ProRoot®), se utilizó la muestra analizada en un estudio precedente realizado por el mismo equipo investigador en el año 2010 (13). La muestra de este estudio estaba compuesta por un total de 79 molares inferiores, distribuidos como se plasma en la tabla II.

Todos los casos de tratamiento de pulpotomía, tanto los realizados con MTA como los realizados con cemento Portland, fueron llevados a cabo por el mismo profesional, que ya ha participado en varios estudios de pulpotomía y utilizó la técnica estándar. El procedimiento con cada molar consistió en:

1. Anestesia local y aislamiento con dique de goma.
2. Preparación del molar a alta velocidad con fresa 169 L para la adaptación de una corona metálica preformada.
3. Eliminación del tejido cariado a baja velocidad con fresa redonda.
4. Eliminación del techo de la cámara a alta velocidad con fresa 330 y extirpación del tejido pulpar cameral a baja velocidad con fresa redonda grande.
5. Limpieza, secado y control de la hemorragia pulpar mediante presión moderada con bolita de algodón estéril seca.
6. Mezcla del preparado de cemento Portland (MEDCEM Medizinischer Portlandzement®) con agua estéril en loseta de vidrio con espátula metálica, siguiendo las instrucciones del fabricante del cemento Portland, y colocación del cemento con porta-amalgamas en la cámara pulpar.
7. Adaptación del material a las paredes y suelo de la cámara pulpar por presión con una bolita de algodón ligeramente humedecida en agua destilada.

TABLA I.  
DISTRIBUCIÓN DE LA MUESTRA

	Primer molar	Segundo molar	Total
<i>Derecho</i>	3	2	5
<i>Izquierdo</i>	3	3	6
<i>Total</i>	6	5	11

TABLA II.  
DISTRIBUCIÓN TOTAL DE LA MUESTRA DEL  
ESTUDIO DE CARDOSO Y COLS.

	Primer molar	Segundo molar	Total
<i>Derecho</i>	20	18	38
<i>Izquierdo</i>	18	23	41
<i>Total</i>	38	41	79

8. Sellado de la cámara pulpar con una capa de 3-4 milímetros de cemento de ionómero de vidrio fotopolimerizable (Vitrebond®).
9. Cementado de la corona con cemento de ionómero de vidrio autopolimerizable (Ketac-Cem®).

El método que había sido empleado en el estudio previo con MTA blanco (ProRoot®) fue estrictamente el mismo con la salvedad de que se utilizó MTA en lugar de cemento Portland. Para el análisis de los resultados comparativos entre los molares tratados con MTA y los tratados con cemento Portland se diseñó la tabla de distribución de muestra (Tabla III). Se realizaron revisiones con evaluación clínica y radiográfica a los 6 y a los 12 meses después del tratamiento. En cada revisión se realizaba un examen clínico y radiográfico del diente tratado y del área perirradicular. El tratamiento se valoró como fracaso si se observaba alguno de los siguientes hallazgos: inflamación, absceso o fístula, movilidad patológica, reabsorción radicular externa o interna, patología en la furca o ensanchamiento del ligamento periodontal.

## RESULTADOS

En la evaluación clínica y radiográfica no se detectó ningún hallazgo patológico en ningún molar tratado con cemento Portland, ni en la revisión de 6 meses ni 12 meses después del tratamiento (Fig. 1).

Por otro lado, observamos la formación de dentina reparativa en el 100% de los molares manifestada como estenosis de los conductos radiculares tanto a los 6 como 12 meses de seguimiento (Fig. 2).

Al comparar el cemento Portland y el MTA como agentes pulpares en molares temporales, no se obtuvieron diferencias estadísticamente significativas en cuanto al parámetro de reabsorción. Sin embargo, en cuanto a la formación de dentina reparativa, se obtuvo que el porcentaje de estenosis fue mayor en los molares tratados con cemento Portland que en los tratados con MTA, tanto a los 6 meses como a los 12 meses. Esta diferencia fue estadísticamente significativa al 99% ( $p < 0,01$ ) a los 6 meses y al 95% ( $p = 0,026$ ) a los 12 meses (Fig. 3).

## DISCUSIÓN

Múltiples estudios han demostrado el éxito clínico y radiográfico del MTA en el tratamiento de pulpotomía en molares temporales y otros estudios nos han demostrado la similitud existente en cuanto a la composición y propiedades físicas y químicas entre el MTA y el cemento Portland (14-16). Sin embargo, en la literatura hay un menor número de publicaciones sobre la aplicación de cemento Portland en molares temporales en comparación con las publicaciones sobre MTA. Únicamente se han publicado hasta la fecha tres estudios clínicos. Todos ellos han demostrado el éxito clínico y radiográfico del cemento Portland y resultados similares que los obtenidos con el uso del MTA (6,7,12).

Algunos autores han mostrado su preocupación por la presencia de arsénico en la composición del cemento Portland, pero se ha demostrado que la concentración de arsénico en el cemento Portland es muy similar a la presente en el MTA (17). Por otro lado, el uso del cemen-

TABLA III.

DISTRIBUCIÓN DE LA MUESTRA SEGÚN HEMIARCADA, PRIMER O SEGUNDO MOLAR Y MATERIAL UTILIZADO (MTA O PORTLAND)

	Primeros molares		Segundos molares		Total
	7,4	8,4	7,5	8,5	
MTA	18	20	23	18	79
Portland	3	3	3	2	11
Total	21	23	26	20	90

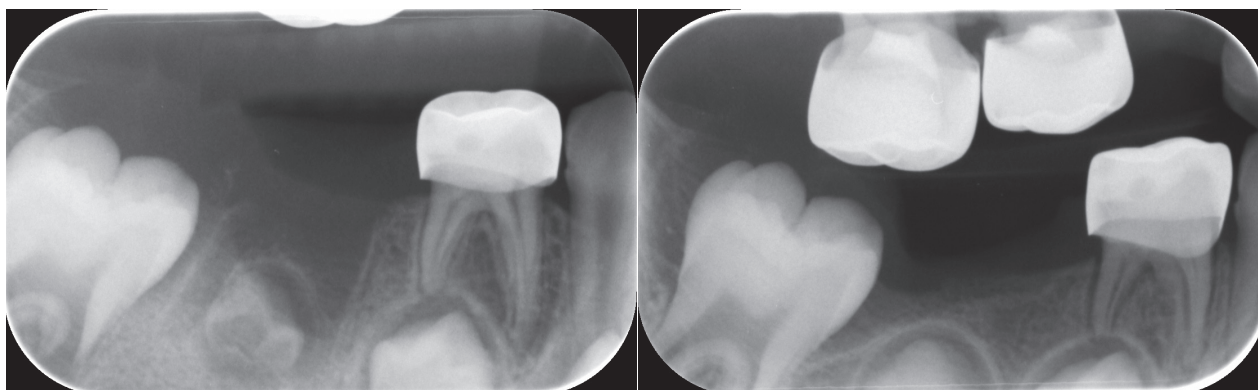


Fig. 1. Imagen radiográfica del primer molar inferior derecho tratado con cemento Portland sin patología.

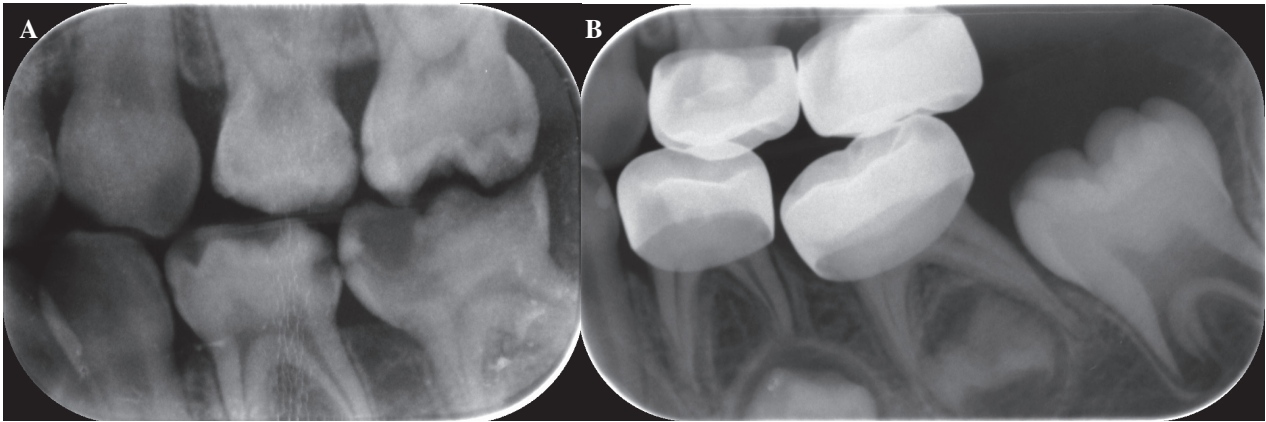


Fig. 2. A. Imagen radiográfica de un molar temporal inferior izquierdo previa al tratamiento de pulpotomía con cemento Portland. B. Imagen radiográfica de estenosis del conducto radicular a los 6 meses de tratamiento en el mismo molar.

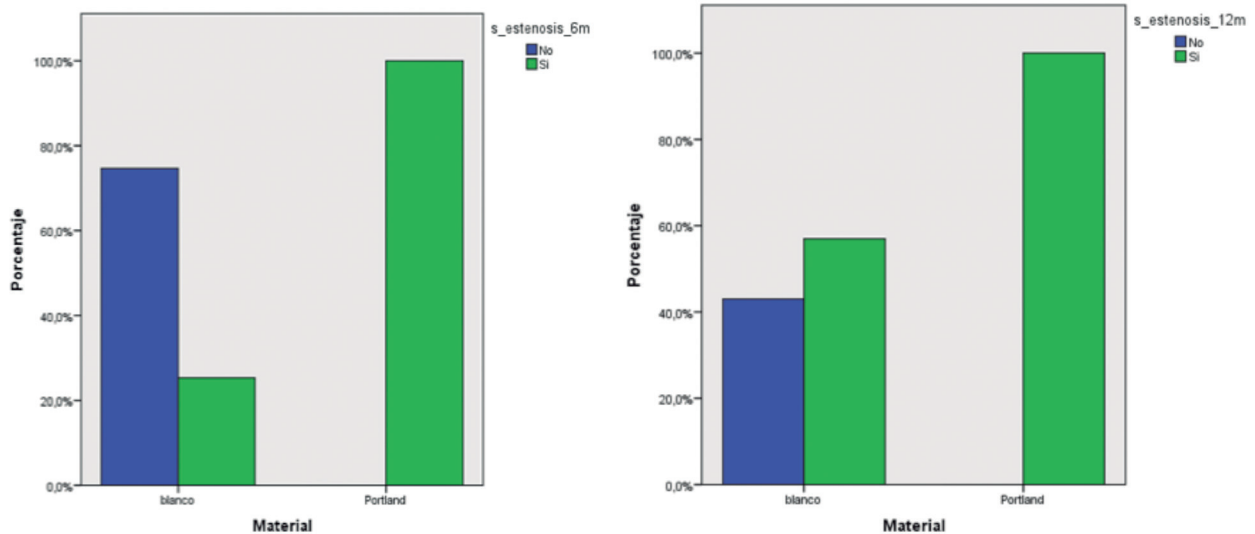


Fig. 3. Porcentajes de estenosis radicular a los 6 y 12 meses según el material utilizado.

to Portland como material de uso odontológico ha sido aceptado por la Comunidad Europea (CE). En cuanto a la radiopacidad del cemento Portland, es menor que la del MTA (5,14), pero podemos decir que según nuestro estudio este hecho no impide una evaluación radiográfica adecuada.

En cuanto a los resultados clínicos encontrados en este estudio, los molares tratados con cemento Portland presentaron un éxito clínico del 100%, puesto que no se encontraron signos patológicos a lo largo de los 12 meses de seguimiento. Este resultado coincide con las publicaciones similares, en concreto con el obtenido por Conti y cols. (6) para un tiempo de seguimiento de 12 meses, con Sakai y cols. (7) para un tiempo de seguimiento de 24 meses, y por último con Lourenço y cols. (12) para un tiempo igualmente de seguimiento de 24 meses.

En lo referente a los resultados radiográficos, en nuestro estudio observamos que el 100% de los molares evaluados presentaban estenosis a lo largo del tiempo después de la aplicación de cemento Portland. La formación de dentina reparativa, en forma de estenosis u oblitera-

ción del conducto, ocurre como resultado de la actividad odontoblástica, actividad que requiere que exista algún grado de vitalidad pulpar radicular (17- 20). Por ello, en el presente estudio la existencia de estenosis radicular fue considerada como un signo de éxito del tratamiento dado que demuestra que la pulpa radicular permanece sana y vital, lo que es uno de los objetivos del tratamiento de pulpotomía. Estos resultados y consideraciones coinciden con los publicados por Sakai y cols. y Lourenço y cols. (7,12).

Además de analizar los resultados clínicos y radiográficos de la aplicación del cemento Portland en pulpotomías, nos pareció interesante compararlos con los obtenidos en un estudio previo realizado con MTA blanco (ProRoot®) por nuestro mismo equipo de investigación. Cabe destacar que estos estudios se enmarcan en una línea de investigación que se inició en el año 2000 con la aparición del MTA gris (ProRoot®) en el ámbito odontológico (13,21). Así, al comparar el cemento Portland con el MTA blanco (ProRoot®), observamos que en ambos el éxito clínico y radiográfico fue del 100%. Sin embargo, fue esta-



dísticamente significativo el hecho de que con el cemento Portland la estenosis fue más frecuente. Esto demostraría que el cemento Portland podría provocar una estimulación mayor de la formación de dentina reparativa que la producida por el MTA blanco (ProRoot®). En el caso de nuestros estudios, este resultado podría verse influido por el hecho de que la muestra del grupo de MTA (ProRoot®) era más grande (79 molares) que la del cemento Portland (11 molares). Pero, paralelamente, el estudio de Sakai y cols. (7) mostró también diferencias estadísticamente significativas, siendo del 100% la formación de estenosis en el grupo de cemento Portland y del 57,14% en el grupo de MTA a los 6 meses de seguimiento.

## CONCLUSIONES

A pesar de los buenos resultados mostrados por el MTA, este presenta ciertas desventajas, principalmente su alto coste, a diferencia del cemento Portland. Según nuestros resultados que muestran una buena reacción biológica al cemento Portland, formación de dentina terciaria manifestada como estenosis de los conductos radiculares, podríamos considerar este material como una alternativa al MTA en el tratamiento de pulpotomías, pero son necesarios más estudios clínicos para confirmar estos resultados.

### CORRESPONDENCIA:

Sara Barreiro López  
Máster de Odontopediatría  
Facultad de Odontología  
Universidad Complutense de Madrid  
Pza. Ramón y Cajal, s/n. 28040 Madrid  
e-mail: sbarreirod@gmail.com

## BIBLIOGRAFÍA

- American Academy of Pediatric Dentistry (AAPD). Guideline on pulp therapy for primary and immature permanent teeth. 2014;37(6):244-52.
- Rood HD, Waterhouse PJ, Fuks AB, Fayle SA, Moffat MA. UK National Clinical Guidelines in Paediatric Dentistry. Pulp therapy for primary molars. *Int J Paediatr Dent* 2006;16(Suppl. 1):15-23.
- Hincapié S, Fuks A, Mora I, Gloria Bautista, Socarras F. Teaching and practical guidelines in pulp therapy in primary teeth in Colombia-South America. *Int J Paediatr Dent* 2015; 25:87-92.
- Araki Ribeiro D, Húngaro Duarte MA, Akemi Matsumoto M, Alencar Marques ME, Favero Salvadori DM. Biocompatibility in vitro test of Mineral Trioxide Aggregate and regular and White Portland cements. *J Endod* 2005;31(8):605-7.
- Steffen R, van Waas H. Understanding mineral trioxide aggregate/Portland-cement: A review of literature and background factors. *Eur Arch Paediatr Dent* 2009;10(2):93-7.
- Conti TR, Sakai T, Fornetti APC, Moretti ABS, Oliveira TM, Lourenço Neto N, et al. Pulpotomies with Portland Cement in human primary molars. *J App Oral Sci* 2009;17(1):66-9.
- Sakai T, Moreti ABS, Oliveira TM, Fornetti APC, Santos CF, Machado MAAM, et al. Pulpotomy of human primary molars with MTA and Portland cement: a randomized controlled trial. *Br Dent J* 2009;207:1-5.
- Rivera Mijica G, Arróniz Padilla S, Llamosas Hernández E. Estudio comparativo de la filtración del tercio cervical utilizando MTA, cemento Portland y fosfato de zinc como selladores. *Oral* 2007;27:419-25.
- Barbosa AVH, Cazal C, Nascimento DCA, Valverde DFS, Valverde RS, Sobral APV. Propiedades do Cimento Portland e sua Utilização na Odontologia: Revisão de Literatura. *Pesq Bras Odontoped Clin Integr* 2007;7(1):89-94.
- Wucherpfenning AI, Green DB. Mineral Trioxide vs. Portland Cement: Two biocompatible filling materials. *J Endod* 1999; 25(4):pr 39-pr40.
- Holland R, Souza V, Nery MJ, Bernabé PFE, Otoboni Filho JA, Dezan Junior E. Healing process of dog dental pulp after pulpotomy and pulp covering with Mineral Trioxide Aggregate or Portland Cement. *Braz Dent J* 2001;12(2):109-13.
- Lourenço N, Marques NCT, Fernandes AP, Húngaro Duarte MA, Abdo RCC, Machado MAAM, et al. Clinical and radiographic evaluation of Portland cement added to radiopacifying agents in primary molar pulpotomies. *Eur Arch Paediatr Dent* 2015;16:377-82.
- Cardoso Silva C. Estudio clínico del Agregado Trióxido Mineral en pulpotomías de molares temporales. Comparación de resultados con MTA Gris y MTA Blanco. Tesis doctoral. Madrid: Universidad Complutense de Madrid, Servicio de Publicaciones; 2010.
- Srinivasan V, Waterhouse P, Whitworth J. Mineral trioxide aggregate in paediatric dentistry. *Int J Paediatr Dent* 2009;19:34-47.
- Sipert C, Hussne R, Nishiyama C, Torres S. In vitro antimicrobial activity of Fill canal, Sealapex, Mineral trioxide aggregate, Portland cement and EndoRez. *Int Endod J* 2005;38:539-43.
- Cardoso Silva C, Barbería E, Maroto M, García-Godoy F. Clinical study of mineral trioxide aggregate in primary molars. comparison between grey and white MTA- A long term follow-up (84). *J Dent* 2011;39:187-93.
- Waterhouse PJ, Nunn JH, Whitworth JM, Soames JV. Primary molar pulp therapy –histological evaluation of failure. *Int J Paediatr Dent* 2000;10:313-21.
- Moretti ABS, Sakai VT, Oliveira TM, Fornetti APC, Santos CF, Machado MAAM, et al. The effectiveness of mineral trioxide aggregate, calcium hydroxide and formocresol for pulpotomies in primary teeth. *Int Endod J* 2008;41:547-55.
- Maroto M, Barbería E, Vera V, García-Godoy F. Mineral trioxide aggregate as pulp dressing agent in pulpotomy treatment of primary molars: 42-month clinical study. *Am J Dent* 2006;20(5):283-6.
- Cardoso Silva C, Casimiro de Andrade D, Maroto Edo M, Barbería Leache E. Agregado de Trióxido Mineral (MTA). Aplicações em Odontopediatria. *Revista da Ordem dos Medicos Dentistas* 2010;7:14-22.
- Maroto Edo M. Estudio clínico del agregado trióxido mineral en pulpotomías de molares temporales. Tesis doctoral. Madrid: Universidad Complutense de Madrid, Servicio de Publicaciones; 2004.

# Comparative clinical study between the application of Portland cement and mineral trioxide aggregate (MTA) in primary molar pulpotomies

S. BARREIRO LÓPEZ, M. MAROTO EDO, G. SAAVEDRA MARBÁN, E. BARBERÍA LEACHE

*Department of Dentistry IV. School of Dentistry. Universidad Complutense de Madrid. Madrid, Spain*

## ABSTRACT

**Objectives:** To evaluate clinically and radiographically the application of Portland cement as pulpotomy therapy in primary molars.

**Material and method:** Eleven lower primary molars were studied over a 12 month period.

**Results:** No pathological signs were found either clinically or radiologically, and reparative dentin formation was found in the form of stenosis. When Portland cement was compared with MTA, statistically significant differences were not found with regard to resorption, but there were differences with regard to the parameter of stenosis that was more frequent with Portland cement.

**Conclusions:** Portland cement could be an alternative to MTA. More clinical studies are necessary.

**KEY WORDS:** Deciduous tooth. Pulpotomy. Portland cement. Mineral trioxide aggregate (MTA). Child.

## INTRODUCTION

Pulpotomies are the most common type of pulp treatment performed in the area of pediatric dentistry. Pulpotomy therapy is indicated for primary teeth with inflammation of the pulp in the crown due to decay that does not affect the pulp in the root. The treatment consists in the amputation of the pulp in the crown that has been affected, or is infected, in order to maintain the health and integrity of the teeth and supporting tissue until the physiological replacement takes place (1-3).

Many techniques and materials have been studied for use in primary teeth pulpotomies. Currently, it would appear that the one with the best biological results is Mineral Trioxide Aggregate (MTA). However, in recent years there has been certain interest in Portland Cement (PC) in the scientific literature. This material is very similar in its physical, chemical and biological composition and properties to MTA. However, there is a lower number of clinical investigations regarding its application in pulpotomy therapy of primary teeth (4-7).

Portland cement was originally obtained from the calcination of limestone from the city of Portland (England) and silicone clay materials (8,9). The main difference in

## RESUMEN

**Objetivos:** evaluar clínica y radiográficamente la aplicación del cemento Portland en el tratamiento de pulpotomía en molares temporales.

**Material y método:** se estudiaron 11 molares temporales inferiores durante 12 meses.

**Resultados:** no se encontraron hallazgos patológicos clínica ni radiológicamente y sí formación de dentina reparativa en forma de estenosis. Al comparar el cemento Portland frente al MTA, no se obtuvieron diferencias estadísticamente significativas en cuanto a reabsorción y sí hubo diferencias en cuanto al parámetro de estenosis que fue más frecuente con el cemento Portland.

**Conclusiones:** el cemento Portland podría ser una alternativa al MTA. Son necesarios más estudios clínicos.

**PALABRAS CLAVE:** Dientes temporales. Pulpotomía. Cemento Portland. Agregado trióxido mineral (MTA). Niños.

the composition of this material with regard to MTA is that the latter has bismuth oxide that makes the mixture radiopaque.

There are many clinical studies on Portland cement in the literature. An investigation carried out with animal cells showed that Portland cement and MTA had a similar effect on pulp cells when used for carrying out direct pulp capping (10) and both can also stimulate the formation of dentinal bridges after pulpotomy treatment (11). Conti et al. (6) evaluated 3 lower primary molars that had undergone pulpotomy therapy with Portland cement. The clinical and radiographical monitoring carried out at 3, 6 and 12 months demonstrated that clinically none of the molars that had been treated was diseased, and that 3 months after the treatment dental bridges could be observed. Sakai et al. (7) compared the use of Portland cement and MTA in 30 molars that were studied over 24 months obtaining a clinical and radiographical success rate of 100% with both materials. They observed the formation of reparative dentin in the root canals when using both materials, but that root stenosis was more common when using Portland cement. Recently we found another article that compared three groups, Portland cement, Portland cement mixed with iodoform and Portland

cement mixed with zirconium oxide (12). The sample was made up of 30 molars divided into 3 groups and the follow-up was of 24 months. The results produced, once again, a clinical and radiological success rate of 100%, even with the addition of opacifying agents.

Based on the results obtained with Portland cement and its similarity with MTA, Portland cement could be considered an alternative to MTA, given its lower cost in dentistry. Therefore, this study had the following objectives: to evaluate if Portland cement produces diseases that are clinically and radiologically detectable when applied in pulpotomy treatment for lower primary molars. To analyze radiographically the formation of reparative dentin in the form of stenosis of the root canal, and finally to compare these results with those found in a previous investigation similar to this one by the same research team, and in which white MTA (ProRoot®) was applied.

## MATERIAL AND METHODS

The study was approved by the Coordination Unit for Clinical Trials of the Universidad Complutense de Madrid (Spain). In addition, the parents and tutors of the children signed informed consent forms after receiving the information that was relevant for the treatment.

The sample was made up of lower primary molars of children aged 3 to 9 years, who had carious lesions that affected the pulp but only the pulp chamber. Molars belonging to children with general diseases or taking medication were excluded. Molars with the following findings were also excluded: previous restorative or pulp treatment, crown destruction that did not permit a correct seal with a preformed crown, root length of under a third or roots with signs of degeneration of the pulp, furcation involvement, external or internal root resorption, abscesses, fistulas with excessive bleeding at the opening to the root canal when carrying out the pulpotomy.

A total of 11 lower primary molars were studied, on both sides. The total follow-up period of this study was 12 months (Table I).

In order to carry out the comparison of the results of Portland cement (MEDCEM Medizinischer Portlandzement®) with the results obtained from the application of white MTA (ProRoot®), the sample which had been analyzed in a previous study carried out by the same research team in the year 2010 was used (13). The sample in this study was made up of a total of 79 lower molars, distributed according to table II.

All the pulpotomy therapy with either MTA or Portland cement was carried out by the same professional,

who had participated previously in various pulpotomy studies, and the standard technique was used. The procedure with each molar consisted in:

1. Local anesthesia with a rubber dam.
2. Preparation of the molar with a 169 L high-speed drill in order to adapt a preformed metal crown.
3. Elimination of carious tissue with a round low-speed bur.
4. Elimination of the chamber ceiling with a high-speed 330 drill and removal of the pulp tissue of the chamber with a low-speed large round bur.
5. Cleaning, drying and monitoring of the pulp hemorrhage by exerting moderate pressure with a sterile cotton pellet.
6. Mixing of the Portland cement preparation (MEDCEM Medizinischer Portlandzement®) with sterile water on a glass slab with a metal spatula according to Portland cement instructions, and placement of the cement with an amalgam carrier in the pulp chamber.
7. Adapting the material to the walls and floor of the pulp chamber using pressure from a cotton pellet, slightly moistened with distilled water.
8. Sealing of the pulp chamber with a 3-4 millimeter layer of photopolymerizable glass ionomer cement (Vitrebond®).
9. Cementing of the crown with auto-polymerizable glass ionomer cement (Ketac-Cem®).

The method used in the previous study with white MTA (ProRoot®) was exactly the same with the caveat that MTA was used instead of Portland cement. A sample distribution table was designed for the analysis of the comparative results between molars treated with MTA and those treated with Portland cement (Table III). Monitoring was carried out with a clinical and radiographical evaluation at 6 and 12 months after treatment. During each call-back a clinical and radiographical examination was performed of each tooth treated and of the periradicular area.

The treatment was considered failed if one of the following findings was made: inflammation, abscess or fistula, pathologic mobility, external or internal root resorption, furcation defects or widening of periodontal ligament.

## RESULTS

There were no pathological findings in any of the molars treated with Portland cement in the clinical and radiographical evaluation, nor in the follow-up at 6 months, or 12 months post-treatment (Fig. 1).

TABLE I.  
DISTRIBUTION OF THE SAMPLE

	First molar	Second molar	Total
Right	3	2	5
Left	3	3	6
Total	6	5	11

TABLE II.  
TOTAL DISTRIBUTION OF THE SAMPLE IN THE STUDY BY CARDOSO ET AL.

	First molar	Second molar	Total
Right	20	18	38
Left	18	23	41
Total	38	41	79

TABLE III.  
DISTRIBUTION OF THE SAMPLE ACCORDING TO QUADRANT, FIRST OR SECOND MOLAR AND MATERIAL USED (MTA OR PORTLAND)

	First molars		Second molars		Total
	7.4	8.4	7.5	8.5	
MTA	18	20	23	18	79
Portland	3	3	3	2	11
Total	21	23	26	20	90

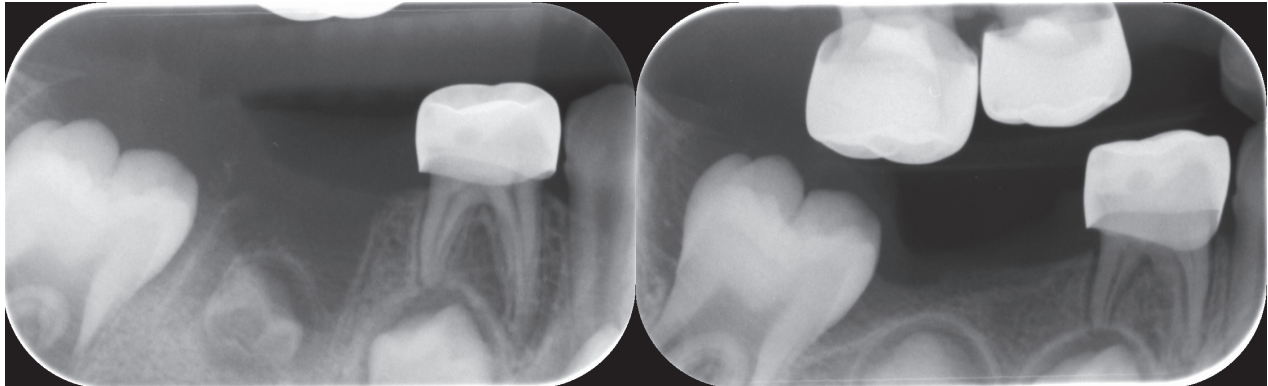


Fig. 1. Radiographic image of the lower right first molar treated with Portland cement with no pathological alterations.

Moreover, we observed the formation of reparative dentin in 100% of the molars that manifested as stenosis of the root canals at both 6 and 12 months during the follow-up (Fig. 2).

On comparing Portland cement and MTA as pulp agents in primary molars, statistically significant differences were not obtained with regard to resorption parameters. However, with regard to reparative dentin, the percentage of stenosis was greater in the molars treated with Portland cement than those treated with MTA, at 6 months as well as at 12 months. This difference was statistically significant with 99% ( $p < 0.01$ ) at 6 months and with 95% ( $p = 0.026$ ) at 12 months (Fig. 3).

## DISCUSSION

Many studies have demonstrated the clinical and radiographical success of MTA in pulpotomy treatment in primary molars. With regard to their physical and chemical composition, and their properties, many studies have demonstrated the similitude of MTA and Portland cement (14-16). However, in the literature there are fewer publications on the application of Portland cement in primary molars compared with publications on MTA. To date only three clinical investigations have been published. All these have demonstrated the clinical and radiographical success of Portland cement with

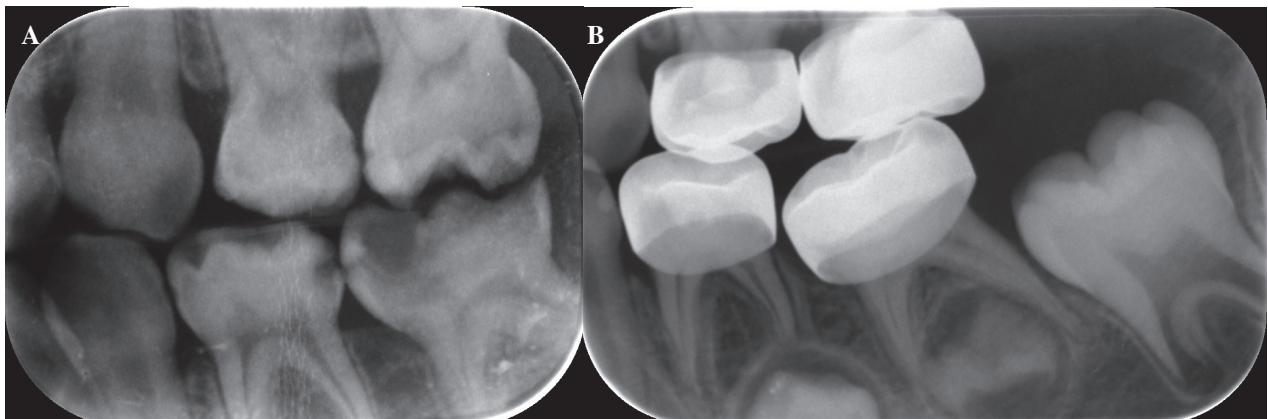


Fig. 2. A. Radiographic image of a lower left primary molar before pulpotomy treatment with Portland cement. B. Radiographic image showing stenosis of root canal at 6 months after treatment in the same molar.



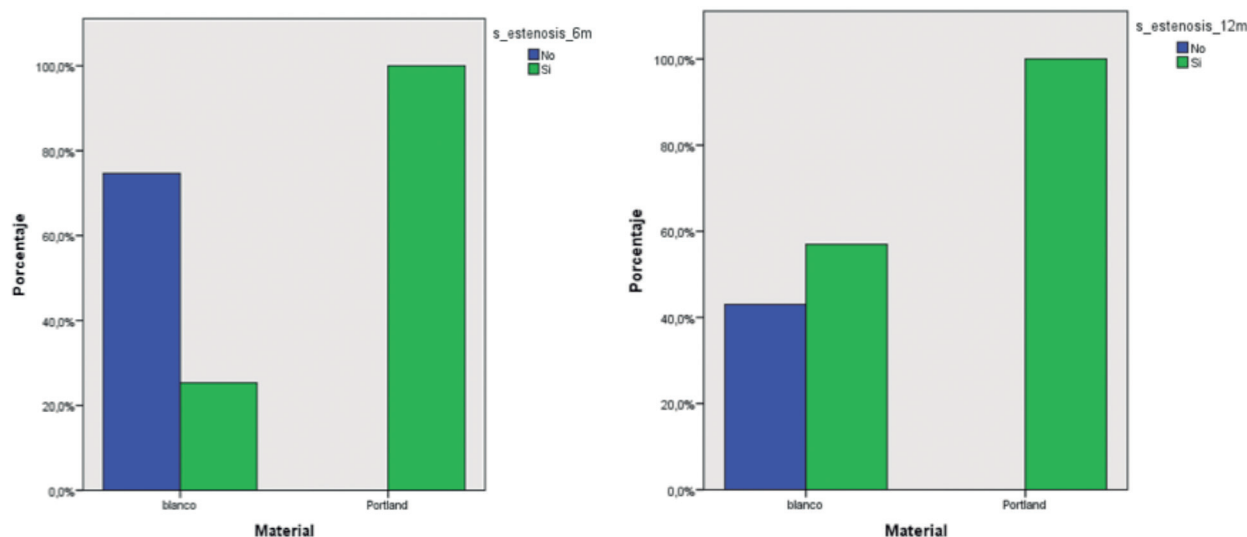


Fig. 3. Percentage of root stenosis at 6 and 12 months according to the material used.

results that were similar to those obtained when using MTA (6,7,12).

Some authors have expressed their concern over the presence of arsenic in the composition of Portland cement, but it has been demonstrated that the concentration of arsenic in Portland cement is very similar to that in MTA (17). Moreover, the use of Portland Cement as dental material has been accepted by the European Community (EC). With regard to the radiopacity in Portland cement, this is less than in MTA (5,14), but it should be pointed out that, according to our study, this should not stop proper radiographical evaluation.

With regard to the clinical results obtained in this study, the molars treated with Portland cement reached a clinical success rate of 100%, given that over 12 months no pathological signs were found during the follow-up. These results coincide with similar publications, particularly with those obtained by Conti et al. (6) after their 12 month follow-up, with Sakai et al. (7) and their 24 month follow-up, and lastly with Lourenço et al. (12) and their follow-up of also 24 months.

With regard to the radiographical outcome, in our study we observed that 100% of the molars evaluated presented stenosis over time after the application of Portland cement. The formation of reparative dentin, in the form of stenosis or obliteration of the canal, occurs as a result of odontoblastic activity that requires a degree of root pulp vitality (17-20). Therefore, in this study the existence of root stenosis was considered a sign of treatment success since the root pulp remained healthy and vital, which is one of the objectives of pulpotomy therapy. These results and observations coincide with those published by Sakai et al. and Lourenço et al. (7,12).

In addition to analyzing the clinical and radiographical results of the application of Portland cement in pulpotomies, we felt it was of interest to compare these with the results obtained in a previous study carried out with white MTA (ProRoot®) by the same investigation team. It should be taken into account that the investigation started in the year 2000 with the introduction of gray MTA (ProRoot®) into the dental world (13,21). Thus, on comparing Portland cement with white MTA (ProRoot®), we observed on both occasions that the clinical and radiographical success was 100%. However, it was statistically significant that stenosis was more common with Portland cement. This would seem to indicate that Portland cement could lead to greater stimulation in the formation of reparative dentin than that produced by white MTA (ProRoot®). In the case of these studies, this result could be influenced by the fact that the sample in the MTA group (ProRoot®) was greater (79 molars) than that of the Portland cement group (11 molars). However, along parallel lines the study by Sakai et al. (7) also showed statistical differences with stenosis formation of 100% in the Portland cement group and 57.14% in the MTA group after a 6 month follow-up.

## CONCLUSIONS

Despite the different results shown by MTA, the latter has certain disadvantages, mainly its high cost, unlike Portland cement. According to our results that reflect a good biological reaction to Portland cement, with formation of tertiary dentin that manifests as stenosis of root canals, this material could be considered an alternative to MTA in pulpotomy therapy, but more clinical studies are necessary to confirm these results.