

Anomalías dentarias de unión temporal: a propósito de un caso

M. MIEGIMOLLE HERRERO, M. ESPÍ MAYOR, G. FUSAR IMPERATORE, A.M. CALEYA ZAMBRANO, C. ARNER CORTINA

Facultad de Ciencias Biomédicas. Universidad Europea de Madrid. Madrid

RESUMEN

El objetivo del presente artículo es describir las anomalías de unión en dentición temporal y para ello presentamos un caso de fusión y sus consecuencias tanto a nivel estético, pulpar así como consecuencias eruptivas.

PALABRAS CLAVE: Fusión dental. Incisivos fusionados. Tratamiento del canal pulpar. Patología dental. Diente doble. Germinación dental. Diente doble bilateral. Dientes generales.

INTRODUCCIÓN

Dentro de las anomalías dentarias de forma podemos encontrar dos alteraciones anatómicas de unión: fusión y geminación.

Pindborg definió la fusión como la unión entre la dentina y/o esmalte de dos o más dientes separados en desarrollo. En los casos de fusión, hay dos raíces o dos canales radiculares en una sola raíz. La unión puede ser con el diente adyacente o con un supernumerario (1). Cuanto más temprana sea la unión en el desarrollo embriológico, más completa será la fusión; y cuanto más tardía, mayor será el tamaño del diente resultante, y más evidentes los signos de estar dos dientes unidos (2).

La morfología de los dientes fusionados se suele caracterizar por presentar:

- En la cara vestibular, un surco más o menos marcado, en el que se observa claramente la línea de unión de ambos dientes (3).

ABSTRACT

The aim of the present article is to describe anomalies of union in the primary dentition. For this a case of fusion is presented and its consequences at both an esthetic and pulp level, as well as the eruption consequences.

KEY WORDS: Dental fusion. Fused incisors. Root treatment. Dental pathology. Double tooth. Dental germination. Bilateral double teeth. Dental twinning.

- En la cara palatina, una fisura que puede dividir completamente la corona del diente, formando dos cúngulos (3).
- Mayor tamaño, el cual puede llegar a ser incluso el doble del normal (3).

Por otro lado, Pindborg describe la geminación como una malformación de un único germen dentario (resultando un gran diente), dentro de la asignación habitual de los dientes. La fórmula dentaria no suele estar alterada en estos casos. La morfología de los dientes geminados se suele caracterizar por presentar una gran corona bífida total o parcialmente separada, con una única raíz y un único conducto radicular. Además, suele presentar un surco de profundidad variable que se puede extender hacia la raíz (1,4).

ETIOLOGÍA

La etiología del diente fusionado no está del todo clara a día de hoy. Se sospecha que ejerce una gran influencia la herencia genética e incluso se ha relacionado como un posible factor desencadenante la toma de dosis elevadas de vitamina A durante la formación dentaria. Algunos autores señalan que estas alteraciones anatómicas pueden

ser debidas a la presión física que se genera durante la formación dentaria y que causa el contacto entre dientes adyacentes antes de la calcificación, generándose dicha unión. Otros autores sugieren que este tipo de anomalías se asocian frecuentemente a síndromes con repercusión orofacial. Entre ellos destacan síndrome de Pierre Robin, displasia condroectodérmica, síndrome orodigitofacial, trisomía 21 y fusiones labiopalatinas.

Esta alteración resulta de acontecimientos anormales producidos en el desarrollo embrionario del diente, por lo que muchos autores apuntan que la asociación de ciertas anomalías dentarias con algunos trastornos mentales sugieren la participación de la cresta neural en el desarrollo dental.

Además, se han relacionado dientes fusionados con la existencia de antecedentes traumáticos (1,3,5-9).

Al igual que ocurre con la etiología de los dientes fusionados, la de los geminados no está totalmente clara y se asocia a antecedentes traumáticos, déficits vitamínicos, enfermedades sistémicas y, a veces, están asociados a fisuras labiopalatinas. También se cree, como ocurre en los dientes fusionados, que la geminación puede ser debido a la presión durante la formación dentaria (3,4,8,10,11).

EPIDEMIOLOGÍA

La prevalencia de geminación en la dentición temporal es aproximadamente del 0,5%, mayor que en la dentición permanente, donde las cifras oscilan entre 0,05-0,1%. La geminación del diente temporal, según diversos estudios, se asocia normalmente a agenesias del diente permanente correspondiente (de un 33% a un 70% de los casos). La frecuencia de los casos de geminación bilateral es aproximadamente del 0,02% en la primera dentición (2,3,5). La presentación de geminación bilateral es muy rara, solo en un 0,05% en dentición permanente. No se refieren diferencias significativas de dimorfismo sexual ni de localización de esta anomalía, pero sí se ha informado de una prevalencia del 5% en japoneses y del 0,5% en población caucásica, lo cual evidencia cierta tendencia étnica de su frecuencia (4,7-12).

Al igual que ocurre en la geminación, la fusión es más frecuente en la dentición temporal. La prevalencia de la fusión en dentición temporal ronda entre 0,15% y 1,7%; sin embargo, en la dentición permanente es de un 0,05%. En cuanto a la localización, este tipo de anomalías suele presentarse más en dientes anteriores, sobre todo en la arcada superior. Otro dato que cabe destacar, es que, según los estudios científicos que se consulten, es más común la fusión unilateral que la bilateral. Los estudios encontrados avalan que esta anomalía es independiente del sexo (1,3,5,6).

DIAGNÓSTICO DIFERENCIAL

Es realmente difícil hacer un diagnóstico diferencial certero entre un diente fusionado y un diente geminado, más aún cuando están asociados a agenesias dentarias o a dientes supernumerarios. Por eso hay muchos autores que prefieren englobarlos en el término "diente doble" al

no saber con certeza la etiología embriológica del defecto de unión. El diagnóstico diferencial no solo reside en la exploración clínica del paciente, de la corona bífida y del número de dientes presentes; sino que también es fundamental el diagnóstico a través de las radiografías (6,7,8,11,12). Las principales diferencias que encontramos entre estas alteraciones son:

- *La fórmula dentaria.* En la fusión la fórmula dentaria suele estar alterada, hay un diente de menos; en cambio, en la geminación se conserva el número normal de dientes. Aunque esto no siempre es así, ya que la fusión puede estar formada por un diente normal y un supernumerario y por tanto la fórmula dentaria sería normal (6).
- *El número de canales radiculares.* Radiográficamente, podemos observar en dientes anteriores, que en la fusión tenemos dos raíces o dos canales radiculares en una sola raíz. En dientes geminados, aunque tengamos una estructura dentaria con una corona bífida, solo hay una raíz con un único canal radicular (6). No obstante, como regla general, si hay una reducción de dientes en la arcada o si hay dos raíces y una única cámara pulpar se pensará en fusión dentaria (10).

PROBLEMAS QUE PUEDEN PRESENTAR

Estas anomalías de fusión pueden dar lugar a múltiples complicaciones como:

- Problemas infecciosos, ya que existe un mayor acúmulo de placa (1,2,5) por su anatomía retentiva, y, por tanto, existe mayor tendencia a caries (1,2,3,5). Además del acúmulo de placa, se pueden producir complicaciones pulpares por el surco pronunciado que se forma en la cara palatina (2,3,11).
- Problemas periodontales, ya que estos dientes presentan surcos y fisuras muy marcados y profundos (2,5,7).
- Problemas eruptivos como: erupciones ectópicas, retrasos eruptivos o impactaciones de los dientes adyacentes (3,12,13).
- Problemas estéticos, ya que son dientes mucho más grandes y con una forma anómala (3-5).
- Problemas oclusales como: apiñamiento, pérdida de espacio, disminución del resalte y, en los casos unilaterales, puede producirse un desvío de la línea media (1,3,7,13).

POSIBILIDADES DE TRATAMIENTO

Los dientes con anomalías de unión en dentición temporal, en general no suelen requerir tratamiento para evitar afectar al germen del diente permanente. Serán tratados siempre que produzca alguna complicación de las señaladas anteriormente (10,14).

En cuanto al tratamiento, es importante que el paciente acuda a revisiones periódicas para evitar las complicaciones señaladas anteriormente. Además, el paciente debe mantener una minuciosa higiene oral; y, en el caso de ser necesario, realizar tartrectomías periódicas. Si el surco palatino o vestibular es profundo y retentivo,

se recomienda sellarlo para así prevenir la aparición de caries. Para el tratamiento estético de estos dientes con anomalías de unión se debe esperar a la completa formación radicular. Para ello, estos dientes deben de ser examinados con riguroso detalle, especialmente si se va a realizar un tratamiento estético en el que se conserve la vitalidad pulpar. En primer lugar, se deben realizar pruebas de percusión, vitalidad, sondaje y radiografías, para asegurarnos que está todo correcto. En caso de que alguna prueba no fuera bien, se debe sopesar la idea de desvitalizar este diente para intentar mantenerlo en boca (11,12).

La presencia de afectación pulpar requeriría, en su caso, tratamiento endodóntico, como ocurrió en el caso presentado. Una vez que se ha formado la raíz o las raíces, y se ha realizado el tratamiento de conductos, se procederá a la restauración estética, en el caso de ser necesario (12).

En los dientes fusionados, una de las formas de resolverlo por la que optan muchos autores es endodonciar ambos conductos radiculares con doble apertura cameral, seguido de odontosección coronaria para separar ambos dientes (10). Esta separación se debe realizar tras la completa formación radicular debido a la posible comunicación entre las cámaras pulpares, dado que complicaría el tratamiento pulpar. En otros casos puede ser suficiente realizar restauraciones adhesivas de resinas compuestas para mejorar la estética.

CASO CLÍNICO 1

Varón de 8 años de edad, que acude a la Clínica Universitaria Odontológica de la Universidad Europea de Madrid en marzo de 2016. Se realiza historia clínica, exploración extraoral, exploración intraoral, radiografías de aleta de mordida, radiografías periapicales y ortopantomografía (Figs. 1 y 2).

En la historia clínica infantil no presenta alteraciones sistémicas, alergias ni antecedentes quirúrgicos. Presentó neutropenia pasajera al nacimiento.

En la exploración extraoral: braquicefálico, presenta perfil recto y respiración oral.

En la exploración intraoral: clase I molar con tendencia a clase III, resalte de 1 mm, sobremordida de 1,5 mm (en el 11). Actualmente presenta dentición mixta

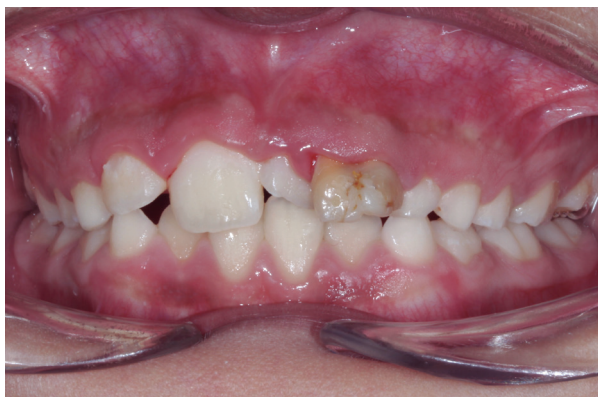

Fig. 1. Foto frontal con arcadas en oclusión.

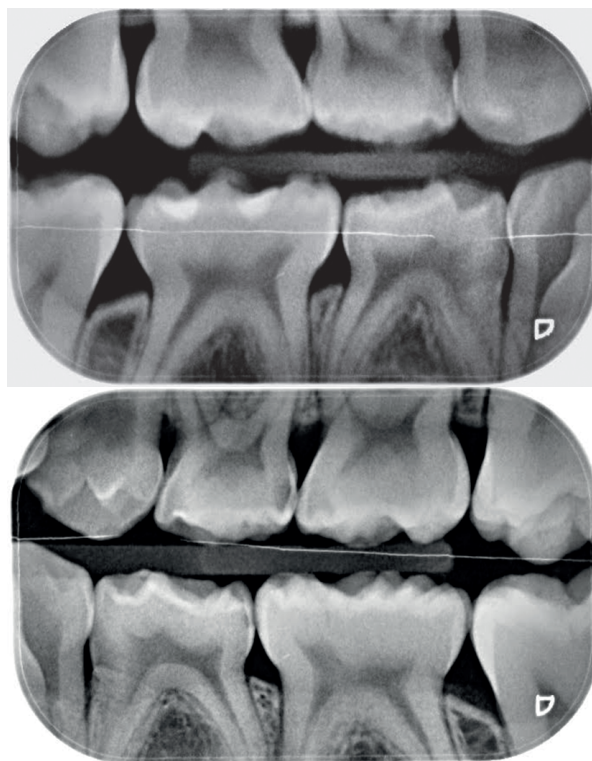


Fig. 2. Radiografías de aleta de mordida.

1ª fase, con caries en 16, 55, 26, 64, 65, 46, y erupción del 21 por palatino del 61-62 fusionados. En la exploración radiográfica se observa germen dentario entre 21 y 63 (Fig. 3).

Presenta, como antecedentes odontológicos: pulpectomía del 61 y 62 fusionados, realizadas en su país de origen (Fig. 4).

Como plan de tratamiento, tras la obtención del consentimiento informado, se propuso: tratamiento preventivo consistente en sellador del 36 y aplicación tópica de flúor, tratamiento conservador consistente en obturaciones de 16, 55, 26, 64, 65, 46, y tratamiento quirúrgico consistente en la exodoncia del 61-62 fusionados (Fig. 5).

Se revisará en 6 meses para la evolución del tratamiento (Fig. 6).

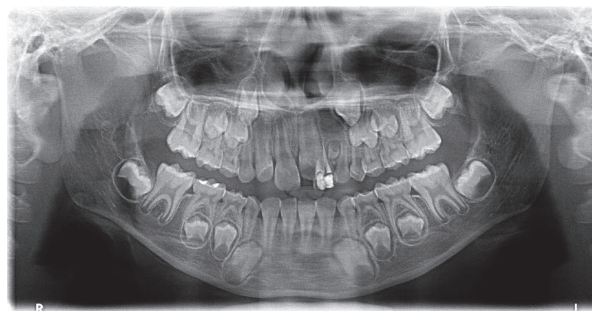


Fig. 3. Ortopantomografía.

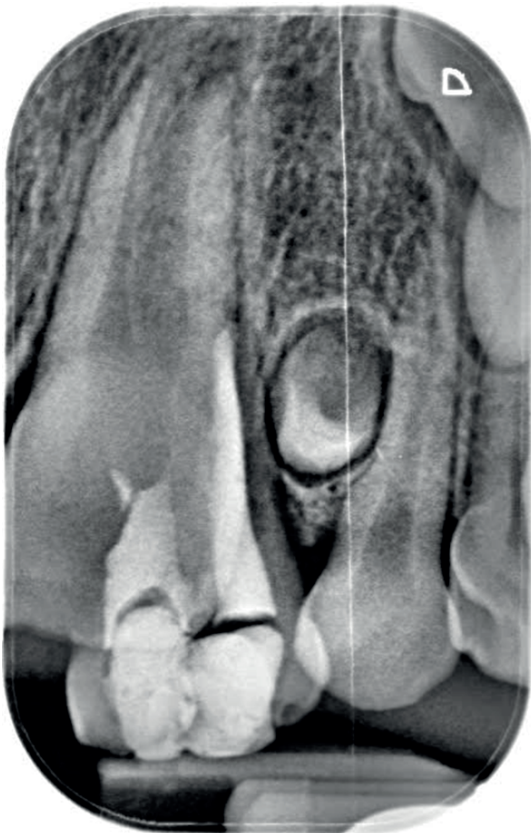


Fig. 4. Radiografía periapical de 61-62.

CASO CLÍNICO 2

Niña de 4 años y dos meses que acude a una consulta privada para una revisión en mayo de 2016. No presenta antecedentes médicos de relevancia.

Al realizarle la exploración clínica intraoral observamos que presenta solo tres incisivos inferiores, uno de ellos de mayor tamaño (Figs. 7-10).

Se le realiza una radiografía periapical de la zona afectada pero debido a la edad de la paciente, no se le realiza una radiografía panorámica. En la radiografía periapical observamos un diente de mayor tamaño pero con un úni-

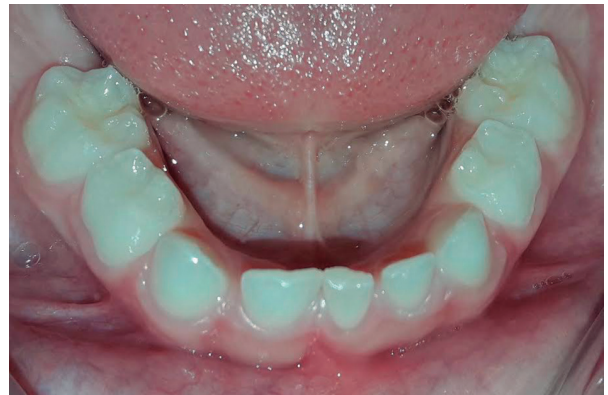

Fig. 7. Foto de la arcada inferior.

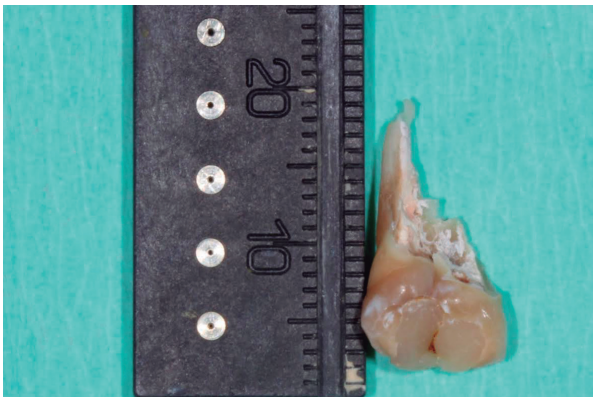


Fig. 5. Exodoncia de dientes fusionados.

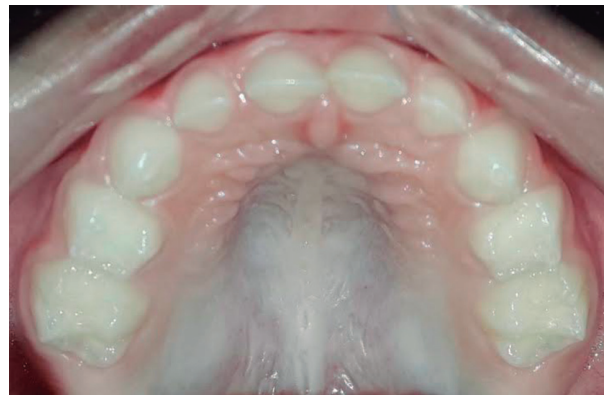

Fig. 8. Foto de la arcada superior.

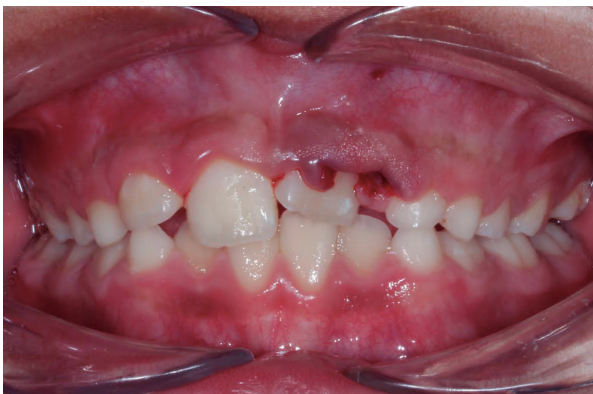

Fig. 6. Resultado tras la exodoncia de 61-62.

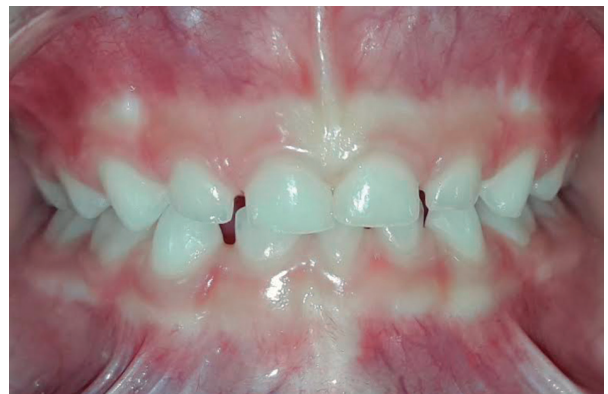

Fig. 9. Foto de las arcadas en máxima intercuspitación.

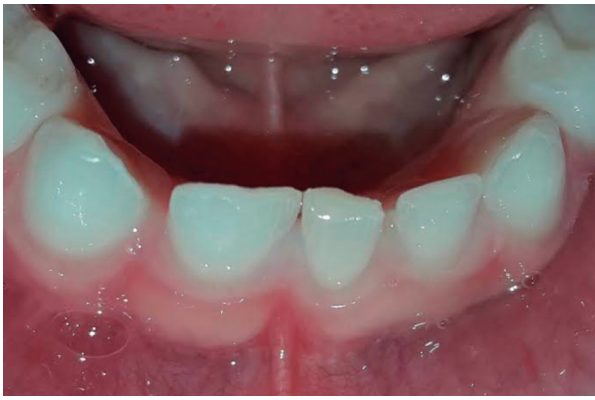

Fig. 10. Geminación de 81-82.

co conducto radicular. En cuanto a los dientes permanentes sucesores, parece ser que están los cuatro incisivos inferiores, lo cual confirmaremos cuando la niña cumpla 6 años y se le haga la radiografía panorámica (Fig. 11).

El diagnóstico de presunción es geminación, ya que solo tiene un único conducto radicular.

DISCUSIÓN

En el caso 1 presentado anteriormente se aprecia de forma muy clara una línea divisoria entre los dientes fusionados 61 y 62. Sin embargo, Marchena y Fernández describieron el caso de un paciente japonés de 5 años con fusión dental entre 81 y 82, en la que no se pudo observar ningún surco que dividiera dicha fusión, ni por vestibular ni por lingual (7). Este caso descrito por Marchena y Fernández, se asemeja mucho más a nuestro caso 2, en el cual la paciente presentaba 3 incisivos inferiores temporales en lugar de cuatro, debido a que uno de ellos era resultado de la fusión de 2 dientes, sin ninguna línea divisoria. En cuanto a si los dientes fusionados presentaban un solo conducto radicular o dos, no tenemos datos para comparar, ya que en el paciente presentado por Marchena y Fernández quedó pendiente hacer una radiografía para comprobarlo.

Kumar describe el caso de un niño de 6 años de edad, que acudió a consulta en demanda de un tratamiento por

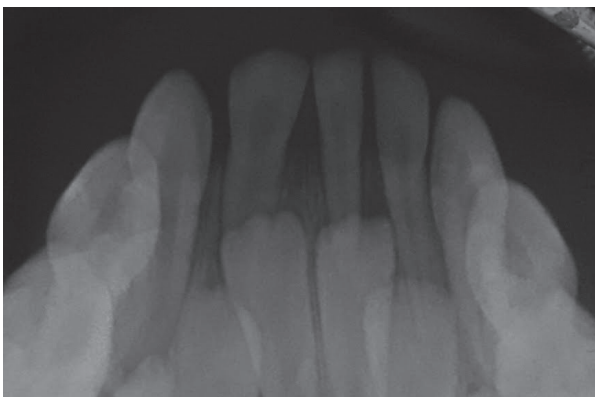


Fig. 11. Radiografía periapical de 81-82.

la forma anormal de un diente superior. El paciente tuvo episodios anteriores de dolor espontáneo asociado con el diente anómalo, que se aliviaba con medicamentos. La exploración intraoral reveló que se encontraba en dentición mixta. El incisivo central superior izquierdo de la dentición temporal tenía doble corona; las dos mitades de la corona eran imágenes especulares. Se encontraban separadas por un surco de desarrollo profundo en las superficies labial y lingual que se desarrollaba desde el borde incisal hasta la región subgingival de la corona. La radiografía periapical mostró el incisivo central superior izquierdo temporal como un diente doble. Una línea radiolúcida estaba dividiendo las dos mitades de la corona del diente anómalo desde el borde incisal hacia la zona cervical de la corona. Había dos cámaras pulpaes y conductos radiculares separados (8). Este caso presenta bastantes similitudes con nuestro caso 1. En primer lugar, en ambos se pudo apreciar claramente una línea divisoria a nivel de las coronas dentales. En segundo lugar, se observaron en ambos casos dos conductos radiculares. Y en tercer lugar, a ambos pacientes se les realizó tratamiento pulpar (pulpectomías) de dichos dientes. Sin embargo, la diferencia radica en la importancia que se le dió a la estética de estos dientes a la hora de realizar su posterior restauración. En nuestro caso 1, la restauración de los dientes se limitó a reconstrucciones con composite (recordemos que el paciente ya acudió a la clínica con el tratamiento realizado), mientras que en el caso presentado por Marchena y Kumar, se le dió mucha importancia a la estética, realizando un encerado previo y llave de silicona para transformar el diente doble en un único diente, con un resultado claramente mejor desde el punto de vista estético.

En nuestra búsqueda hemos encontrado otros dos casos con los que poder comparar los nuestros, tratados por Guimaraes y Macedo (9):

- El primer caso se asemeja a nuestro caso 1, ya que se presenta a un paciente con dientes fusionados, línea divisoria en las coronas dentales y cámaras pulpaes individualizadas. Se trata de un niño de 4 años de edad que fue llevado al Departamento de Biociencias y Diagnóstico Oral debido a la "movilidad" de una pieza. El examen clínico extraoral no mostró ninguna alteración pero el examen intraoral reveló la presencia de dos dientes fusionados (81 y 82). No se encontraron otras anomalías, con la excepción del diente 51, que presentaba un ligero grado de movilidad. Su madre declaró en la anamnesis que la movilidad observada estaba relacionada con un evento traumático se había producido aproximadamente 8 meses antes y que la familia nunca se había dado cuenta de que el muchacho tenía un diente doble. El examen radiográfico reveló que el 81 y 82 tenían sus cámaras pulpaes individualizadas y con tamaño normal. La radiografía oclusal permitió la observación de la ampliación de la corona del diente 41 y la ausencia del 42. La conducta terapéutica se limitó a la orientación de la madre dirigida hacia la preservación de los dientes primarios e informarla sobre la ausencia del diente incisivo mandibular derecho permanente.
- El segundo caso también es muy similar a nuestro caso 1. Volvemos a encontrarnos con dos dientes

fusionados, con línea divisoria presente y raíces y cámaras pulpares independientes. Guimaraes y Macedo presentan a una niña de 5 años de edad que fue remitida a la consulta por tener dientes dobles. No se habían observado alteraciones extraorales durante el examen clínico. El examen intraoral reveló dos dientes dobles, 81 y 82. Los dientes tenían un patrón regular en obediencia a la cronología de la erupción. Las radiografías periapicales de la región revelaron que las raíces de los dientes involucrados tenían dos cámaras pulpares. La madre de la paciente indica en la anamnesis, que ella presentó la misma alteración en la dentición temporal, y sus dientes dobles fueron eliminados porque estaban retrasando la erupción del diente permanente (9).

CORRESPONDENCIA:

Mónica Miegimolle Herrero
Facultad de Ciencias Biomédicas
Universidad Europea de Madrid
Calle Tajo, s/n. 28670 Villaviciosa de Odón, Madrid
e-mail: monica@miegimolle.com

BIBLIOGRAFÍA

- Patil A, Patil S, Dodwad P. Endodontic management of a supernumerary tooth fused to the maxillary permanent lateral incisor. *Saudi Endodontic Journal* 2014;4(1):28.
- Colorado C. Fusión dental: reporte de un caso clínico. *Rev Nac Odontol* 2014;10(19):101-6. DOI: <http://dx.doi.org/10.16925/od.v10i19.850>.
- Iglesia Puig MA, Arellano Cabornero A, López Arenal B. Anomalías dentarias de unión: fusión dental. *RCOE* 2005;10(2):209-14.
- Hernández Guisado JM, Torres Lagares D, Infante Cossío P, Gutiérrez Pérez JL. Dental gemination: report of a case. *Medicina Oral* 2002;7:231-6.
- Bhargava M, Chaudhary D, Aggarwal S. Fusion presenting as a gemination- a rare case report. *Oral & Maxillofacial Pathology Journal* 2012;3(1):211-4.
- Sekerci AE, Sisman Y, Ekizer A, Sahman H, Gumus H, Aydinbelge M. Prevalence of fusion and gemination in permanent teeth in Cappadocia region in turkey- A study. *Pakistan Oral & Dental Journal* 2011;31(1).
- Marchena RL, Fernández OC. Anomalías dentarias: Dientes fusionados. *Revista Europea de Odontostomatología* on line, publicado el: 12/05/2015.
- Kumar Kulkarni V, Raju Ragavendra T, Deshmukh J, Vanka A, Kumar Duddu M, Kumar G, et al. Endodontic treatment and esthetic management of a primary double tooth with direct composite using silicone buildup guide. *Contemp Clin Dent* 2012;(31):92-5.
- Guimaraes Cabral LA, Macedo Firoozmand L, Dias Almeida J. Double teeth in primary dentition: Report of clinical cases. *Med Oral Patol Cir Bucal* 2008;13(1):77-0.
- Oliván Rosas G, López Jiménez J, Giménez Prats MJ, Piqueras Hernández M. Consideraciones y diferencias en el tratamiento de un diente fusionado. *Med Oral* 2004;9:224-8.
- Türkcaslan S, Gökçe HS, Dalkız M. Esthetic rehabilitation of bilateral geminated teeth: A case report. *European Journal of Dentistry* 2007;1(3):188-91.
- Espinal G, Manco HA, Aguilar G, Castrillón L, Rendón JE, Marín ML. Estudio retrospectivo de anomalías dentales y alteraciones óseas de maxilares en niños de cinco a catorce años de las clínicas de la Facultad de Odontología de la Universidad de Antioquía. *Rev Fac Odont Univ Antioq* 2009;21(1):50-64.
- Shokri A, Baharvand M, Mortazavi H. The largest bilateral gemination of permanent maxillary central incisors: Report of a case. *Journal of Clinical and Experimental Dentistry [serial on the Internet]* 2013;5(5):295-7.
- Gaxiola López AG, Collí Díaz KB. Fusión de dientes temporales: reporte de un caso. *Rev Tamé* 2014;3(8):317-9.

Clinical Note

Dental anomalies of union in the primary dentition: a case report

M. MIEGIMOLLE HERRERO, M. ESPÍ MAYOR, G. FUSAR IMPERATORE, A.M. CALEYA ZAMBRANO, C. ARNER CORTINA

Faculty of Biomedical Sciences. Universidad Europea de Madrid. Madrid, Spain

ABSTRACT

The aim of the present article is to describe anomalies of union in the primary dentition. For this a case of fusion is presented and its consequences at both an esthetic and pulp level, as well as the eruption consequences.

KEY WORDS: Dental fusion. Fused incisors. Root treatment. Dental pathology. Double tooth. Dental germination. Bilateral double teeth. Dental twinning.

RESUMEN

El objetivo del presente artículo es describir las anomalías de unión en dentición temporal y para ello presentamos un caso de fusión y sus consecuencias tanto a nivel estético, pulpar así como consecuencias eruptivas.

PALABRAS CLAVE: Fusión dental. Incisivos fusionados. Tratamiento del canal pulpar. Patología dental. Diente doble. Germinación dental. Diente doble bilateral. Dientes generales.

INTRODUCTION

Dental anomalies of shape include two anatomic disturbances regarding union: fusion and gemination.

Pindborg defined fusion as the union between dentin and/or enamel of two or more separate developing teeth. In cases of fusion there are two roots or two root canals in a single root. The union can be with the adjacent tooth or with a supernumerary tooth (1). The earlier the union during embryological development, the more complete the fusion; and the later, the greater the size of the ensuing tooth, and the more evident the signs of two teeth being joined (2).

The morphological characteristics of fused teeth are:

- On the buccal aspect there is a more or less demarcated groove in which a joining line between both teeth can clearly be observed (3).
- On the palatal aspect the fissure may completely divide the crown of the tooth forming two sprouts (3).
- There is greater volume, which may be to twice the normal size (3).

Furthermore, Pindborg described gemination as a malformation of a single tooth bud (leading to a big tooth) within in the usual assignment of teeth. In this case the dental formula tends not to be altered. The morphology of geminated teeth tends to be described as having a large complete, or partially separated, bifid crown with a single root and a single root canal. In addition, the depth of the groove will be variable and it may reach the root (1,4).

ETIOLOGY

The etiology of tooth fusion is not currently clear. It is suspected that genetic inheritance has a great influence, and high doses of vitamin A have also been put forward as a triggering factor. Some authors indicate that these anatomic disturbances may be due to the physical pressure that is generated during tooth formation, which causes contact between adjacent teeth before calcification, leading to this union.

Other authors suggest that these types of anomalies are frequently associated to syndromes that have orofacial repercussions. Among these are Pierre Robin, chondroectodermic dysplasia, orofacialdigital syndrome, trisomy 21 and clefts of the lip and palate. This disturbance is the result of abnormal occurrences that arise during the embryonic development of a tooth, and many authors indicate that the association of certain dental anomalies with certain mental disorders suggests the participation of the neural crest in tooth development. In addition, teeth fusion has been related to a history of traumatic injury (1,3,5-9).

The etiology of gemination, as occurs in tooth fusion, is not totally clear but it has been associated with a history of traumatic injury, vitamin deficit, systemic diseases and sometimes with clefts of the lip and palate. It is also thought, as occurs with fused teeth, that gemination may be due to pressure during tooth formation (3,4,8,10,11).

EPIDEMIOLOGY

The prevalence of gemination in the primary dentition is approximately 0.5% and greater than in the permanent

dentition, where the figures waver between 0.05-0.1%. Gemination of a primary tooth according to various studies, is normally associated with agenesis of the corresponding permanent tooth (in 33% to 70% of cases). The frequency of cases of bilateral gemination is approximately 0.02% in the primary dentition (2,3,5). Bilateral gemination is very rare, and it is observed in only 0.05% of the permanent dentition. Significant differences have not been reported regarding sexual dimorphism, nor in the location of this anomaly, but a prevalence of 5% has been reported among the Japanese population and 0.5% among the Caucasian population, pointing to a certain ethnic trend in prevalence (4,7-12).

As occurs in gemination, fusion is more common in the primary dentition. The prevalence of fusion in the primary dentition is between 0.15% and 1.7%. However, in the permanent dentition it is 0.05%. With regard to location, this type of anomaly tends to arise more commonly in the anterior teeth, especially in the upper arch. Another aspect that should be pointed out is that depending on the scientific studies consulted, unilateral fusion is more common than bilateral. The studies found support that this anomaly is independent of gender (1,3,5,6).

DIFFERENTIAL DIAGNOSIS

Making a differential diagnosis between fusion and gemination is very difficult, especially when associated to tooth agenesis or supernumerary teeth. For this reason many authors prefer to encompass them in the term "double teeth" as the embryologic etiology of the join defect is not known for sure. The differential diagnosis not only lies in the clinical examination of the patient, the bifid crown and the number of teeth present, but also in a diagnosis using radiographs which is essential (6,7,8,11,12). The main differences that we find in these disturbances are:

- *Dental formula.* With a fused tooth the dental formula tends to be altered and there will be one less tooth. However, with gemination the normal number of teeth will be conserved. However, this may not always be like this, as the fusion may be made up of a normal tooth and a supernumerary, and the dental formula would then be normal (6).
- *Number of root canals.* Radiographically two roots, or two root canals in a single root, will be observed in the anterior teeth. In geminated teeth, although there may be a tooth structure with a bifid crown, there will only be one root with a single root canal (6). Nevertheless, as a general rule, if there is a reduction in the arch, or if there are two roots and a single pulp chamber, tooth fusion should spring to mind (10).

PROBLEMS THAT MAY ARISE

These fusion anomalies can lead to multiple complications such as:

- Infection problems as there is a greater accumulation of plaque (1,2,5) due to retention, and therefore, a greater tendency to tooth decay (1,2,3,5). In

addition to an accumulation of plaque, pulp complications can arise given the pronounced groove that arises on the palatal aspect (2,3,11).

- Periodontal problems as the teeth have very deep and pronounced grooves and fissures (2,5,7).
- Eruptive problems such as: ectopic eruptions, delayed eruption or impacting adjacent teeth (3,12,13).
- Esthetic problems as these are much bigger teeth with shape anomalies (3-5).
- Occlusal problems such as: overcrowding, loss of space, reduced overbite and in unilateral cases there may be a deviation of the midline (1,3,7,13).

TREATMENT POSSIBILITIES

Teeth with union anomalies in the primary dentition generally do not require treatment as this may affect the permanent tooth germ. Treatment would be given only if a complication of those previously mentioned arose (10,14).

With regard to treatment, it is important that the patient attends check-ups regularly in order to avoid these complications. In addition, the patient should practice strict oral hygiene, and if necessary undergo periodic tartar removal. If the palatal or buccal groove is deep and retentive, it should be sealed in order to prevent the appearance of caries. Complete root formation should occur of those teeth with union anomalies before any esthetic treatment is carried out. The teeth should be examined thoroughly, especially if esthetic treatment is to be carried out and pulp vitality preserved. Percussion, vitality, probing and radiographs should first be carried out in order to ensure that everything is correct. Should one of the tests not be successful, the possibility of devitalization should be considered in order to keep the tooth in the mouth (11,12).

The presence of pulp disease requires endodontic treatment, as occurred in the case presented. Once the root or roots have been formed, and root canal treatment performed, esthetic restoration can be carried out, if necessary (12).

One of the ways to treat fused teeth practiced by many authors is to perform endodontic treatment on both root canals by making two openings of the chamber. The crown is then sectioned and both teeth are separated (10). This separation should be carried out after complete root formation has taken place due to possible communication between pulp chambers which would complicate pulp treatment. In other cases adhesive restorations may be sufficient using composite resins in order to improve the esthetic appearance.

CASE REPORT 1

Boy aged 8 years attended the University Dental Clinic of the European University of Madrid in March 2016. His medical history was taken, extraoral and intraoral examinations were performed, and bitewing and periapical radiographs together with an orthopantomography were requested (Figs. 1 and 2).

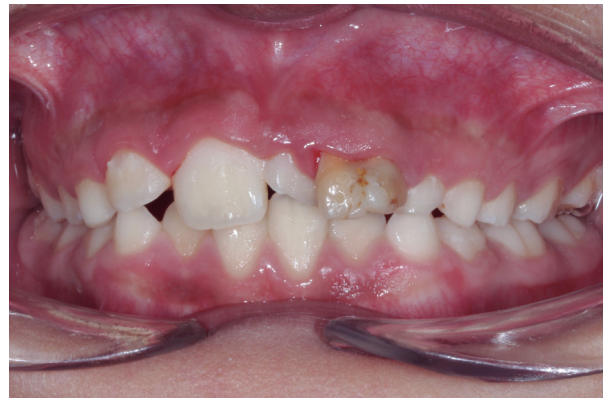

Fig. 1. Frontal photograph with arch in occlusion.

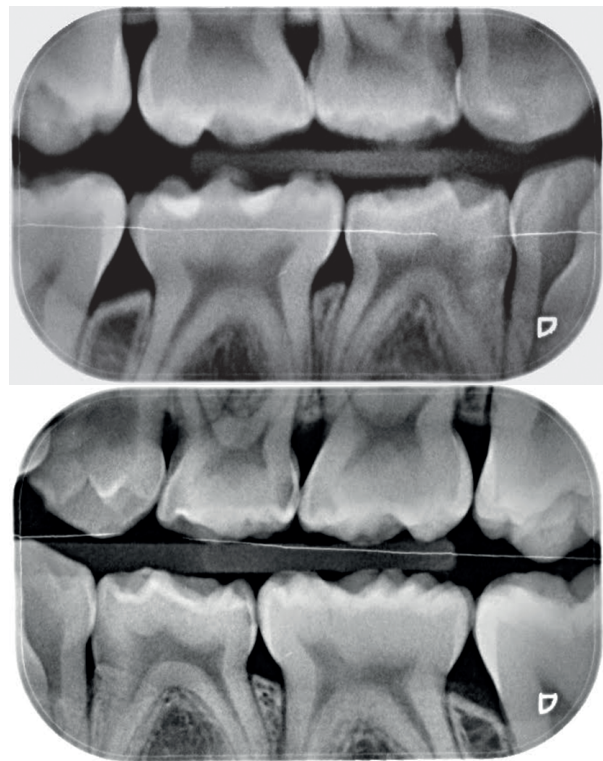


Fig. 2. Bitewing radiographs.

The child's medical history did not reflect systemic disturbances, allergies or surgery. He had suffered transient neutropenia at birth.

The extraoral examination revealed brachycephalic features, straight profile and oral breathing.

The intraoral examination revealed class I molar with class III tendency, overjet of 1mm, overbite of 1.5 mm (of tooth 11). He currently has first phase mixed dentition and decay in 16, 55, 26, 64, 65, 46, and eruption of 21 on the palatal aspect of fused 61-62. During the radiographic examination a tooth germ was observed between 21 and 63 (Fig. 3).

His dental history included pulpectomy of fused 61 and 62 which had been carried out in the country of origin (Fig. 4).

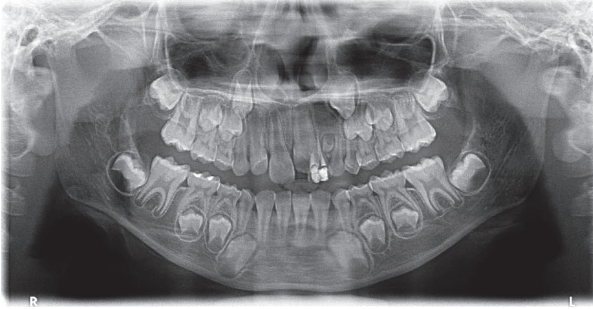


Fig. 3. Orthopantomography.

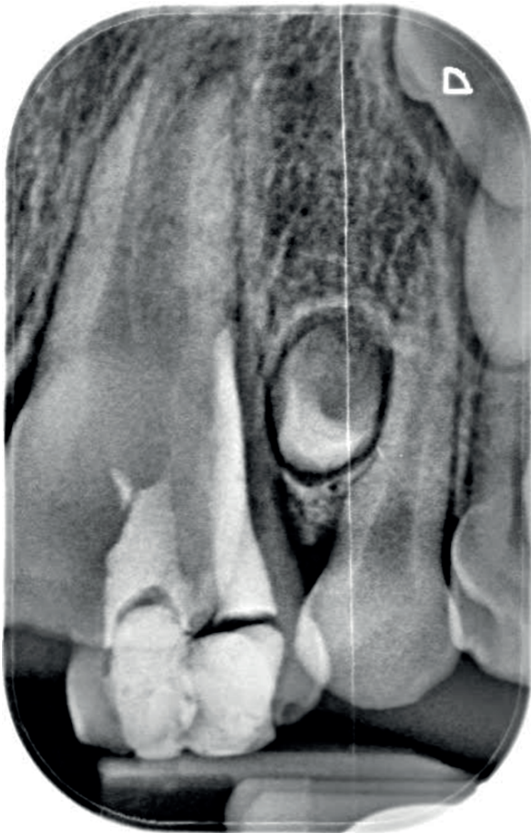


Fig. 4. Periapical radiograph of 61-62.

After obtaining informed consent, the following was proposed: preventative treatment consisting of sealing 36 and topical application of fluoride, conservative treatment consisting of obturation of 16, 55, 26, 64, 65, 46 and surgical treatment consisting of extraction of fused 61-62 (Fig. 5).

He will be monitored after six months in order to view the progress (Fig. 6).

CASE REPORT 2

Girl aged 4 years 2 months attended a private clinic for a check-up in May 2016. She had no medical history of relevance.

The intraoral examination revealed only three lower incisors, one of them bigger in size (Figs. 7-10).

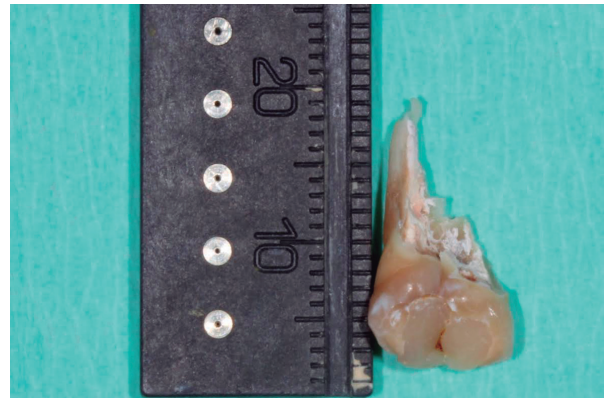


Fig. 5. Extraction of fused teeth.

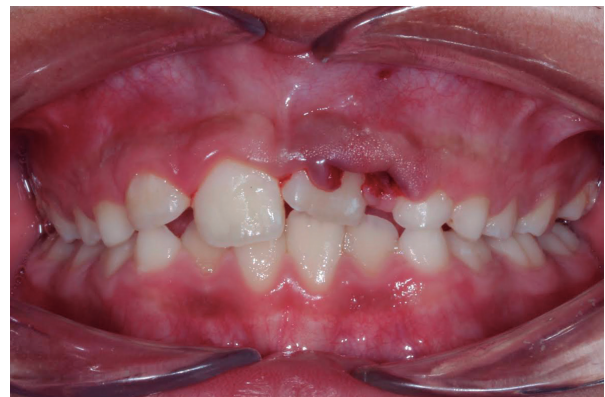

Fig. 6 Result after the extraction of 61-62.

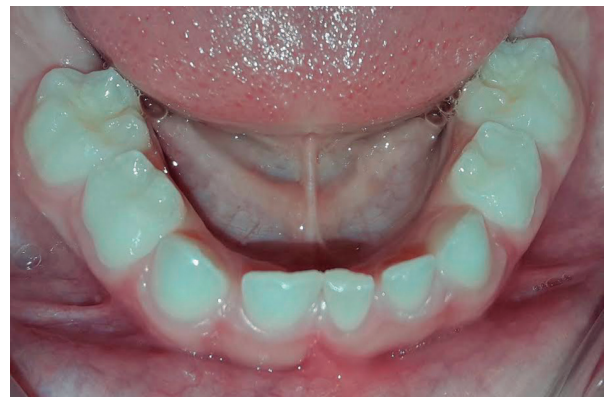

Fig. 7. Photograph of lower arch.

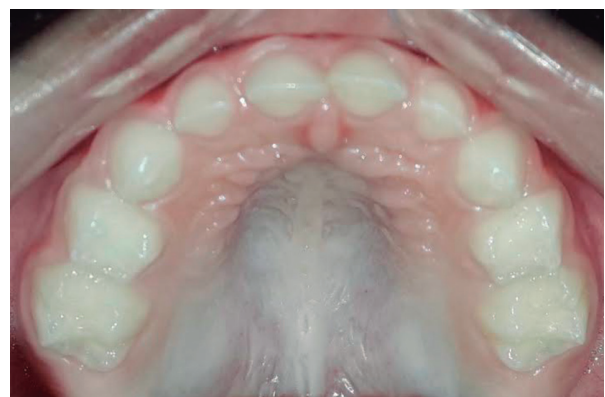

Fig. 8. Photograph of upper arch.

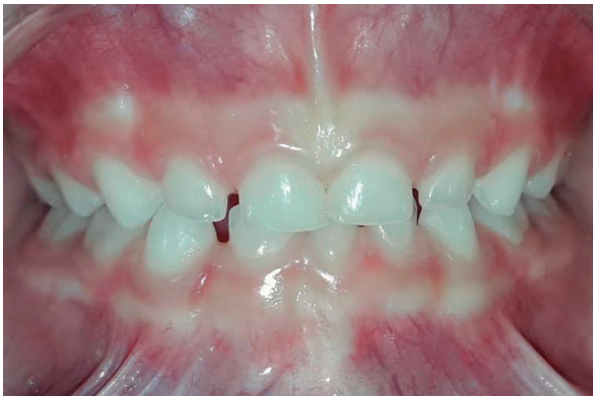

Fig. 9. Photograph of arches during maximum intercuspation.

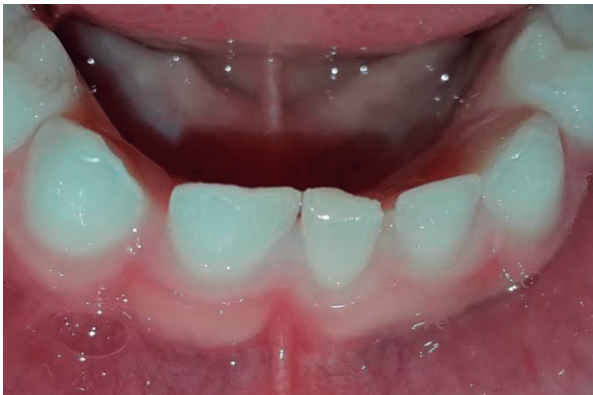

Fig. 10. Gemination of 81-82.

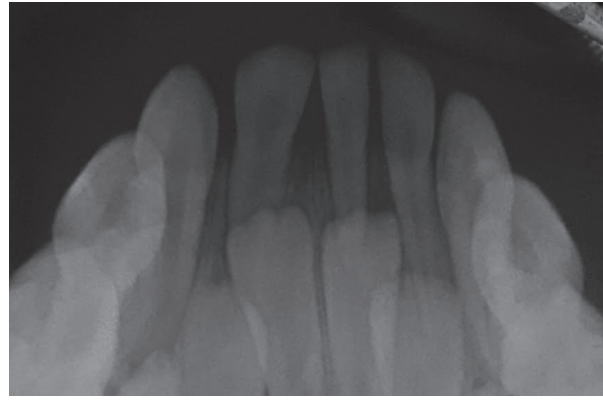


Fig. 11. Periapical radiograph of 81-82.

A periapical radiograph was taken of the area affected but, due to the age of the patient, a panoramic radiograph was not made. The periapical radiograph revealed a large tooth but with only one root canal. With regard to the permanent successors, it appeared that the patient had four lower incisors, but this will be confirmed when the girl reaches the age of 6 and can have a panoramic radiograph (Fig. 11).

The presumed diagnosis was gemination, as there is only a single root canal.

DISCUSSION

In case report 1 presented previously, a dividing line can be appreciated very clearly between fused teeth 61 and 62. However, Marchena and Fernandez described the case of a Japanese patient, aged 5 years, with dental fusion between 81 and 82, and in which there was no groove to divide this fusion, either buccally or lingually. (7). The case described by Marchena and Fernandez, is very similar to our second case in which the patient had 3 lower primary incisors instead of four, given that one of them was the result of the fusion of two teeth without any dividing line. With regard to the fused teeth having a single root canal or two, we have no data for comparison as the patient presented by Marchena and Fernandez still had to undergo a radiograph to determine this.

Kumar describes the case of a 6 year-old boy who came for consultation requesting treatment for the abnor-

mal shape of an upper tooth. The patient had previous episodes of spontaneous pain associated with the abnormal tooth, which was relieved with medication. The intraoral examination revealed mixed dentition. The upper left central incisor of the primary dentition had a double crown. Both halves of the crown were mirror images. They were divided by a deep groove on the lip and lingual surfaces that started from the incisal edge and finished in the subgingival region of the crown. The periapical radiograph revealed that the primary upper left central incisor was a double tooth. A radiolucent line divided both halves of the crown of the abnormal tooth from the incisal edge to the cervical area of the crown. There were two pulp chambers and separate root canals (8). This case is very similar to case 1. Firstly, in both cases there was a clear dividing line along the crowns. Secondly, in both cases two root canals could be observed. And thirdly, both patients underwent pulp treatment (pulpectomies) of these teeth. However, the difference lies in the importance given to the esthetic appearance when carrying out the restoration of these teeth. In case 1, the restoration of these teeth was limited to reconstruction with composite (we should remember that the patient had attended for consultation following this treatment), while in the case presented by Marchena and Kumar great importance was given to the esthetic appearance, and a wax-up and then a silicone key were produced in order to transfer the double tooth into a single tooth, which clearly led to a better result from the esthetic point of view.

In our search we found another two cases that could be compared with this case of ours that were treated by Guimaraes and Macedo (9):

- The first case was similar to our case 1 as the patient had fused teeth, a dividing line along the crowns and individual pulp chambers. The patient was a boy aged 4 years who was taken to the Department of Biosciences and Oral Diagnosis due to tooth mobility. The extraoral clinical examination did not reveal any disturbance but the intraoral examination revealed two fused teeth (81 and 82). Other abnormalities were not found with the exception of tooth 51 with slight mobility. During the anamnesis the mother stated that the mobility observed was related to a traumatic event 8 months previously, but that the family had never noticed that the boy

had a double tooth. The radiographic examination revealed that 81 and 82 had individual pulp chambers of a normal size. The occlusal radiograph permitted observing the widening of the crown of tooth 41 and the absence of tooth 42. The therapeutic measures were restricted to giving the mother guidelines for the preservation of the primary teeth and informing her on the absence of the permanent right mandibular incisor.

- The second case was also very similar to our case 1. This was again two fused teeth with a dividing line and separate roots and pulp chambers. Guimaraes and Macedo presented the case

of a girl aged 5 years who was referred to them due to double teeth. Extraoral disorders had not been observed during the clinical examination. The intraoral examination revealed two double teeth 81 and 82. According to the chronology of eruption, the teeth showed a regular pattern. The periapical radiographs of the area showed that the roots of the teeth involved had two pulp chambers. The patient's mother indicated during the anamnesis that she had suffered the same disorder in her primary teeth and that her double teeth had been removed because they were delaying the eruption of the permanent tooth (9).