

# Manejo ortodoncicoquirúrgico de un incisivo central superior impactado debido a un *mesiodens*

E. FERNÁNDEZ MIÑANO<sup>1</sup>, A. HERNÁNDEZ FERNÁNDEZ<sup>1</sup>, P. LUCAS PENALVA<sup>2</sup>, A.J. ORTIZ RUIZ<sup>1</sup>

<sup>1</sup>*Clínica Odontológica Integrada Infantil. Facultad de Odontología y* <sup>2</sup>*Odontología. Universidad de Murcia. Murcia*

## RESUMEN

**Introducción:** Los *mesiodens* son aquellos dientes supernumerarios situados entre distal del 11 y del 21, que representan más del 50% de los supernumerarios. El objetivo es distinguir las señales de alerta de un *mesiodens* y el momento más adecuado de actuación.

**Caso clínico:** Paciente de 9 años con retraso en la erupción del 21, tras realizar una ortopantomografía se observó la presencia de un *mesiodens*. Su tratamiento incluyó disyunción, exodoncia del supernumerario y tracción ortodóncica del 21.

**Discusión:** Ante un retraso en la erupción superior a 6 meses, debemos realizar un examen radiológico para descartar la presencia de *mesiodens*.

**PALABRAS CLAVE:** *Mesiodens*. Dientes supernumerarios. Diagnóstico de *mesiodens*. Tratamiento *mesiodens*.

## SUMMARY

**Introduction:** Mesiodens are referred to as those located between distal supernumerary teeth 11 and 21, representing more than 50% of the supernumeraries. The aim is to distinguish the warning sign of mesiodens and most suitable time for action.

**Case report:** 9 year delay in the eruption of 21, after performing Panoramic Radiography the presence of a mesiodens was observed. His treatment included maxillary disjunction, supernumerary tooth extraction and orthodontic traction 21.

**Discussion:** Given a delay in eruption than 6 months must make a radiological examination to rule out the presence of mesiodens.

**KEY WORDS:** Mesiodens. Supernumerary teeth. Mesiodens diagnosis. Treatment *mesiodens*.

## INTRODUCCIÓN

Los dientes supernumerarios se definen como un aumento en el número de dientes en la fórmula dental normal (1). Bolk denominó con el término de *mesiodens* a aquellos que aparecían entre distal del 11 y distal del 21, que constituyen más del 50% de todos los dientes supernumerarios, y que pueden encontrarse tanto de forma unilateral como bilateral. Su incidencia es de 0,1 0,3%, superior en el sexo masculino en una proporción de 2:1(2,3).

Solamente el 25% de los *mesiodens* erupcionan espontáneamente. Se observa generalmente por palatino a nivel interincisal, aunque en ocasiones erupcionan por vestibular o a través del suelo nasal, y solo de forma excepcional

migran hacia el seno maxilar, ocasionando obstrucción aérea, cacosmia y sinusitis odontogénica (4).

El diagnóstico de los *mesiodens* está basado en la clínica y en los hallazgos radiográficos. Mediante la exploración intraoral podemos observar los *mesiodens* que se encuentran erupcionados, los cuales pueden ser eumórficos, si imitan la forma de un diente normal, o heteromórficos, cuando presentan una morfología atípica como los dientes: conoides o tuberculados. Asimismo, debemos estar alerta ante las manifestaciones clínicas que pueden estar originadas por la presencia de *mesiodens* como: la presencia prolongada de un diente temporal con erupción del diente permanente o sin ella, el retraso en la erupción superior a 6 meses, malposiciones en el sector anterior como la torsión y el desplazamiento labial, o los diastemas igual o superior a la distancia mesiodistal del incisivo central (5,6).

Además, mediante la palpación podemos obtener información acerca de si el *mesiodens* se encuentra por ves-

tibular o por palatino, así como la formación de quistes pericoronarios accesibles al tacto (4).

Para realizar un buen diagnóstico es necesario realizar un correcto examen radiográfico. La ortopantomografía es una herramienta muy útil para detectar el número, la forma, localización y relación con estructuras adyacentes como dientes, cavidad nasal o seno maxilar, pudiendo ser ayudado por otras como la periapical u oclusal anterior, telerradiografía e incluso TC dental (6). En el examen radiográfico debemos observar erupciones anómalas hacia las fosas nasales o hacia el seno maxilar, que estaría acompañado de dolor, obstrucción aérea e infección que ocasiona obstrucción aérea, cacosmia y sinusitis odontogénica, existencia de reabsorción radicular, que puede provocar patología pulpar, existencia de un quiste dentígeno ocasionado por el saco folicular de un diente incluido, que puede provocar malposiciones y diastemas entre los dientes erupcionados (7).

Respecto al tratamiento, existen dos tendencias: una, la exodoncia temprana cuando se realiza antes de los 6 años de edad, y una tardía, que se realiza tras la completa formación radicular de los incisivos permanentes (3,8).

## CASO CLÍNICO

Niño de 9 años que acudió a la consulta por un retraso en la erupción del incisivo central superior derecho (2.1). El paciente no presentó ningún síndrome congénito ni antecedente médico de relevancia.

En la revisión intraoral no observamos la presencia del 2.1 ni abultamiento a nivel vestibular o palatino. Tras realizar una ortopantomografía se detectó un *mesiodens* cerca del suelo nasal que impedía la erupción del incisivo (Fig. 1). Se realizó una telerradiografía lateral de cráneo, y fotografías y modelos para un estudio ortodóncico. El paciente presentaba una clase II esquelética con compresión maxilar. Realizamos la extracción del 6.1 y colocamos un Hyrax modificado con planos de acrílico con el propósito de conseguir una expansión palatina rápida.

Un mes después de la última activación del Hyrax, el *mesiodens* se había situado en una posición más gingival,

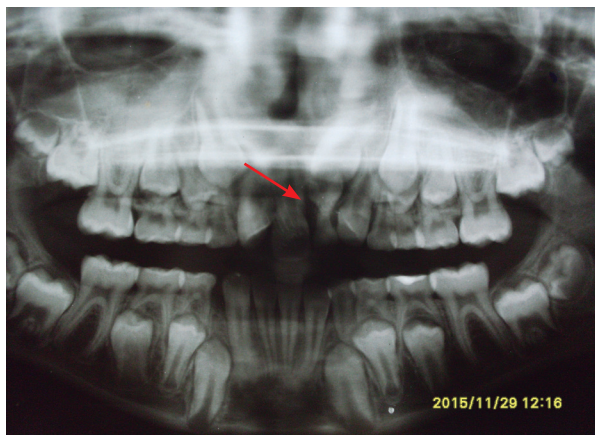


Fig. 1. Ortopantomografía muestra: el 1.1 y 6.1 ya erupcionados en la boca; mesiodens indicado con una flecha, cerca de la fosa nasal, y la pieza 2.1 sobre el mesiodens.

aunque todavía no era posible su erupción. Se colocaron brackets en 1.2-1.1 y 2.2, con un muelle activo entre 1.1 y 2.2. Así se obtuvo el espacio mesiodistal suficiente para la exodoncia del *mesiodens* sin necesidad de realizar osteotomía y con menos probabilidad de dañar los dientes adyacentes. Al mismo tiempo, se mantuvo hacia distal la raíz del 2.2 para no obstaculizar la erupción del 2.1 tras la exodoncia del *mesiodens* (Fig. 2).

El *mesiodens* presentó una longitud de 10 mm y una formación incompleta de la raíz (Fig. 3).

Mantuvimos el Hyrax en la boca durante 5 meses y observamos cómo el 2.1 bajó a una posición más gingival, pero no acabó de erupcionar (Figs. 4 y 5).

Por ello, decidimos colocar un mantenedor de espacio con bandas en 1.6 y 2.6, soldadas por palatino a un arco de acero y un diente de acrílico para mantener la estética y la función del 2.1 en espera de su erupción (Figs. 6 y 7).

Realizamos revisiones radiográficas cada 3 meses para supervisar la evolución del 2.1. Como transcurridos 9 meses de la exodoncia del *mesiodens* el 2.1 no erupcionó, decidimos realizar un colgajo de reposición apical y adherir un botón para tracción ortodóncica con fuerzas ligeras hasta conseguir su alineación (Figs. 8-12).

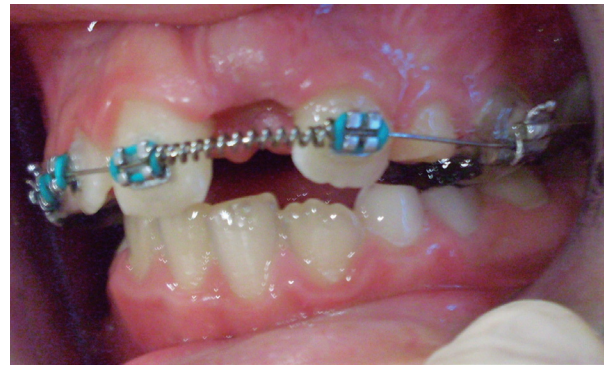

Fig. 2. Colocación de brackets en los dientes 1.2-1.1 y 2.2 con muelle activo entre estos últimos para conseguir espacio para la erupción del mesiodens.

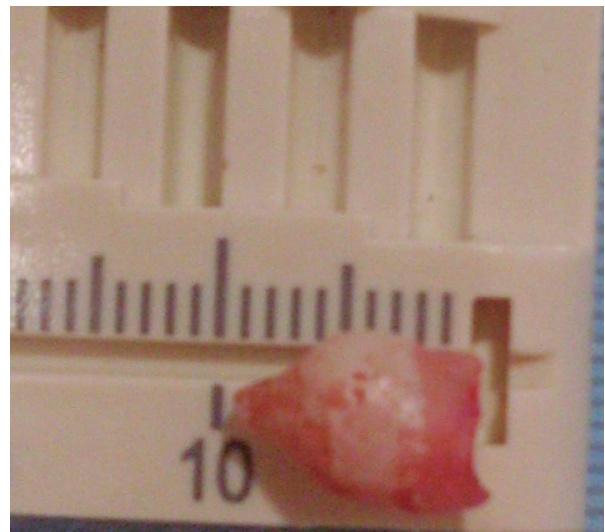


Fig. 3. Mesiodens tras su exodoncia.

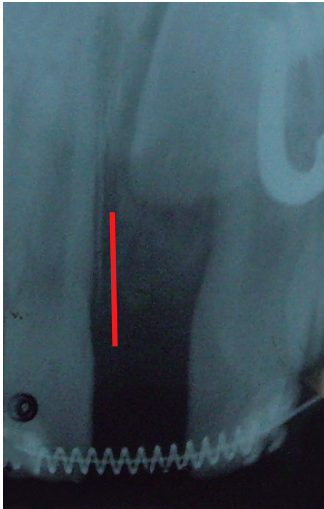


Fig. 4. Radiografía tras la exodoncia del mesiodens.

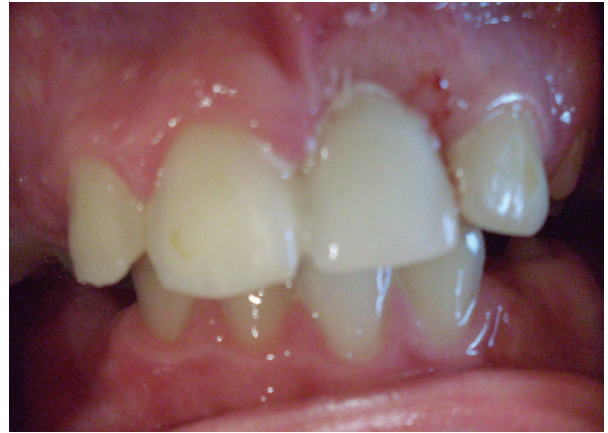

Fig. 7. Mantenedor de espacio en la boca.

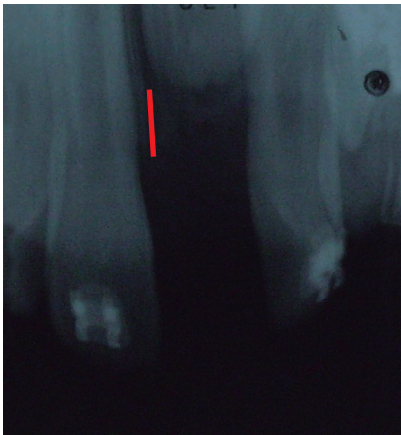


Fig. 5. Posición del 2.1, 5 meses tras la extracción del mesiodens. En ella observamos una disminución del hueso alveolar al ir erupcionando el 2.1.

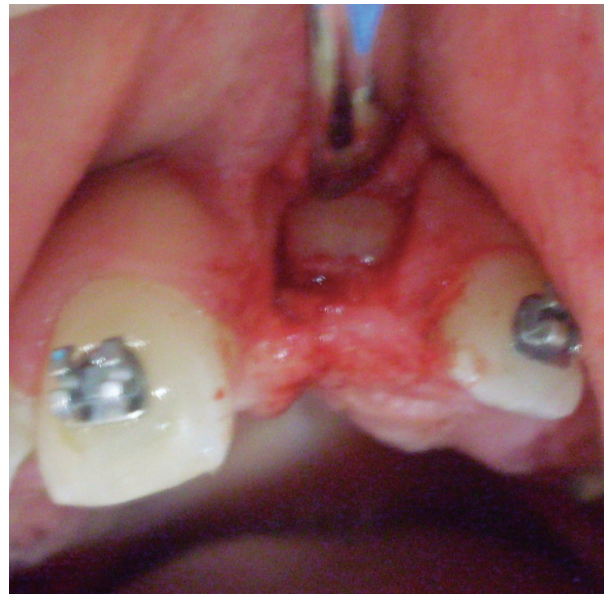

Fig. 8. Colgajo de reposición apical y exposición del 2.1.

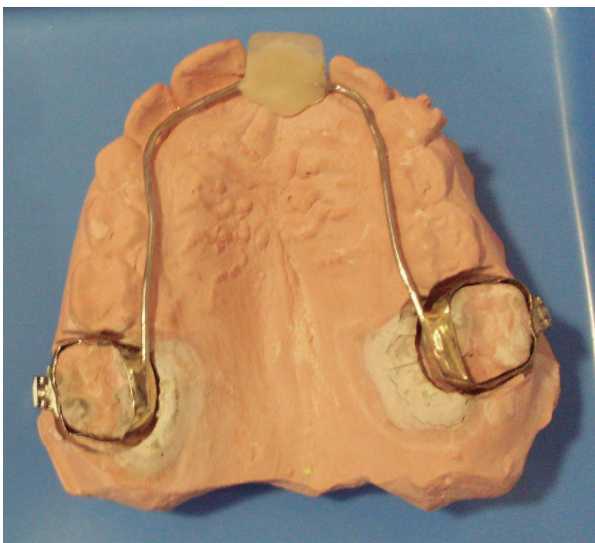


Fig. 6. Mantenedor de espacio con bandas en 1.6 y 2.6 y diente de acrílico colocado sobre modelo de escayola.

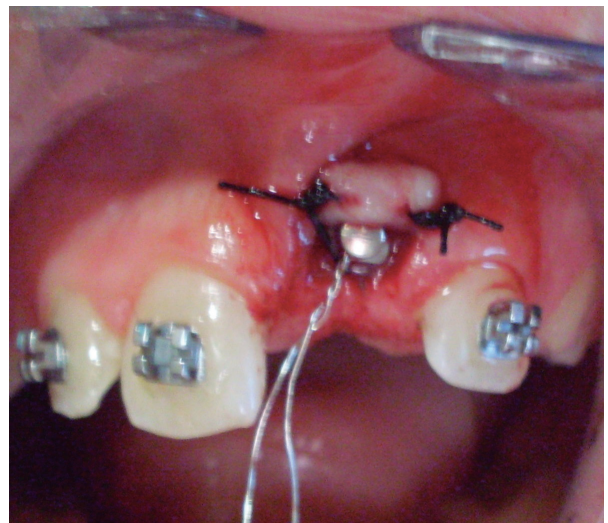


Fig. 9. Adhesión del botón en el 2.1.

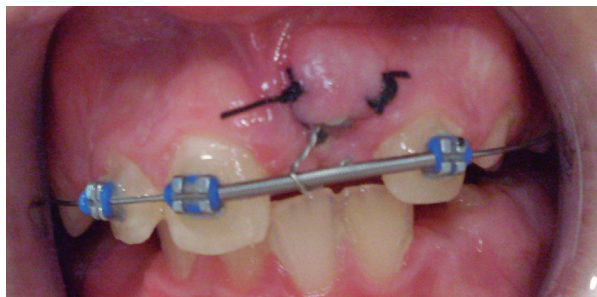


Fig. 10. Una semana después de la cirugía antes de la retirada de los puntos.

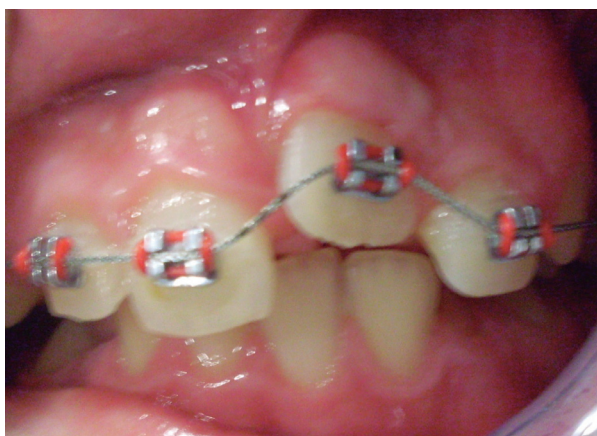

Fig. 11. Tracción del 2.1 dos meses tras la cirugía.

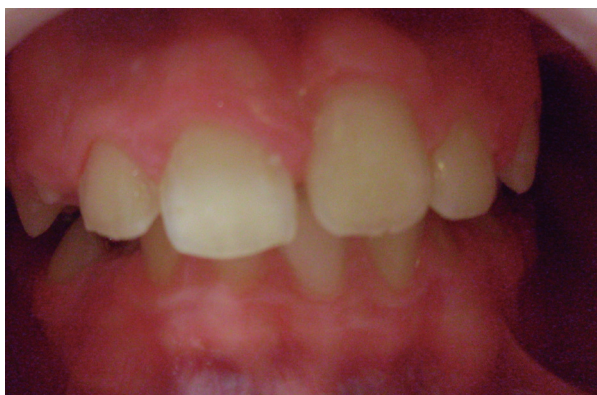

Fig. 12. Retirada de los brackets 6 meses tras la cirugía.

## DISCUSIÓN

Se considera *mesiodens* cualquier diente supernumerario localizado en la línea media del maxilar entre distal del 1.1 y distal del 2.1. Su prevalencia es muy elevada en dentición permanente (0,5-3,8%), mientras que en dentición temporal es una anomalía que se encuentra en raras ocasiones (0,3-0,6%) (9,10).

Aunque su etiología se desconoce existen dos grandes teorías: la primera que cree que su origen está en los restos de la lámina dental o en láminas accesorias que se desarrollan durante las primeras fases de la formación

dental. Mientras que la segunda cree que es por escisión del folículo dental debido a algunos factores como traumatismos o mutaciones evolutivas que pueden causar la escisión del folículo en dos o más fragmentos (3,11).

Cualquier retraso en la erupción, erupción asimétrica o rotación de un incisivo central superior debe alertarnos de la posible existencia de un *mesiodens* (3), tal y como ocurrió en nuestro caso, donde se observó una alteración en la secuencia de erupción. En muchas ocasiones son asintomáticos y pueden causar complicaciones como erupción retardada de los incisivos, diastema interincisal, rotación de los incisivos, reabsorción de las raíces de los dientes adyacentes, formación anormal de la raíz, formación de quistes, problemas periodontales y estéticos, e incluso erupción del incisivo por la cavidad nasal (12). Solo el diagnóstico precoz evitará estas complicaciones y nos permitirá realizar el tratamiento más adecuado, que en nuestro caso fue la extracción del *mesiodens*.

Respecto al momento de realizar la extracción, todos los autores están de acuerdo en realizar la exodoncia del *mesiodens* cuando exista suficiente espacio para la extracción del supernumerario y la erupción del incisivo impactado, de lo contrario tendríamos que conseguir el espacio previamente mediante tratamiento ortodóncico (13,14). Siempre que exista espacio y que el ápice del diente impactado esté abierto, se produce una erupción espontánea de este en un 75-90% de los casos. Esto ocurre entre los 6 y 18 meses tras retirar el *mesiodens* e incluso puede tardar 3 años en erupcionar por sí solo (6,15). Por ello, es importante conservar el espacio (6). En nuestro caso lo conseguimos con un mantenedor de espacio con bandas en los primeros molares, soldadas por palatino a un arco de acero y un diente de acrílico en el 2.1 para devolver la estética y la función. Cuando el ápice está cerrado, el diente ha perdido su potencial eruptivo y necesita de la tracción ortodóncica para poder erupcionar y alinearse. Esto suele ocurrir en torno a los 10 años, pero debe comprobarse radiográficamente en cada paciente. En nuestro caso, esperamos a la erupción espontánea del incisivo central superior derecho hasta que el ápice estaba prácticamente cerrado. Esta espera permitió al incisivo impactado bajar desde una posición muy apical a una más gingival, cercana a la línea de erupción, de manera que nos permitió realizar un colgajo menos agresivo y traccionar fácilmente del diente (16,17).

Cuando un incisivo central impactado es llevado a la arcada, suele existir cierta discrepancia entre su altura gingival y el diente adyacente, por ello es importante utilizar fuerzas ligeras que nos ayuden a proporcionar un contorno gingival aceptable. (18).

Respecto a la edad para realizar la extracción del *mesiodens*, existen dos momentos. La extracción temprana del *mesiodens* se realiza en cuanto se diagnostica, incluso antes de los 6 años. Muchos autores prefieren este momento para prevenir futuros problemas, como erupción ectópica o retraso en la erupción del incisivo permanente. Además, se reduce la necesidad de tratamiento ortodóncico, ya que se puede producir una erupción espontánea del incisivo impactado. Entre sus desventajas encontramos el riesgo de poder dañar las raíces de los dientes permanentes al provocar rizolisis o necrosis pulpar (6,14). Otros autores prefieren la exodoncia tardía del *mesiodens*. La extracción se realiza

cuando se ha completado la formación radicular de los incisivos permanentes adyacentes, para que no exista el riesgo de dañar la raíz de estos. El mayor inconveniente es que cuanto más tarde se haga la extracción de dicho *mesiodens*, el ápice del diente impactado estará más cerrado y es más probable necesitar un tratamiento quirúrgico y ortodóntico posterior (6,7).

En los casos que no se ha producido una erupción espontánea, el tratamiento combinado ortodóntico quirúrgico, tal como se muestra en el caso, se ha convertido en una de las mejores opciones. Esto soluciona los problemas periodontales y estéticos tras la impactación de un incisivo a consecuencia de un *mesiodens* en vez de reposicionamientos quirúrgicos del diente permanente (19,20).

## CONCLUSIÓN

- Los retrasos en la erupción de los incisivos superiores a 6 meses o la malposición dentaria puede ser la primera manifestación clínica de la presencia de un *mesiodens*.
- Siempre que se produzca una pérdida de espacio deberemos generarlo ortodónticamente para permitir la erupción del incisivo, mientras su ápice permanezca abierto.

### CORRESPONDENCIA:

Esther Fernández Miñano  
Clínica Odontológica Integrada Infantil  
Facultad de Odontología  
Universidad de Murcia  
Avda. Teniente Flomesta, 5  
30003 Murcia  
e-mail: esther.fernandez1@um.es

## BIBLIOGRAFÍA

1. Peñarrocha MA, Peñarrocha M, Larrazábal C, Mínguez I. Dientes supernumerarios: consideraciones quirúrgicas y ortodónticas. Archivos de Odontología 2003;19(4):263-72.
2. Kumar DK, Gopal KS. An epidemiological study on supernumerary teeth: a survey on 5,000 people. J Clin Diagn Res 2013;7(7):1504-7.
3. Rallan M, Rallan NS, Goswami M, Rawat K. Surgical management of multiple supernumerary teeth and an impacted maxillary permanent central incisor. BMJ Case Rep 2013;22:2013.
4. Gay Escoda C, Mateos Micas M, España Tost A, Gargallo Albiol J. Otras inclusiones dentarias. Mesiodens y otros dientes supernumerarios. Dientes temporales supernumerarios. Dientes temporales incluidos. En: Gay Escoda C, Aytés Berini L, editores. Tratado de Cirugía Bucal. Tomo I. 1.ª ed. Madrid: Ergon; 2004. p. 497-534.
5. Yoon K, Chussid S, Martin J. Davis. Impacted Maxillary Anterior Supernumerary Teeth A Survey of Forty-Two Cases. N Y State Dent J 2008;8(3):24-9.
6. Omami M, ChokriA, Hentai H, Selmi J. Cone-beam computed tomography exploration and surgical management of palatal, inverted, and impacted mesiodens. Contemp Clin Dent 2015 Sep;6(Suppl 1):S289-93.
7. Meighani G, Pakdaman A. Diagnosis and Management of Supernumerary (Mesiodens): A Review of the Literature. J Dent (Tehran) 2010;7(1):41-9.
8. Nagaveni NB, Shashikiran ND, Subba Reddy VV. Surgical Management of Palatal Placed, Inverted, Dilacerated and Impacted Mesiodens. Int J Clin Pediatr Dent 2009;(1):30-2.
9. Acharya S, Ghosh C, Mondal PK. Bilateral supernumerary teeth deciduis dentition. J Clin Diagn Res 2014;8(5):ZD18-9.
10. Indira M, Dhull KS, Kumar P. Molariform mesiodens in primary dentition: a case report. 2014 J Clin Diagn Res 2014;8(5):ZD33-5.
11. Kalaskar RR, Kalaskar AR. Multidisciplinary management of impacted central incisors due to supernumerary teeth and an associated dentigerous cyst. Contemp Clin Dent 2011;2(1):53-8.
12. Gunduz K, Celenk P, Zengin Z, et al. Mesiodens: a radiographic study in children. J Oral Sci 2008;50:287-91.
13. Sant Anna EF, Maquezan M, Sant Anna CF. Impacted incisors associated with supernumerary teeth treated with a modified Haas appliance. Am J Orthod Dentofacial Orthop 2012;142(6):863-71.
14. Ayers E, Kennedy D, Wiebe C. Clinical recommendations for management of mesiodens and unerupted permanent maxillary central incisors. Eur Arch Paediatr Dent 2014;15(6):421-8.
15. Leyland L, Batra P, Wong F, Llewelyn R. A retrospective evaluation of the eruption impacted incisors after extraction of supernumerary teeth. J Clin Pediatr Dent 2006;0(3):225-31.
16. Foley J. Surgical removal of supernumerary teeth and the fate of incisor eruption. Eur J Paediatr Dent 2004;5(1):35-40.
17. Meighani G and Pakdaman A. Diagnosis and management of supernumerary (mesiodens): A review of the literature. J Dent (Tehran) 2010;(1):41-9.
18. Ramakrishna Y, Manjunath H, Sudhindra B, Munshi AK. Multiple supernumerary teeth associated with an impacted maxillary central incisor: Surgical and orthodontic management. Contemp Clin Dent 2012;3(2):219-22.
19. Kulkarni VK, Reddy S, Duddu M, Reddy D. Multidisciplinary management of multiple maxillary anterior supernumerary teeth: a case report. Quintessence Int 2010;41(3):191-5.
20. Ferrazzo GF, Cantile T, Roberto L, Baldares S, Manzo P, Martina R. An impacted central incisor due to supernumerary teeth: a multidisciplinary approach. Eur J Paediatr Dent 2014;15(2 Suppl):187-90.

## Clinical Case

# Orthodontic-surgical management of a maxillary central incisor impacted due to mesiodens

E. FERNÁNDEZ MIÑANO<sup>1</sup>, A. HERNÁNDEZ FERNÁNDEZ<sup>1</sup>, P. LUCAS PENALVA<sup>2</sup>, A.J. ORTIZ RUIZ<sup>1</sup>

<sup>1</sup>*Integrated Pediatric Dentistry. Faculty of Dentistry and* <sup>2</sup>*Dentistry. Universidad de Murcia. Murcia, Spain*

## SUMMARY

**Introduction:** Mesiodens are referred to as those located between distal supernumerary teeth 11 and 21, representing more than 50% of the supernumeraries. The aim is to distinguish the warning sign of mesiodens and most suitable time for action.

**Case report:** 9-year delay in the eruption of 21, after performing Panoramic Radiography the presence of a mesiodens was observed. His treatment included maxillary disjunction, supernumerary tooth extraction and orthodontic traction 21.

**Discussion:** Given a delay in eruption than 6 months must make a radiological examination to rule out the presence of mesiodens.

**KEY WORDS:** Mesiodens. Supernumerary teeth. Mesiodens diagnosis. Treatment mesiodens.

## RESUMEN

**Introducción:** Los mesiodens son aquellos dientes supernumerarios situados entre distal del 11 y del 21, que representan más del 50% de los supernumerarios. El objetivo es distinguir las señales de alerta de un mesiodens y el momento más adecuado de actuación.

**Caso clínico:** Paciente de 9 años con retraso en la erupción del 21, tras realizar una ortopantomografía se observó la presencia de un mesiodens. Su tratamiento incluyó disyunción, exodoncia del supernumerario y tracción ortodóncica del 21.

**Discusión:** Ante un retraso en la erupción superior a 6 meses, debemos realizar un examen radiológico para descartar la presencia de mesiodens.

**PALABRAS CLAVE:** Mesiodens. Dientes supernumerarios. Diagnóstico de mesiodens. Tratamiento mesiodens.

## INTRODUCTION

Supernumerary teeth are defined as an increased number of teeth in a normal dental formula (1). The term “mesiodens” was coined by Bolk for those teeth that appear in between the maxillary central incisors. These represent more than 50% of all supernumerary teeth and they can be uni- or bilateral. The incidence is between 0.1-0.3% and greater in the male sex with a proportion of 2:1(2,3).

Only 25% of mesiodens erupt spontaneously, and they are generally observed on the palatal aspect between the incisors, although on occasions they will erupt on the buccal side or through the floor of the nose. In exceptional cases they will migrate towards the maxillary sinus leading to obstruction of the airways, cacosmia and odontogenic sinusitis (4).

The diagnosis of mesiodens is based on clinical and radiographical findings. An intraoral examination will reveal the mesiodens that have erupted, which may be eumorphic if they imitate a normal tooth, or heteromorphic if they have atypical morphology such as conoid or tubercular teeth. We should therefore be alert to the clinical manifestations that may have been originated by a mesiodens, such as the prolonged presence of a primary tooth with or without the eruption of the permanent tooth, an eruption delay of over 6 months, malpositions in the

anterior sector such as torsion and labial displacement, or diastemas that are equal to or over the mesiodistal width of the central incisor (5,6).

By means of palpation we can obtain information on the buccal or palatal location of a mesiodens, and a cyst around the crown may be felt (4).

In order to carry out a proper diagnosis a correct radiographic examination should be carried out. Orthopantomographies are very useful for detecting the number, form, location and relationship with neighboring structures such as teeth, nasal cavity or maxillary sinus. Periapical or anterior occlusal imaging can provide additional information, as can a telerradiography and even a dental CAT scan (6). During the radiographic examination we should look for abnormal eruption towards the nasal fossa or maxillary sinus which would be accompanied by pain, obstruction of the airways or an infection leading to an obstruction of the airways, cacosmia and odontogenic sinusitis, the existence of root resorption leading to pulp disease, the existence of a dentigerous cyst as a result of a the dental follicle of an embedded tooth, which may even produce malpositions and diastemas that affect the erupted teeth (7).

With regard to treatment there are two trends, one being the early extraction before the age of six years, and the other, which is to wait until the complete root formation of the permanent incisors (3,8).

## CASE REPORT

A 9 year-old boy presented due to the delayed eruption of the upper right central incisor (2.1). The patient did not display any congenital syndrome nor did he have any past medical history of relevance.

During the intraoral examination tooth 2.1 was not observed nor was there any buccal or palatal swelling. After carrying out an orthopantomography, a mesiodens was observed near the nasal floor that was impeding the eruption of the incisor (Fig. 1). A lateral cranial teleradiography, photographs and models were taken for orthodontic assessment. The patient had a class II skeletal pattern with maxillary constriction. Tooth 6.1 was extracted and a modified Hyrax appliance was fitted with acrylic plates for rapid palatal expansion.

After activating the Hyrax appliance for the last time, the mesiodens was in a more gingival position, although its eruption was still not possible. Brackets were placed on 1.2-1.1-2.2, and an active screw between 1.1 and 2.2. The correct mesiodistal space was obtained for the extraction of the mesiodens without the need for an osteotomy and with less probability of damaging adjacent teeth. At the same time, the root of tooth 2.2 was kept distal in order not to block the eruption of 2.1 after the extraction of the mesiodens (Fig. 2). The mesiodens was 10 mm long

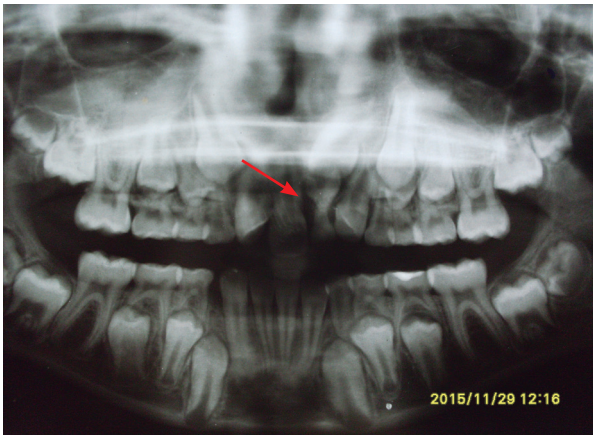


Fig. 1. Sample orthopantomography: tooth 1.1 and 6.1 erupted into the mouth; red arrow pointing to mesiodens by nasal fossa and tooth 2.1 over the mesiodens.

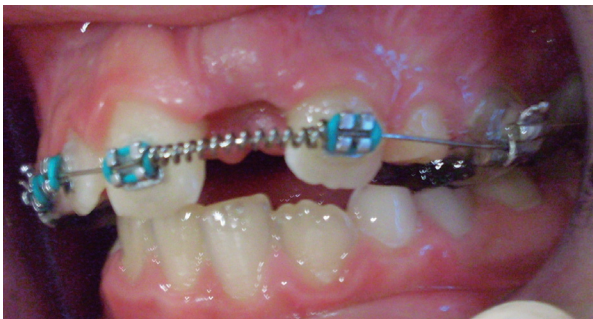

Fig. 2. Brackets on teeth 1.2-1.1 and 2.2 with an active screw between both teeth in order to achieve space for the eruption of the mesiodens.

and had incomplete root formation (Fig. 3). The Hyrax appliance remained in the mouth for 5 months. Tooth 2.1 descended to a more gingival position but failed to erupt (Figs. 4 and 5).

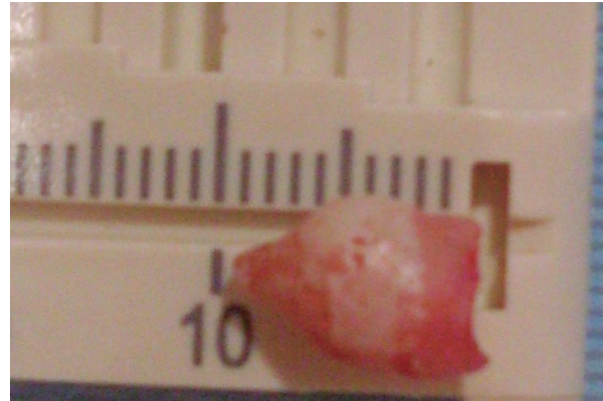

Fig. 3. Mesiodens after extraction.

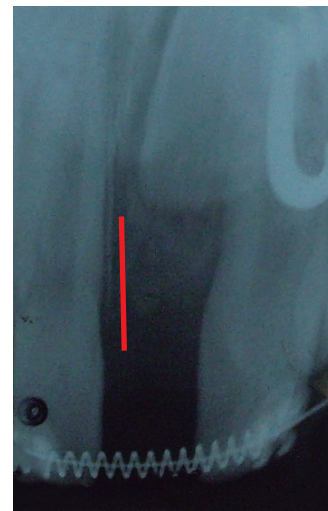


Fig. 4. X-ray following the extraction of the mesiodens.

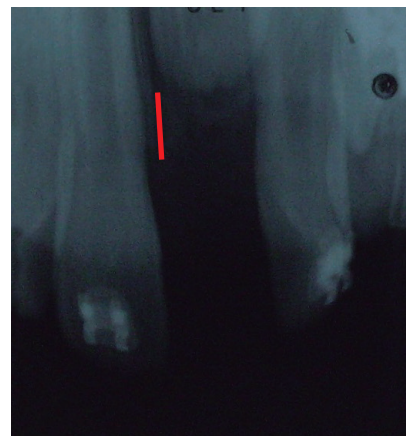


Fig. 5. Position of 2.1 five months after the extraction of the mesiodens. A reduction of the alveolar bone can be observed as tooth 2.1 erupts.

Because of this we decided to place a space maintainer with bands on 1.6 and 2.6, which were secured with platinum to a metal arch, together with an acrylic tooth in order to maintain the aesthetic appearance and function of 2.1 until its eruption (Figs. 6 and 7).

Monitoring X-rays were carried out every three months in order to check the progress of tooth 2.1. Nine months after the extraction of the mesiodens, tooth 2.1 did not erupt and we decided to carry out an apical repositioned flap and to attach a button for orthodontic traction in order to achieve alignment using a light force (Figs. 8-12).

## DISCUSSION

Mesiodens is any supernumerary tooth in the maxillary midline of the jaw between the two central incisors. It has a very high prevalence in the permanent dentition (0.5-3.8%), but in the primary dentition it is a rare anomaly (0.3-0.6%) (9,10).

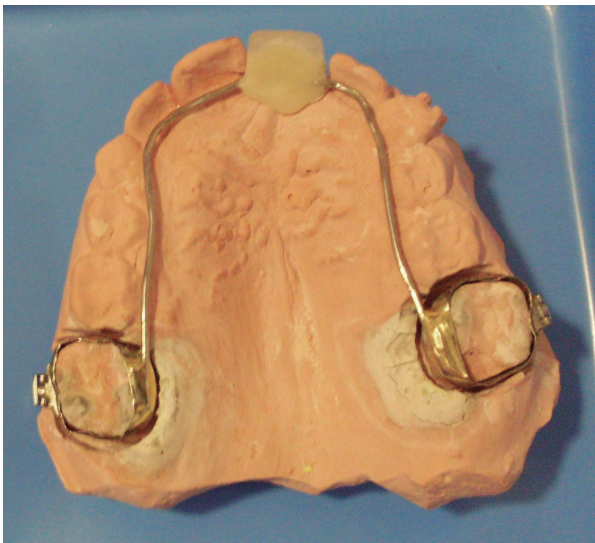


Fig. 6. Space maintainer with bands on teeth 1.6 and 2.6 and acrylic tooth placed in plaster mould.

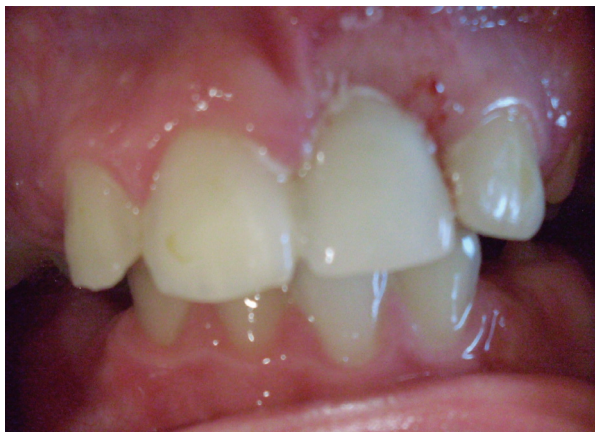

Fig. 7. Space maintainer in mouth.

Although it is of unknown etiology there are two theories; the first is that the origin lies in the remains of dental lamina or in the accessory lamina that develop during the first tooth formation phase. While the second

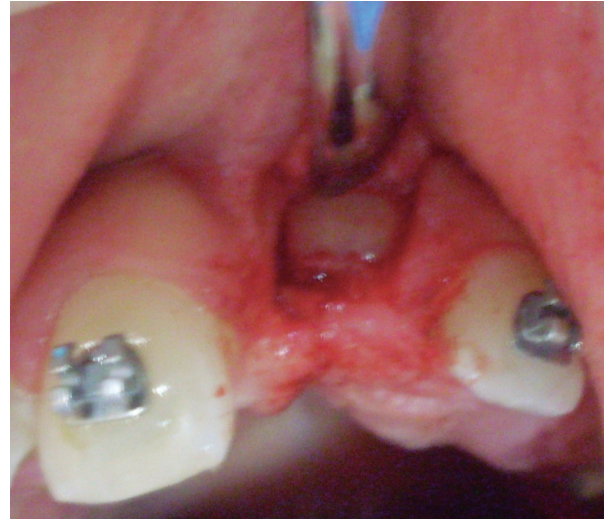


Fig. 8. Apically repositioned flap and exposure of 21.

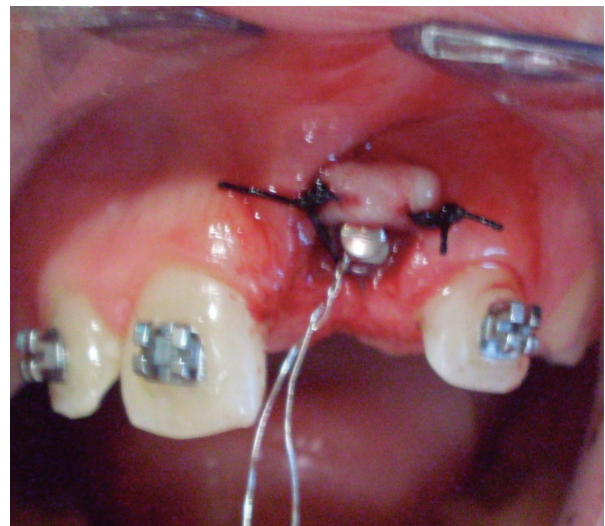


Fig. 9. Button is fixed to 21.

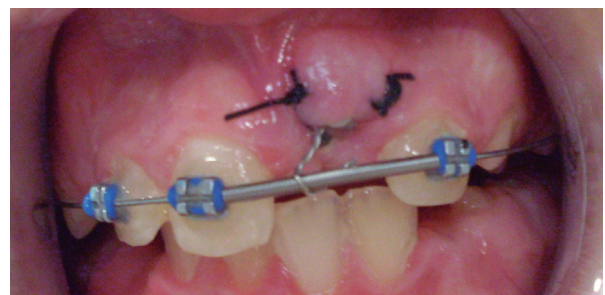


Fig. 10. One week after the surgery and before removing sutures.



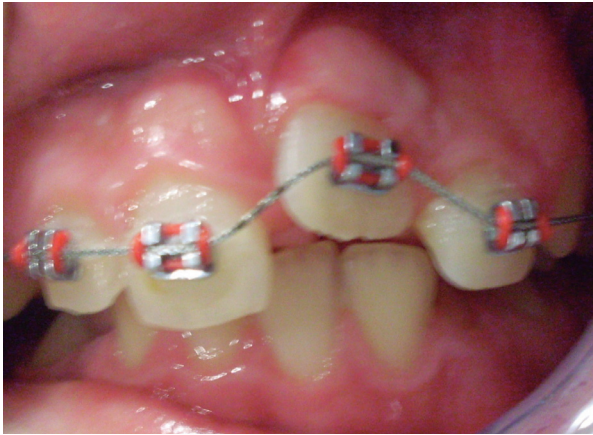


Fig. 11. Traction of 2.1 two months after surgery.

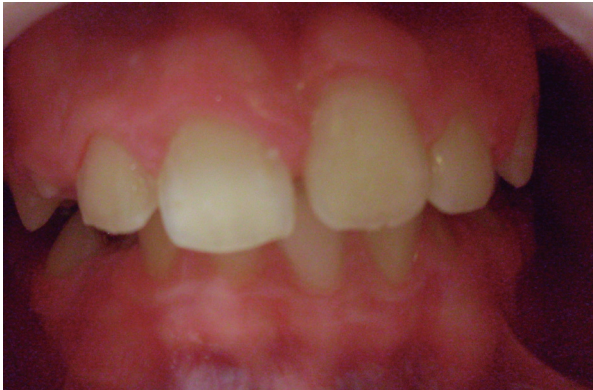

Fig. 12. Removal of brackets 6 months after surgery.

is that it is due to the excision of the tooth follicle as a result of certain factors such as trauma or mutation-driven evolution that could lead to the excision of the follicle into two or more fragments (3,11).

Any eruption delay, asymmetric eruption or rotation of an upper central incisor should alert us to the possible existence of a mesiodens (3), as occurred in this case of ours, in which a disturbance in the eruption sequence was observed. On many occasions these are asymptomatic and they can cause complications such as the delayed eruption of incisors, interincisal diastema, rotation of incisors, resorption of the roots of adjacent teeth, abnormal root formation, cyst formation, periodontal and aesthetic problems, and even the eruption of the incisor through the nasal cavity (12). Only an early diagnosis will avoid these complications and allow us to carry out the most suitable treatment, which in this case of ours was the extraction of the mesiodens.

With regard to at what point the extraction should be carried out, all the authors agree that a mesiodens should be extracted when there is enough space for the extraction of the supernumerary tooth and the eruption of the impacted incisor, otherwise the space has to be achieved beforehand with orthodontic treatment (13,14). Provid-

ing there is space, and the apex of the impacted tooth is open, there will be spontaneous eruption in 75-90% of cases. This occurs during the following 6 to 18 months after the removal of the mesiodens, but there may be a delay of up to 3 years if left to erupt on its own (6,15). Conserving the space is therefore very important (6). In our case we achieved this by maintaining the space with bands on the first molars, fixed with platinum to a steel arch and an acrylic tooth in 2.1 in order to restore the aesthetic appearance and function. When the apex is closed, the tooth will have lost its ability to erupt and it will need orthodontic traction to erupt and align itself. This tends to occur around the age of 10 years, but it should be verified radiographically in each patient. In this case of ours, we waited for the spontaneous eruption of the upper right central incisor until the apex was practically closed. This wait allowed the impacted incisor to drop from a very apical position to one that was more gingival, close to the line of eruption. This allowed us to open a flap in a less aggressive manner for easier traction of the tooth (16,17).

When the impacted central incisor is taken to the arch, there is certain discrepancy between gingival height and the adjacent tooth, and for this reason using light force is important, as this will help to provide an acceptable gingival appearance (18).

With regard to the age at which mesiodens should be extracted, this can be done at two points. The early extraction of mesiodens can be carried out when diagnosed even before the age of 6 years. Many authors prefer this moment in order to prevent future problems such as ectopic eruption or the delayed eruption of a permanent incisor. In addition, the need for orthodontic treatment is reduced as spontaneous eruption of the impacted incisor may occur. The disadvantages include the risk of damage to the roots of the permanent teeth leading to rhizolysis or pulp necrosis (6,14). Other authors prefer delaying the extraction of the mesiodens. The extraction is carried out when the root formation of the adjacent permanent incisors has taken place so that there is no risk of damaging these roots. The greatest inconvenience is that the later the mesiodens is extracted, the more closed the apex of the impacted tooth, and the more likely surgical and orthodontic treatment will be needed later on (6,7).

In the cases in which spontaneous eruption does not take place, combined orthodontic/surgical treatment becomes one of the better options, as occurred in this case of ours. This solves the periodontal and aesthetic problems that arise after an incisor impacts because of a mesiodens, and avoids the surgical repositioning of the permanent tooth (19,20).

## CONCLUSION

- Eruption delays of the upper incisors at 6 months or the malpositions of teeth can be the first clinical manifestation of the presence of a mesiodens.
- Whenever a space is lost it should be generated using orthodontics in order to permit the eruption of the incisor while the apex is still open.