

# Evaluación del cierre espontáneo del espacio residual tras la extracción terapéutica del primer molar permanente

M.A. BARCELÓ OLIVER<sup>1</sup>, A.B. CAHUANA CÁRDENAS<sup>2</sup>, C. HAHN<sup>3</sup>

<sup>1</sup>Máster en Odontopediatría. Universidad de Barcelona. Barcelona. <sup>2</sup>Sección de Odontopediatría. Hospital Sant Joan de Déu. Esplugues de Llobregat, Barcelona. <sup>3</sup>Máster en Odontopediatría y Máster en Ortodoncia. Universidad de Barcelona. Barcelona

## RESUMEN

**Introducción:** En primeros molares permanentes jóvenes con mal pronóstico por hipomineralización severa y/o caries se plantea a menudo la extracción de estos molares. Cuando esta intervención se realiza antes de la erupción del segundo molar permanente puede conseguirse la erupción del segundo molar en el lugar del primer molar permanente extraído.

**Objetivo:** Evaluar el cierre espontáneo del espacio tras la extracción del primer molar permanente, relacionándolo con la edad de extracción y con el estado madurativo del segundo molar.

**Material y método:** Estudio retrospectivo de una serie de 22 casos con extracciones de primeros molares permanentes antes de los 12 años de edad. La valoración del cierre de espacio se efectuó con la medición de la distancia entre el segundo premolar y el segundo molar permanente y la inclinación de este último.

**Resultados:** Se exodonciaron un total de 46 molares, con una edad media de extracción de 10,1 años. En el 69 % de las exodoncias se observó correcto cierre espontáneo del espacio (edad media de extracción de 9,4 años y una media del estadio de Nolla de 6,7). En el resto (31 %) se observó un espacio residual (edad media de extracción de 11,1 años y una media del estadio de Nolla de 7,6). La mayoría de los espacios residuales fueron molares inferiores.

**Conclusiones:** Se puede esperar un cierre espontáneo del espacio de la extracción del primer molar permanente sobre todo en el maxilar superior cuando la exodoncia se efectúa antes de la erupción del segundo molar, hacia los 9 años de edad. Hay más posibilidades de éxito cuando radiográficamente el primer tercio de la raíz del segundo molar permanente se calcifica.

**PALABRAS CLAVE:** Hipomineralización incisivo molar. Exodoncia. Exodoncia primer molar permanente. Cierre del espacio. Mesialización dental.

## SUMMARY

**Introduction:** Young first permanent molars with poor prognosis due to severe molar incisor hypomineralization and/or caries, often are proposed for extraction. When this treatment is performed before the eruption of the second permanent molar, it can get to erupt on the site of the first permanent molar extracted.

**Objective:** Evaluate spontaneous space closure after extraction of the first permanent molar, correlating it to extraction age and developmental stage of the second molar.

**Material and method:** Retrospective study of a series of 22 cases with extraction of first permanent molar before age 12. Space closure assessment was made by measuring distance between the second premolar and the second permanent molar, and tipping of the second molar.

**Results:** A total of 46 molars were extracted, with a mean extraction age of 10.1 years. In 69 % of extractions spontaneous space closure was observed (mean extraction age 9.4 years and averaged 6.7 Nolla stage). In the remainder (31 %) a residual space was observed (mean extraction age 11.1 years and averaged 7.6 Nolla stage). Most residual spaces occurred in mandibula.

**Conclusions:** Spontaneous closure of the remaining space after extraction of the first permanent molar can be expected, especially in maxilla, when the extraction is performed before the eruption of the second molar, around 9 years of age. There are more chances of success when radiographically the first third of the second permanent molar root is calcified.

**KEY WORDS:** Molar incisor hypomineralization. Extraction. First permanent molar extraction. Space closure. Dental mesialization.

## INTRODUCCIÓN

Las principales causas de destrucción del primer molar permanente (PMP) joven son la caries y la hipomineralización incisivo molar (HIM) severa (1). El PMP es el diente de la boca con más susceptibilidad a padecer caries, probablemente porque erupciona a una edad muy temprana (2) y no ha completado su proceso de calcificación (3).

Los PMP jóvenes severamente destruidos con pulpa comprometida muchas veces entran en un ciclo de tratamientos y de restauraciones y, en ocasiones, acaban exodonciándose. Si la exodoncia se realiza en el momento oportuno puede ser una extracción terapéutica (2,4).

En la extracción terapéutica del PMP se pretende conseguir un cierre espontáneo del espacio, y para ello deben considerarse una serie de factores relacionados con el diente a extraer. Los más destacados son: edad del paciente, estado madurativo dental, relación oclusal, problemas de discrepancia óseo-dentaria, presencia del tercer molar y presencia y estado de otros dientes. Idealmente, la extracción del PMP afectado se debería planear junto a un ortodontista y realizarse a la edad dental oportuna (5-9). Cuando las extracciones no se realizan en el momento ideal se esperan problemas como: inclinación y rotación de dientes adyacentes, defectos periodontales, problemas de oclusión, espacio residual, los cuales requerirán tratamiento ortodóncico más complejo (10).

Se ha descrito que para lograr el cierre espontáneo del espacio, la extracción terapéutica debería realizarse cuando radiológicamente se aprecia la calcificación inicial de la bifurcación del segundo molar permanente (SMP), ya que el molar tiene potencial para erupción lo más mesializado. La edad óptima para la extracción de PMP descrita es alrededor de los 8-9 años (5,8-11).

## OBJETIVO

Evaluar el cierre espontáneo del espacio de extracción del PMP relacionándolo con la edad en la que se realizó la exodoncia y el estado madurativo del segundo molar permanente.

## MATERIAL Y MÉTODO

Se realizó un estudio retrospectivo de una serie de pacientes con extracciones de PMP en el Hospital Sant Joan de Déu de Barcelona; en el periodo comprendido entre noviembre de 2000 y mayo de 2012. Los criterios de inclusión fueron los siguientes:

- Exodoncia antes de los 12 años y SMP no erupcionado.
- Ortodontografía previa a la extracción (OPG-1).
- Examen clínico al año o más postextracción y ortodontografía con erupción del SMP (OPG-2).
- Evaluación del cierre del espacio de extracción sin intervención ortodóncica.

Se registró: género, patología médica previa, tipo de maloclusiones, molares exodonciados, edad de exodoncia (E1), edad de evaluación (E2), tiempo de observa-

ción (E1-E2), presencia del tercer molar en el cuadrante de extracción en E1 y E2, anomalías de número (excepto agenesias de cordales), desviación de la línea media en la OPG-2 y necesidad de tratamiento ortodóncico: a) no relacionado con las extracciones; b) causado parcialmente por las extracciones; y c) causado por las extracciones.

En OPG-1 se registró el estado madurativo del SMP antes de la exodoncia, utilizando el esquema de los estadios de Nolla, correspondiendo el estadio 6: corona ya completa; 7: hasta 1/3 de la raíz formada; 8: hasta 2/3 de la raíz formada (12).

En OPG-2 se efectuó: a) medición en milímetros del espacio residual (distancia entre la pared mesial del SMP y la pared distal del segundo premolar); y b) medición de la inclinación del SMP hacia el espacio de exodoncia en grados según los criterios de Ay (13), utilizando el ángulo anterior formado entre el plano oclusal del primer y segundo premolar y el plano de la superficie oclusal del SMP. Los ángulos registrados se clasificaron como:  $< 11^\circ$  inclinación normal y de  $11^\circ$  a  $70^\circ$  mesializado. Consideramos  $> 35^\circ$  inclinación severa (Fig. 1).

Para llevar a cabo el análisis estadístico se utilizó el programa SPSS statistics 20.0 para Windows. Se aplicó la prueba t-Student y se comparó con una prueba no paramétrica (la prueba U de Mann-Whitney); y las variables no cualitativas se analizaron con el test  $\chi^2$  de Pearson; considerando un valor estadísticamente significativo  $p \leq 0,05$ .

## RESULTADOS

De una muestra inicial de 30 niños a los cuales se les había exodonciado de uno a cuatro PMP, se excluyeron 8 pacientes por no cumplir los criterios de inclusión: un paciente fue tratado ortodóncicamente poco tiempo después de las extracciones; cinco pacientes no acudieron a sus controles postexodoncia y en dos pacientes los SMP del cuadrante afectado aún no habían erupcionado en OPG-2.

La muestra final incluyó 22 pacientes (10 niños y 12 niñas): 13 pacientes sanos, 6 con discapacidad psíquica leve-moderada, 2 con TDAH, 1 con cardiopatía. Presentaron caries avanzada 6 casos, HIM severa 4 pacientes y caries sobre HIM severa en 12 pacientes (Tabla I). Se realizaron en ellos un total de 46 extracciones (22 mola-

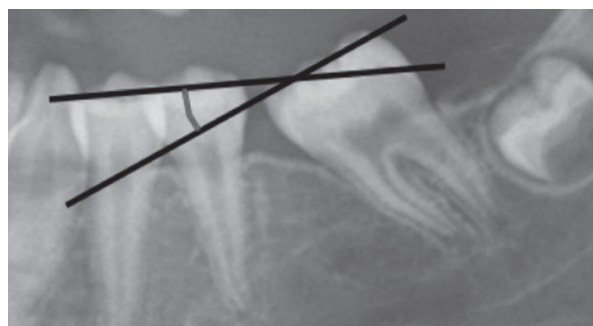


Fig. 1. Medición de la inclinación del SMP, utilizando el ángulo anterior formado entre el plano oclusal del primer y segundo premolar y el plano de la superficie oclusal del SMP.

TABLA I  
REGISTRO DE DATOS GENERALES DE CADA PACIENTE

<i>N.º de paciente</i>	<i>Género</i>	<i>Antecedentes médicos</i>	<i>N.º PMP exodonciados</i>	<i>Maloclusión previa</i>	<i>Causa exodoncia</i>
1	Masculino	TDAH	4	MCP	HIM + caries
2	Femenino	Sano	4	MCP, DOD - y sobremordida	HIM
3	Femenino	Sano	2	No	Caries
4	Masculino	Sano	2	No	Caries
5	Masculino	Discapacidad psíquica	1	Ectopia 11	Caries
6	Femenino	Discapacidad psíquica	2	DOD -	HIM + caries
7	Masculino	Discapacidad psíquica	1	DOD -	Caries
8	Masculino	Sano	2	Clase II, 2ª DOD -	HIM
9	Femenino	Discapacidad psíquica	2	No	HIM
10	Femenino	Discapacidad psíquica	1	Sobremordida	HIM + caries
11	Femenino	Sano	1	Ectopia 13	Caries
12	Masculino	Discapacidad psíquica	1	DOD-	HIM + caries
13	Femenino	Cardiopatía	1	Clase II. Ectopia 13 y 23. DOD -	HIM + caries
14	Femenino	Sano	1	No	Caries
15	Femenino	Sano	4	Protrusión DOD -	HIM
16	Masculino	Sano	2	DOD -	HIM + caries
17	Femenino	Sano	2	MA lateral DOD -	HIM + caries
18	Masculino	Sano	4	Ectopia incisivo	HIM + caries
19	Femenino	Sano	2	Clase II, 2ª	HIM + caries
20	Femenino	Sano	1	Ectopia 23 y 24	HIM + caries
21	Masculino	Sano	2	Clase II,1	HIM + caries
22	Masculino	TDAH	4	MA anterior	HIM + caries

MCP: mordida cruzada posterior. DOD: discrepancia óseo-dentaria. MA: mordida abierta. HIM: hipomineralización incisivo-molar.

res superiores y 24 molares inferiores), con una media de 2,7 extracciones por paciente. La edad de las extracciones, tiempo de seguimiento, estado madurativo del segundo molar, el cierre de espacio, la inclinación del segundo molar, la necesidad de tratamiento ortodóncico y la desviación de la línea media aparecen en la tabla II.

La edad media (EM) de las extracciones fue de 10,1 años (rango: 7,7-11,9); la media de seguimiento fue de 3,7 años (rango: 1-10).

Al relacionar el cierre de espacio con la edad de extracción, se observó un 69 % de cierre espontáneo de espacio (EM: 9,7 años; rango: 7,7-11,9). En el 31 % restante se observó espacio residual (EM: 11,1 años; rango: 10,8-11,8), y al comparar la edad media de extracción de ambos grupos, esta fue estadísticamente menor en el grupo con cierre espontáneo del espacio de extracción (Tabla III).

Al relacionar el cierre de espacio con estado madurativo del SMP en OPG-1, según los estadios de Nolla, se observó que en los estadios 6 y 7 hubo más casos de cierre espontáneo que en el estadio 8 (Tabla IV). Además, se comparó la edad media de cada estadio de Nolla con el cierre de espacio y se observó mayor relación con la edad dental que con la cronológica (Tabla V y Fig. 2).

En el análisis de los maxilares por separado se presentó mayor porcentaje de cierre en el maxilar superior que en el maxilar inferior (90,9 % en maxilar frente a un 50 % en mandíbula). Relacionando el cierre de espacio

con la edad de extracción en cada maxilar se observó que en el maxilar superior, de las 22 extracciones (EM: 10,1 años, rango: 8,8-11,9), 20 presentaron correcto cierre del espacio (EM: 10,0 años, rango: 8,8-11,9) frente a 2 casos con espacio residual (EM: 11,2 años). En la mandíbula, de las 24 extracciones (EM: 10,1 años, rango: 7,7-11,8), se observaron 12 con correcto cierre del espacio (EM: 9,1 años, rango: 7,7-11,7) y 12 con espacio residual (EM: 11,1 años, rango: 9,4-11,8), con diferencia estadísticamente significativa en la edad de extracción (Tabla VI).

En cuanto a las inclinaciones de los SMP hacia el espacio de extracción, se observó que la mayoría tenía una correcta inclinación o una inclinación ligera hacia el espacio del PMP. En el maxilar inferior se observaron más inclinaciones ligeras del SMP que en el maxilar superior y el único caso de inclinación severa fue de un SMP inferior (Tabla VII).

La desviación de la línea media se estudió comparando OPG-2 con OPG-1. En la mayoría de los casos no hubo desviación de la línea media (38 de las extracciones: 34 bilaterales y 4 unilaterales) y, únicamente, se observaron 4 extracciones con desviación evidente, las cuales eran extracciones unilaterales de PMP inferiores. Los 4 espacios restantes se contabilizaron como no valorables ya que no era evidente si había un cambio en la línea media o una malposición entre maxilares en la radiografía.

TABLA II  
REGISTRO DE LOS MOLARES EXODONCIADOS Y DEL ESPACIO RESIDUAL

<i>Pa</i>	<i>PMP</i>	<i>E1</i>	<i>E2</i>	<i>Periodo E1-E2</i>	<i>E. Nolla SMP</i>	<i>Espacio residual (mm)</i>	<i>Incl. SMP</i>	<i>NTO</i>	<i>Desviación línea media</i>
1	16	9,3	15,3	6	7	0	0°	1	No
1	26	9,3	15,3	6	7	0	9°	1	No
1	36	9,3	15,3	6	7	0	0°	1	No
1	46	9,3	15,3	6	7	0	2°	1	No
2	16	9,1	14,1	5	6	0	11°	1	No
2	26	9,1	14,1	5	6	0	6°	1	No
2	36	9,1	14,1	5	6	0	15°	1	No
2	46	9,1	14,1	5	6	0	21°	1	No
3	26	8,8	15,8	7	6	0	12°	0	No valorable
3	36	8,8	15,8	7	6	0	9°	0	No valorable
4	16	9,8	10,9	1,1	7	0	6°	0	No
4	26	9,9	10,9	1	7	0	3°	0	No
5	36	10,8	13,2	2,4	6	1,8	34°	2	3 mm
6	36	10,9	12,3	1,4	7	3,4	16°	2	No
6	46	10,9	12,3	1,4	7	4,5	28°	2	No
7	36	10,3	18,5	8,2	7	0	15°	1	No valorable
8	16	10,2	12,9	2,7	7	0	0°	1	No
8	26	10,4	12,9	2,5	8	0	0°	1	No
9	36	7,7	16,1	8,4	6	0	11°	0	No
9	46	7,7	16,1	8,4	6	0	14°	0	No
10	26	9,4	10,5	1,1	7	0	9°	1	No
11	46	8,9	14,3	5,4	6	0	24°	1	3 mm
12	36	8,7	11,1	2,4	6	0	23°	0	No valorable
13	36	8,8	18,8	10	6	0	5°	1	2 mm
14	16	10	11,7	1,7	7	0	7°	0	No
15	16	10,6	14,2	3,6	8	0	1°	1	No
15	26	10,8	14,2	3,4	8	0	5°	1	No
15	36	10,9	14,2	3,3	8	2,5	20°	2	No
15	46	11	14,2	3,2	8	2,5	15°	2	No
16	16	11,7	13,9	2,2	7	0	0°	1	No
16	26	11,8	13,9	2,1	7	0	6°	1	No
17	36	11,6	13,7	2,1	8	3	20°	2	No
17	46	11,7	13,7	2	8	3	12°	2	No
18	16	10,5	15	4,5	7	0	0°	1	No
18	26	10,4	15	4,6	7	0	0°	1	No
18	36	11,8	15	3,2	8	2	0°	2	No
18	46	11,7	15	3,3	8	0	0°	1	No
19	16	8,8	11,2	2,4	6	0	15°	1	No
19	26	8,8	11,2	2,4	6	0	0°	1	No
20	46	9,4	11,9	2,5	8	1	20°	2	3 mm
21	16	11,9	13,2	1,3	7	0	10°	1	No
21	36	11,8	13,2	1,4	7	1	37°	1	No
22	16	11,2	12,3	1,1	8	1,8	22°	2	No
22	26	11,2	12,3	1,1	7	2,9	8°	2	No
22	36	11,2	12,3	1,1	8	6,8	25°	2	No
22	46	11,2	12,3	1,1	8	4,5	32°	2	No

PMP: primer molar permanente. E1: edad de exodoncia (años). E2: edad de evaluación (años). E. Nolla SMP: estado madurativo del SMP en E1 (estadio de Nolla). Incl. SMP: inclinación del SMP en E2. NTO: necesidad de tratamiento ortodoncico: 0 - no precisa; 1 - si precisa, no relacionadas con la exodoncia; 2 - si precisa, causadas parcialmente por la exodoncia.

**TABLA III**  
**RELACIÓN DEL CIERRE DEL ESPACIO CON LA EDAD DE EXTRACCIÓN**

Correcto cierre del espacio	Número de casos (%)	Edad media de extracción	Desviación típica	Significancia
Sí	32 (69 %)	9,6875	1,09978	p < 0,00*
No	14 (31 %)	11,1143	0,16133	p < 0,00**

\*Prueba "t" de Student con p = 0,000. \*\*Prueba "U" de Mann-Whitney con p = 0,000.

**TABLA IV**  
**RELACIÓN DEL ESTADIO DE NOLLA DEL SMP ANTES DE LA EXTRACCIÓN DEL PMP CON EL CIERRE ESPONTÁNEO DEL ESPACIO**

	Nolla 6	Nolla 7	Nolla 8	Total	Significancia
Cierre espontáneo	13	15	4	32	p < 0,001*
Espacio residual	1	4	9	14	
Total	14	19	13	46	

\* $\chi^2$  p < 0,001.

**TABLA V**  
**RELACIÓN DEL CIERRE DE ESPACIO CON LA EDAD MEDIA DE EXODONCIA SEGÚN EL ESTADIO DE NOLLA DEL SMP**

	Nolla 6	Nolla 7	Nolla 8
Correcto cierre	8,7	9,7	10,9
Espacio residual	10,8	11,2	11,1

**TABLA VI**  
**RELACIÓN DEL CIERRE ESPONTÁNEO DEL ESPACIO CON LA EDAD DE EXTRACCIÓN EN EL MAXILAR INFERIOR**

Cierre espontáneo del espacio	Número de casos	Edad media de extracción	Desviación típica	Significancia
Sí	12	9,1167	1,06927	p < 0,00*
No	12	11,1	0,65505	p < 0,00**

\*Prueba "t" de Student con p = 0,000. \*\*Prueba "U" de Mann-Whitney con p = 0,000.

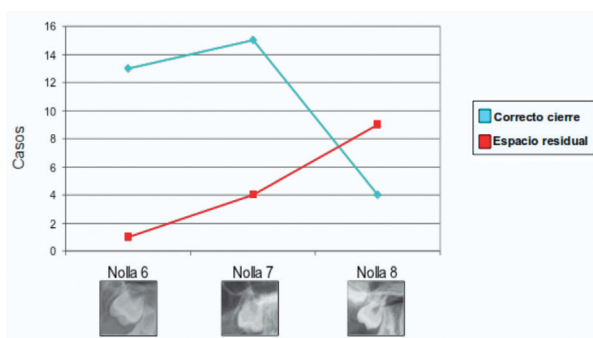


Fig. 2. Relación del cierre de espacio con el estadio de Nolla del SMP antes de la exodoncia. En los estadios 6 y 7 hubo más casos de cierre espontáneo.

**TABLA VII**  
**INCLINACIONES DEL SMP**

	Inclinación			Total
	≤ 11° (normal)	11-35° (ligera)	≥ 35° (severa)	
SMP superior	19	3	0	22
SMP inferior	7	16	1	24
Total	26	19	1	46

En cuanto a la necesidad de tratamiento ortodóncico después de las extracciones, un total de 17 pacientes tuvieron necesidad de tratamiento, 7 de ellos con espacios residuales y alguna maloclusión previa asociada. Los otros 10 pacientes, a pesar de tener un buen cierre de espacio, necesitaron tratamiento por maloclusión no asociada a la extracción (ectopias, discrepancias, mordida abierta, oclusión cruzada posterior, clase II).

Relacionado con la presencia de terceros molares, se exodonciaron 10 PMP sin saber si había agenesia del tercer molar (21,7 %) (EM: 8,7 años, rango 7,7-9,4); se encontró sólo un caso de agenesia de cordal del cuadrante afectado en el cual se mesializó correctamente el SMP.

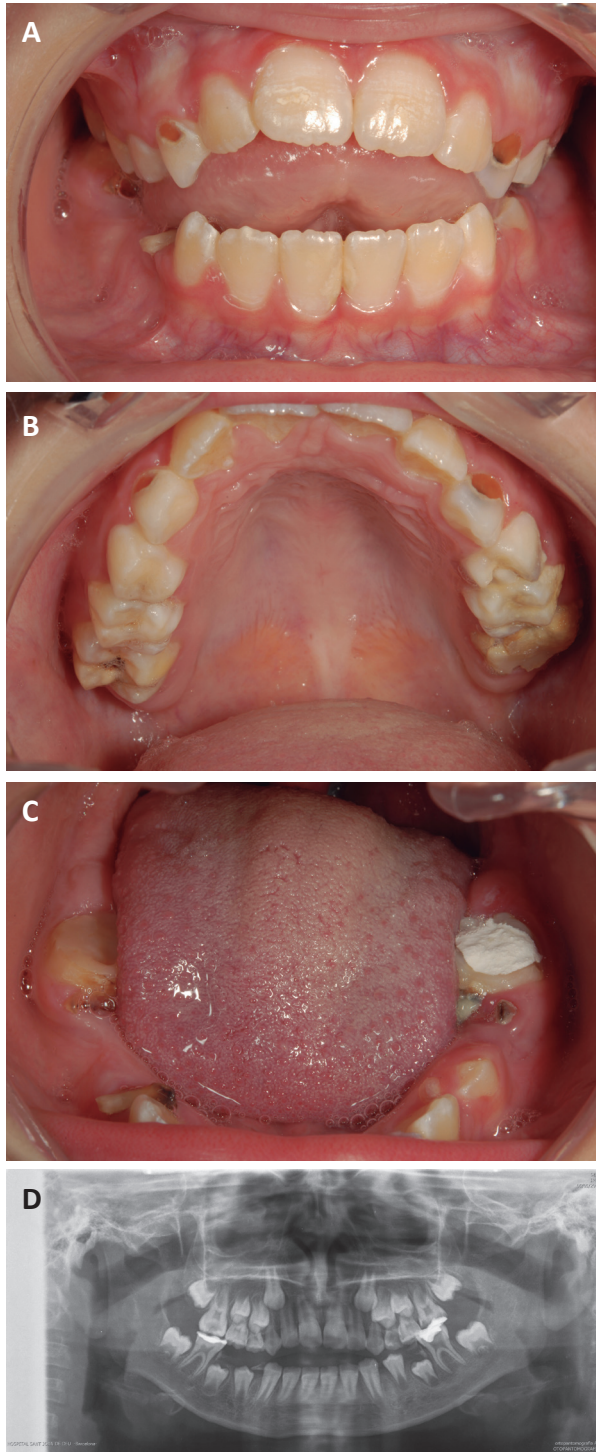
Otros hallazgos clínicos frecuentes fueron la rotación de los SMP superiores sobre su raíz palatina y la lingualización de SMP inferiores; en ambos casos fue mínima y no se contabilizaron porque no se registró de forma sistemática en su historia clínica.

## DISCUSIÓN

El PMP es el diente con mayor susceptibilidad a padecer caries y cuando tiene una destrucción coronal precoz,

es de esperar que esté asociado a algún defecto del esmalte (Fig. 3), siendo una causa habitual el HIM (2,14).

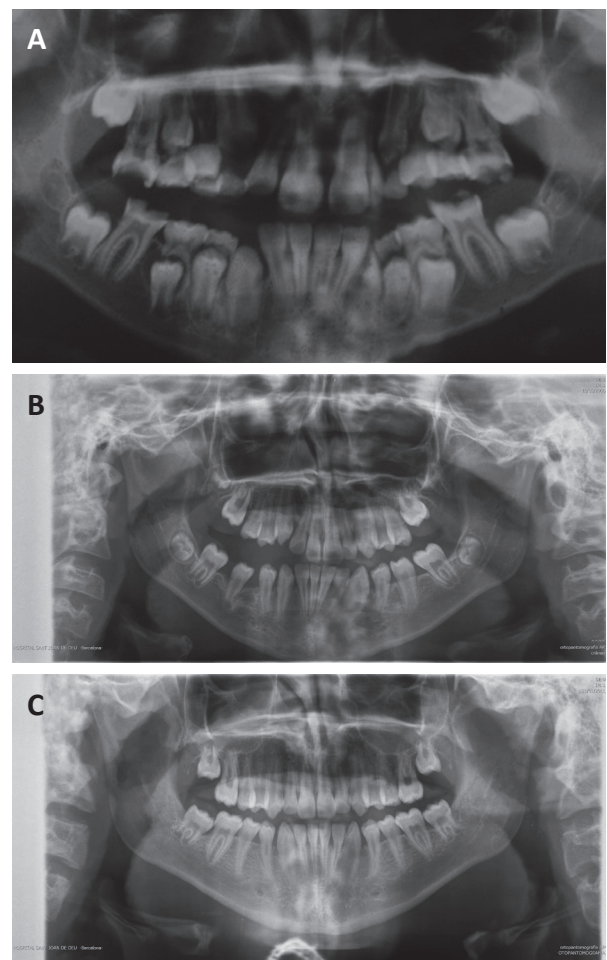
La HIM tiene una prevalencia en Europa entre el 4 %-25 % y parece ir en aumento (14). Ocasiona una



**Fig. 3.** Paciente de 8,3 años, con PMP con HIM severa, caries y maloclusión. A. Intraoral frente: mordida abierta anterior y caries. B. Intraoral oclusal superior: 16 y 26 con HIM y caries. 26 con obturación provisional. C. Intraoral oclusal inferior: 36 y 46 con HIM y obturaciones provisionales. Restos radiculares de temporales. D. OPG-1: caries activas, obturaciones provisionales y destrucción coronal de PMP.

estructura defectuosa del esmalte, que se desintegra con facilidad por la fuerza masticatoria y en algunos casos se asocia a caries secundaria. Estos pacientes aquejan hipersensibilidad con menor resultado anestésico tras la infiltración, representando un reto para los odontopediatras por la dificultad del tratamiento, del manejo de conducta y por la ansiedad dental. Las restauraciones realizadas suelen ser repetidas, atípicas, dejando un diente joven con mal pronóstico (6,9,11,14-20). Por ello en los casos de molares jóvenes con destrucción coronal extensa y necesidad de tratamiento pulpar, la extracción se debe considerar (15).

Si la exodoncia de PMP jóvenes se efectúa en el momento oportuno, antes de la erupción del SMP, puede ser “terapéutico”, obteniendo un alto porcentaje de cierre de espacio espontáneo (caso clínico: Fig. 4), y especialmente ocurre en el maxilar (8,16,21). Se ha aconsejado la edad de 8-10 años para la exodoncia (7,10), incluso para hacerla más temprana en los inferiores, de 8 a 9 años de edad (4,5,11,16).



**Fig. 4.** Caso clínico 1. Paciente varón afectado por HIM severa, tratado con exodoncia de 4PMP. A. OPG-1 a los 9 años. Destrucción coronal de PMP, DOD severa, falta espacio para 23 y 43. Se indicó exodoncia de 4PMP. B. OPG de control a los 11 años, Mesialización correcta de SMP superiores, distalización espontánea de premolares inferiores con mejoría de discrepancia. C. OPG-2: a los 15 años. Correcto cierre de espacios de extracción, erupción precoz de terceros molares.

El 41 % de nuestra muestra se trataba de pacientes con patología médica, la mayoría con discapacidad psíquica, entendible porque la población que atendemos en medio hospitalario es población con necesidades especiales. En varios casos por dificultades de manejo y necesidad de extraer varios molares se recurrió a la anestesia general.

En nuestra serie, el rango de edad fue de 7,7-11,9 años y la mayoría de exodoncias se debieron a molares con caries de rápida progresión y destrucción coronal sobre una base de HIM. En el control evolutivo registramos un porcentaje aceptable de cierre espontáneo de espacio de extracción (69 %), similar a lo aportado por Jälevick que obtuvo un 67 % (8), siendo llamativo el 87 % reportado por Mejåre (16). En nuestra serie, la edad media de extracción en el grupo con cierre de espacio fue menor frente al grupo de espacios residuales y hubo mayor éxito en las exodoncias de PMP maxilares que las mandibulares y, tal como se ha descrito, el éxito del cierre de espacio en el maxilar no es tan dependiente de la edad (7,10,21,22).

Asimismo, globalmente, se obtuvieron más éxitos cuando la exodoncia coincidió con el inicio de la calcificación de la furca del SMP (estadios de Nolla 6 y 7); y por ello coincidimos con otros autores en que sería mejor guiarse, para la exodoncia del PMP, por el estado madurativo del SMP y no tanto por la edad cronológica (7,10).

Se ha descrito que en las extracciones muy tempranas del PMP inferior, el segundo premolar corre el riesgo de escapar de la bifurcación de las raíces del segundo molar temporal erupcionando distalmente en el lugar del PMP y en casos extremos, incluso puede impactarse contra la corona del SMP inferior. Por ello, se aconseja exodonciar el segundo molar temporal al mismo tiempo que el PMP (5,10,11,22). Al contrario, si la extracción es tardía, resulta una mayor probabilidad de espacio residual entre el segundo premolar y SMP, especialmente en el maxilar inferior (11).

En la evaluación de la inclinación mesial de los SMP, la mayoría tenían una inclinación ligera hacia el espacio de la extracción del PMP, similares a las obtenidas por Jälevick (8), siendo estas inclinaciones mayores en el maxilar inferior que las que habían en el maxilar superior. En cuanto a la rotación, es frecuente que el SMP superior rote sobre su raíz palatina para cerrar el espacio, y el SMP mandibular tiende a inclinarse hacia lingual (10). Estos fueron hallazgos frecuentes en nuestra serie, aunque no registramos de forma sistemática en la historia clínica y no se pudo valorar en la ortopantomografía.

En las extracciones en dentición mixta se han descrito las exodoncias de compensación y de balanceo para un mejor desarrollo oclusal, evitando sobreerupción del antagonista y desviación de la línea media, respectivamente (2,5,22). Jälevick (8) no realizó las extracciones de balanceo ni de compensación y no reportó problemas de sobreerupción ni desviación de la línea media. En nuestra serie, tampoco realizamos sistemáticamente extracciones de compensación ni de balanceo y observamos un 31 % de sobreerupción del antagonista tras la exodoncia de PMP inferiores. En el caso de las exodoncias unilaterales, en el 50 % de exodoncias inferiores se evidenció desviación de la línea media; por lo cual, las extracciones

de balanceo en exodoncias unilaterales deben ser consideradas y, ocasionalmente, las de compensación cuando se han extraído PMP inferiores.

Para conseguir el cierre espontáneo del espacio, se ha considerado el apiñamiento como un factor favorable en la exodoncia terapéutica del PMP, considerando incluso que la extracción estaría contraindicada en ausencia de apiñamiento por la posibilidad de no conseguirse el cierre de espacios de forma satisfactoria (5,10). En nuestra serie, la mayoría de casos no tenían apiñamiento y se observó un correcto cierre del espacio, por ello consideramos que el apiñamiento es un factor que puede beneficiar pero no es imprescindible para el cierre del espacio.

La presencia del tercer molar es otro factor a tener en cuenta; su presencia se asocia a un correcto cierre del espacio (5) y, además, hay mayor probabilidad de que el tercer molar erupcione correctamente y a edad más temprana por aumento del espacio de erupción (10,13,23). Sin embargo las extracciones de PMP muchas veces se realizan sin que aún se visualicen los terceros molares en radiografías (7). En nuestra serie se exodonciaron un 21,7 % de PMP sin saber si había tercer molar en el cuadrante afectado y en la evaluación, únicamente, se encontró un caso de agenesia de un tercer molar en el cuadrante de extracción.

En cuanto a las necesidades de tratamiento ortodóncico de esta serie de casos, después de las extracciones de PMP, el 31 % tenía necesidades de ortodoncia por espacio residual y alguna maloclusión de base.

Finalmente, cuando se planifica la extracción de PMP con mal pronóstico, es importante considerar si además será necesario un tratamiento de ortodoncia en un futuro, considerar la relación oclusal y la discrepancia óseo dentaria. Otras anomalías descritas a tener en cuenta son las agenesias y anomalías de desarrollo de otros dientes de la misma arcada (4). La exodoncia del PMP a la edad ideal puede resolver el apiñamiento con cierre del espacio residual, pero en los casos con diastemas debe evitarse la exodoncia terapéutica del PMP o realizarse con tratamiento de ortodoncia (5,10). Las clases II con marcado resalte, las clases II con sobremordida y las clases III, plantean situaciones más complejas que requieren mayor colaboración del ortodoncista (5,9,22). Finalmente el odontopediatra debe considerar si un PMP joven tiene mal pronóstico a medio o largo plazo y tener en cuenta que la extracción terapéutica es una opción de tratamiento a considerar en colaboración con el ortodoncista.

## CONCLUSIONES

Cuando la exodoncia del PMP se realiza antes de la erupción del segundo molar permanente, hacia los 9 años de edad, en la mayoría de casos y sobre todo en el maxilar superior, se puede esperar un cierre espontáneo del espacio de la extracción.

El cierre de espacio en el maxilar inferior es más dependiente de la edad, por eso, en una exodoncia tardía difícilmente se cerrará correctamente sin inclinaciones.

Hay más posibilidades de éxito si la exodoncia se realiza cuando radiográficamente el SMP tiene formada la corona y su raíz empieza a calcificarse.

Un porcentaje de pacientes requerirá tratamiento ortodóncico por la presencia de espacio residual, espacialmente en mandíbula.

## CORRESPONDENCIA:

María Antònia Barceló Oliver  
Sección Odontopediatría  
Hospital Sant Joan de Déu  
Passeig Sant Joan de Déu, 2  
08950 Esplugues de Llobregat, Barcelona  
e-mail: mabarcelooliver@gmail.com

## BIBLIOGRAFÍA

- Albadi S, Zaitoun H, Mc Donnell S, Davidson L. Extraction of first permanent molar teeth: Results from three dental hospitals. *Br Dent J* 2007;203(7):408-9.
- Penchas J, Peretz B, Becker A. The dilemma of treating severely decayed first permanent molars in children: To restore or to extract. *ASDC J Dent Child* 1994;61(3):199-205.
- Català M, Estrela F. Restauraciones de dientes posteriores. En: Boj JR, Català M, García-Ballesta C, Mendoza A, Planells P. *Odontopediatría. La evolución del niño al adulto joven*. Editorial Ripano. 1ª ed. Madrid; 2011. p. 279-93.
- Fayle SA. Molar Incisor hypomineralisation: Restorative management. *Eur J Paediatr Dent* 2003; 4(3):121-6.
- Gill DS, Lee RT, Tredwin CJ. Treatment planning for the loss of first permanent molars. *Dent Update* 2001;28:304-8.
- William V, Messer LB, Burrow MF. Molar incisor hypomineralization: Review and recommendations for clinical management. *Pediatr Dent* 2006;28:224-32.
- Cobourne M, Williams A, McMullan R. A Guideline for the extraction of first permanent molars in children. Royal College of Surgeons (England). Guidelines 2009. Disponible en: <http://www.rcseng.ac.uk>.
- Jälevik B, Möller M. Evaluation of spontaneous space and development of permanent dentition after extraction of hypomineralized permanent first molars. *Int J Paediatr Dent* 2007;17:328-35.
- Hanh C, Palma C. Hipomineralización incisivo-molar: de la teoría a la práctica. *Odontol Pediatr* 2012;11(2):136-44.
- Williams JK, Gowans AJ. Hypomineralised first permanent molars and the orthodontist. *Eur J Paediatr Dent* 2003;4:129-32.
- Lygidakis NA, Wong F, Jälevik B, Vierrou AM, Alaluusua S, Espelid I. Best clinical practice guidance for clinicians dealing with children presenting with molar-incisor-hypomineralisation (MIH): An EAPD Policy Document. *Eur Arch Paediatr Dent* 2010;11(2):75-81.
- Mendoza A, Solano E. Desarrollo y erupción dentaria. En: Boj JR, Català M, García-Ballesta C, Mendoza A, Planells P. *Odontopediatría. La evolución del niño al adulto joven*. Editorial Ripano. 1ª ed. Madrid; 2011. p. 69-84.
- Ay S, Açar U, Bıçakçı AA, Köşger HH. Changes in mandibular third molar angle and position after unilateral mandibular first molar extraction. *Am J Orthod Dentofacial Orthop* 2006;129:36-41.
- Weerheijm KL. Molar Incisor Hypomineralisation (MIH). *Eur J Paediatr Dent* 2003;4(3):114-20.
- Jälevik B, Klingberg GA. Dental treatment, dental fear and behaviour management problems in children with severe enamel hypomineralization of their permanent first molars. *Int J Paediatr Dent* 2002;12(1):24-32.
- Mejäre I, Bergman E, Grindefjord M. Hypomineralized molars and incisors of unknown origin: treatment outcome at age 18 years. *Int J Paediatr Dent* 2005;15:20-8.
- Fagrell TG, Lingström P, Olsson S, Steiniger F, Norén JG. Bacterial invasion of dentinal tubules beneath apparently intact but hypomineralized enamel in molar teeth with molar incisor hypomineralization. *Int J Paediatr Dent* 2008;18(5):333-40.
- Kotsanos N, Kaklamanos EG, Arapostathis K. Treatment management of first permanent molars in children with Molar-Incisor Hypomineralisation. *Eur J Paediatr Dent* 2005;6(4):179-84.
- Català M, Bonafé N, García M, Hahn C, Cahuana A. Hipomineralización en primeros molares permanentes: protocolos preventivo y restaurador. *Odontología pediátrica* 2012;20 (2):123-33.
- Jälevik B, Klingberg G. Treatment outcomes and dental anxiety in 18-years-olds with MIH, comparisons with healthy controls- a longitudinal study. *Int J Paediatr Dent* 2012;22(2):85-91.
- Teo TKY, Ashley PF, Parekh S, Noar J. The evaluation of spontaneous space closure after the extraction of first permanent molars. *Eur Arch Paediatr Dent* 2013;14:207-12.
- Mackie IC, Blinkhorn AS, Davies HJ. The extraction of permanent first molars during the mixed-dentition period- a guide to treatment planning. *J Paed Dent* 1989;5:85-92.
- Bayram M, Arici S. Effects of first molar extraction on third molar angulation and eruption space. *Oral Surg Oral Med Oral Pathol Oral Radiol Endod* 2009;107:14-20.

Original Article

## Evaluation of the spontaneous closure of residual space after the therapeutic extraction of the first permanent molar

M.A. BARCELÓ OLIVER<sup>1</sup>, A.B. CAHUANA CÁRDENAS<sup>2</sup>, C. HAHN<sup>3</sup>

<sup>1</sup>Master's Degree in Pediatric Dentistry. Universidad de Barcelona. Barcelona, Spain. <sup>2</sup>Department of Pediatric Dentistry. Hospital Sant Joan de Déu. Esplugues de Llobregat, Barcelona. Spain. <sup>3</sup>Master's Degree in Pediatric Dentistry and Orthodontics. Universidad de Barcelona. Barcelona, Spain

## SUMMARY

**Introduction:** Young first permanent molars with poor prognosis due to severe molar incisor hypomineralization and/or caries, often are proposed for extraction. When this treatment is performed before the eruption of the second permanent

## RESUMEN

**Introducción:** En primeros molares permanentes jóvenes con mal pronóstico por hipomineralización severa y/o caries se plantea a menudo la extracción de estos molares. Cuando esta intervención se realiza antes de la erupción del segundo



molar, it can get to erupt on the site of the first permanent molar extracted.

**Objective:** Evaluate spontaneous space closure after extraction of the first permanent molar, correlating it to extraction age and developmental stage of the second molar.

**Material and method:** Retrospective study of a series of 22 cases with extraction of first permanent molar before age 12. Space closure assessment was made by measuring distance between the second premolar and the second permanent molar, and tipping of the second molar.

**Results:** A total of 46 molars were extracted, with a mean extraction age of 10.1 years. In 69 % of extractions spontaneous space closure was observed (mean extraction age 9.4 years and averaged 6.7 Nolla stage). In the remainder (31 %) a residual space was observed (mean extraction age 11.1 years and averaged 7.6 Nolla stage). Most residual spaces occurred in mandibula.

**Conclusions:** Spontaneous closure of the remaining space after extraction of the first permanent molar can be expected, especially in maxilla, when the extraction is performed before the eruption of the second molar, around 9 years of age. There are more chances of success when radiographically the first third of the second permanent molar root is calcified.

**KEY WORDS:** Molar incisor hypomineralization. Extraction. First permanent molar extraction. Space closure. Dental mesialization.

## INTRODUCTION

The main causes of destruction to the young first permanent molars (FPM) are caries and severe molar incisor hypomineralization (MIH) (1). The FPM is the tooth with the greatest susceptibility to caries, probably because it erupts at a very early age (2) when its calcification process is not complete (3).

Young FPMs with severe destruction and with pulp compromise often enter a cycle of treatment and restoration and, on occasions, they will be extracted. If the extraction is carried out at the right moment, it may be a therapeutic extraction (2,4).

The aim of therapeutic extractions of FPMs is to achieve spontaneous closure of the space, and for this a series of factors related to the tooth to be extracted should be taken into account. The most important are: Age of the patient, tooth maturation stage, occlusal relationship, bone-tooth discrepancy problems, presence of third molars and presence and status of the other teeth. Ideally, the extraction of the FPM affected should be planned in conjunction with an orthodontist and it should be carried out at the right age (5-9). When the extractions are not carried out at the right age, problems may arise such as: inclination and rotation of adjacent teeth, periodontal defects, occlusion problems, and residual space. These will require more complex orthodontic treatment (10). It has been reported that for achieving spontaneous space closure, the therapeutic extraction should be carried out when the initial calcification of the bifurcation of the second permanent molar can be observed radiologically, as there may be mesial movement during the eruption of the molar. The best age for extracting FPMs is around the age of 8-9 years (5,8-11).

molar permanente puede conseguirse la erupción del segundo molar en el lugar del primer molar permanente extraído.

**Objetivo:** Evaluar el cierre espontáneo del espacio tras la extracción del primer molar permanente, relacionándolo con la edad de extracción y con el estado madurativo del segundo molar.

**Material y método:** Estudio retrospectivo de una serie de 22 casos con extracciones de primeros molares permanentes antes de los 12 años de edad. La valoración del cierre de espacio se efectuó con la medición de la distancia entre el segundo premolar y el segundo molar permanente y la inclinación de este último.

**Resultados:** Se exodonciaron un total de 46 molares, con una edad media de extracción de 10,1 años. En el 69 % de las exodoncias se observó correcto cierre espontáneo del espacio (edad media de extracción de 9,4 años y una media del estadio de Nolla de 6,7). En el resto (31 %) se observó un espacio residual (edad media de extracción de 11,1 años y una media del estadio de Nolla de 7,6). La mayoría de los espacios residuales fueron molares inferiores.

**Conclusiones:** Se puede esperar un cierre espontáneo del espacio de la extracción del primer molar permanente sobre todo en el maxilar superior cuando la exodoncia se efectúa antes de la erupción del segundo molar, hacia los 9 años de edad. Hay más posibilidades de éxito cuando radiográficamente el primer tercio de la raíz del segundo molar permanente se calcifica.

**PALABRAS CLAVE:** Hipomineralización incisivo molar. Exodoncia. Exodoncia primer molar permanente. Cierre del espacio. Mesialización dental.

## OBJECTIVE

To evaluate spontaneous closure of the extraction space of the FPM related to age on extraction and maturation stage of the second permanent molar.

## MATERIAL AND METHOD

A retrospective study was carried out of a series of patients with FPM extractions in the Hospital Sant Joan de Déu in Barcelona (Spain) between November 2000 and May 2012. The inclusion criteria were the following:

- Extraction before the age of 12 years and non-erupted SPM.
- Orthopantomography before extraction (OPG-1).
- Clinical examination a year after the extraction and orthopantomography with eruption of SPM (OPG-2).
- Evaluation of closure of the extraction space without orthodontic treatment.

The following were recorded: Gender, previous medical pathologies, type of malocclusion, extracted molars, age at extraction (A1), age at evaluation (A2), time under observation (A1-A2), any third molars in the extraction quadrant between A1 and A2, number anomalies (except missing wisdom teeth), deviation of the midline in OPG-2 and need for orthodontic treatment: a) Not related to extractions; b) caused partially by extractions; and c) caused by extractions.

The OPG-1 revealed the maturation stage of the SPM before extraction, using the the Nolla stage classification, which corresponded to stage 6: Crown complete; 7: Up to 1/3 of root formed; 8: Up to 2/3 of root formed (12).

Using OPG-2 the following was carried out: a) Measurement of the residual space in millimeters (distance between the mesial wall of the SPM and the distal wall of the second molar); and b) measurement of the inclination of the SPM towards the extracted space in degrees according to Ay's criteria (13) using the anterior angle between the occlusal plane of the first and second premolars and the occlusal surface plane of the SPM. The angles registered were classified as:  $< 11^\circ$  normal inclination and  $11^\circ$  to  $70^\circ$  with mesialization;  $> 35^\circ$  was considered as severe inclination (Fig. 1).

In order to carry out the statistical analysis the SPSS statistics 20.0 programs for Windows was used. The t-Student test was used with a non-parametric study (the U-test by Mann-Whitney), and the non-qualitative variables were analyzed using Pearson's  $\chi^2$  test.  $p \leq 0.05$  was considered a statistically significant value.

## RESULTS

Out of an initial sample of 30 children, who had undergone the extraction of one to four FPM's, 8 were excluded as the inclusion criteria were not met. One patient was treated orthodontically shortly after the extractions, five patients did not attend their post-extraction check-ups, and in two patients the SPM's of the affected quadrant had yet to erupt in OPG-2.

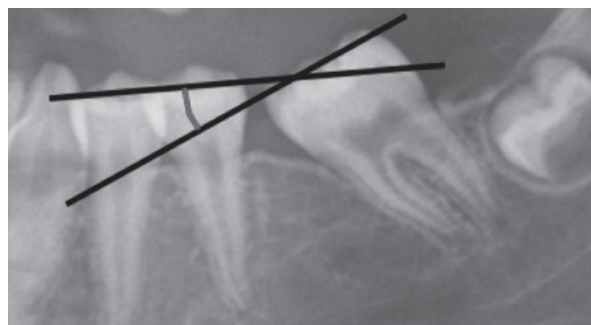


Fig. 1. Measuring the inclination of SPM using the anterior angle between the occlusal plane and the first and second premolar and the occlusal surface of the SPM.

The final sample included 22 patients (10 boys and 12 girls): 13 healthy patients, 6 with slight-moderate mental disability, 2 with ADHD, 1 with heart disease. There were 6 cases with advanced caries, severe MIH in 4 patients and 12 patients with caries and severe MIH (Table I). A total of 46 extractions were carried out (22 upper molars and 24 lower molars), and 2.7 extractions per patient. The age at extraction, follow-up time, maturation stage of the second molar, space closure, inclination of the second molar, need for orthodontic treatment and deviation of the midline appear in table II.

TABLE I  
REGISTER WITH GENERAL DATA OF EACH PATIENT

N.º of patient	Gender	Medical history	N.º FPM extracted	Previous malocclusion	Cause of extraction
1	Male	ADHD	4	PCB	MIH + caries
2	Female	Healthy	4	PCB, BTD - and overbite	MIH
3	Female	Healthy	2	No	Caries
4	Male	Healthy	2	No	Caries
5	Male	Mentally handicapped	1	Ectopic 11	Caries
6	Female	Mentally handicapped	2	BTD -	MIH + caries
7	Male	Mentally handicapped	1	BTD -	Caries
8	Male	Healthy	2	Class II, 2nd BTD -	MIH
9	Female	Mentally handicapped	2	No	MIH
10	Female	Mentally handicapped	1	Overbite	MIH + caries
11	Female	Healthy	1	Ectopic 13	Caries
12	Male	Mentally handicapped	1	BTD-	MIH + caries
13	Female	Heart disease	1	Class II. Ectopic 13 and 23. BTD -	MIH + caries
14	Female	Healthy	1	No	Caries
15	Female	Healthy	4	Protrusion BTD -	MIH
16	Male	Healthy	2	BTD -	MIH + caries
17	Female	Healthy	2	Lateral OB BTD-	MIH + caries
18	Male	Healthy	4	Ectopic incisor	MIH + caries
19	Female	Healthy	2	Class II, 2nd	MIH + caries
20	Female	Healthy	1	Ectopic 23 and 24	MIH + caries
21	Male	Healthy	2	Class II, 1st	MIH + caries
22	Male	ADHD	4	Anterior open bite	MIH + caries

PCB: Posterior crossbite. BTD: Bone-tooth discrepancy. OB: Open bite. MIH: Molar incisor hypomineralization.

TABLE II  
REGISTER OF EXTRACTED MOLARS AND RESIDUAL SPACE

Patient	FPM	A1	A2	A1-A2 period	Nolla S. SPM	Residual space (mm)	Incl.SPM	NOT	Midline deviation
1	16	9.3	15.3	6	7	0	0°	1	No
1	26	9.3	15.3	6	7	0	9°	1	No
1	36	9.3	15.3	6	7	0	0°	1	No
1	46	9.3	15.3	6	7	0	2°	1	No
2	16	9.1	14.1	5	6	0	11°	1	No
2	26	9.1	14.1	5	6	0	6°	1	No
2	36	9.1	14.1	5	6	0	15°	1	No
2	46	9.1	14.1	5	6	0	21°	1	No
3	26	8.8	15.8	7	6	0	12°	0	Not assessable
3	36	8.8	15.8	7	6	0	9°	0	Not assessable
4	16	9.8	10.9	1.1	7	0	6°	0	No
4	26	9.9	10.9	1	7	0	3°	0	No
5	36	10.8	13.2	2.4	6	1.8	34°	2	3 mm
6	36	10.9	12.3	1.4	7	3.4	16°	2	No
6	46	10.9	12.3	1.4	7	4.5	28°	2	No
7	36	10.3	18.5	8.2	7	0	15°	1	Not assessable
8	16	10.2	12.9	2.7	7	0	0°	1	No
8	26	10.4	12.9	2.5	8	0	0°	1	No
9	36	7.7	16.1	8.4	6	0	11°	0	No
9	46	7.7	16.1	8.4	6	0	14°	0	No
10	26	9.4	10.5	1.1	7	0	9°	1	No
11	46	8.9	14.3	5.4	6	0	24°	1	3 mm
12	36	8.7	11.1	2.4	6	0	23°	0	Not assessable
13	36	8.8	18.8	10	6	0	5°	1	2 mm
14	16	10	11.7	1.7	7	0	7°	0	No
15	16	10.6	14.2	3.6	8	0	1°	1	No
15	26	10.8	14.2	3.4	8	0	5°	1	No
15	36	10.9	14.2	3.3	8	2.5	20°	2	No
15	46	11	14.2	3.2	8	2.5	15°	2	No
16	16	11.7	13.9	2.2	7	0	0°	1	No
16	26	11.8	13.9	2.1	7	0	6°	1	No
17	36	11.6	13.7	2.1	8	3	20°	2	No
17	46	11.7	13.7	2	8	3	12°	2	No
18	16	10.5	15	4.5	7	0	0°	1	No
18	26	10.4	15	4.6	7	0	0°	1	No
18	36	11.8	15	3.2	8	2	0°	2	No
18	46	11.7	15	3.3	8	0	0°	1	No
19	16	8.8	11.2	2.4	6	0	15°	1	No
19	26	8.8	11.2	2.4	6	0	0°	1	No
20	46	9.4	11.9	2.5	8	1	20°	2	3 mm
21	16	11.9	13.2	1.3	7	0	10°	1	No
21	36	11.8	13.2	1.4	7	1	37°	1	No
22	16	11.2	12.3	1.1	8	1.8	22°	2	No
22	26	11.2	12.3	1.1	7	2.9	8°	2	No
22	36	11.2	12.3	1.1	8	6.8	25°	2	No
22	46	11.2	12.3	1.1	8	4.5	32°	2	No

FPM: First permanent molar. A1: Age at extraction (years). A2: Age at evaluation (years). SPM Nolla stage: Maturation stage of the SPM in A1 (Nolla stage). Incl. SPM: Inclination of SPM in A2. NOT: Need for orthodontic treatment: 0 - Not required; 1 - Required, but not related to extraction. 2: Required, as partially caused by extraction.

**TABLE III**  
**RELATIONSHIP OF SPACE CLOSURE WITH AGE AT EXTRACTION**

Correct closure of the space	Number of cases (%)	Mean age at extraction	Typical deviation	Significance
Yes	32 (69 %)	9.6875	1.09978	p < 0.00*
No	14 (31 %)	11.1143	0.16133	p < 0.00**

\*Student's t-test with p = 0.000. \*\*Mann-Whitney U-test with p = 0.000.

**TABLE IV**  
**RELATIONSHIP BETWEEN THE NOLLA STAGE OF THE SPM BEFORE THE EXTRACTION OF THE FPM AND SPONTANEOUS SPACE CLOSURE**

	Nolla 6	Nolla 7	Nolla 8	Total	Significance
Spontaneous closure	13	15	4	32	p < 0.001*
Residual space	1	4	9	14	
Total	14	19	13	46	

\* $\chi^2$  p < 0,001.

The mean age (MA) at extraction was 10.1 years (range: 7.7-11.9) mean follow-up age was 3.7 years (range: 1-10).

When closure of the space was related to age at extraction, spontaneous closure of 69 % was observed (MA: 9.7 years, range 7.7-11.9). In the remaining 31 % residual space was observed (MA: 11.1 years, range 10.8-11.8), and on comparing the mean age of extraction in both groups, this was statistically lower in the group with spontaneous closure of the extraction space (Table III).

On relating space closure with maturation stage of the SPM in OPG-1, according to Nolla stage, it was observed that in stages 6 to 7 there were more cases of spontaneous closure than in stage 8 (Table IV). In addition, mean age in each stage was compared with Nolla stage with closure of the space and a closer relationship was observed with dental age than with chronological age (Table V and Fig. 2).

When the jaws were analyzed separately, a greater percentage of closure was observed in the upper than in

the lower jaw (90.9 % in the maxilla as opposed to 50 % in the mandible).

Space closure was related to age at extraction in each jaw and it was observed that in the upper jaw, out of the 22 extraction (MA: 10.1 years, range 8.8-11.9), 20 had correct closure (MA: 10.0 years, range 8.8-11.9) as opposed to 2 cases with residual space (MA: 11.2 years). In the lower jaw, out of the 24 extractions (MA: 10.1 years, range: 7.7-11.8) 12 had correct space closure (MA: 9.1 years, range 7.7-11.7) and 12 had residual space (MA: 11.1 years, range 9.4-11.8) and there was a statistically significant difference in extraction age (Table VI).

With regard to inclination of the SPMs towards the extraction space, it was observed that most had correct inclination or slight inclination towards the FPM space. In the lower jaw a greater number of slight inclinations were observed of the SPM than in the upper jaw, and the only severe inclination was of a lower SPM (Table VII).

The deviation of the midline was studied comparing OPG-2 with OPG-1. In most cases there were no deviations of the midline (38 were extractions: 34 were bilateral and 4 were unilateral) and only 4 extractions with obvious deviation were observed, and these were unilateral extractions of lower FPM. The 4 remaining spaces were recorded as not assessable, as any change

**TABLE V**  
**RELATIONSHIP BETWEEN CLOSURE OF THE SPACE WITH MEAN AGE AT EXTRACTION ACCORDING TO THE NOLLA STAGE OF THE SPM**

	Nolla 6	Nolla 7	Nolla 8
Correct closure	8.7	9.7	10.9
Residual space	10.8	11.2	11.1

**TABLE VI**  
**RELATIONSHIP BETWEEN SPONTANEOUS CLOSURE OF THE SPACE WITH THE AGE AT EXTRACTION IN THE LOWER MAXILLA**

Spontaneous closure of the space	Number of spaces	Mean age at extraction	Typical deviation	Significance
Yes	12	9.1167	1.06927	p < 0.00*
No	12	11.1	0.65505	p < 0.00**

\*Student's T-test with p = 0.000. \*\*Mann-Whitney U-test with p = 0.000.

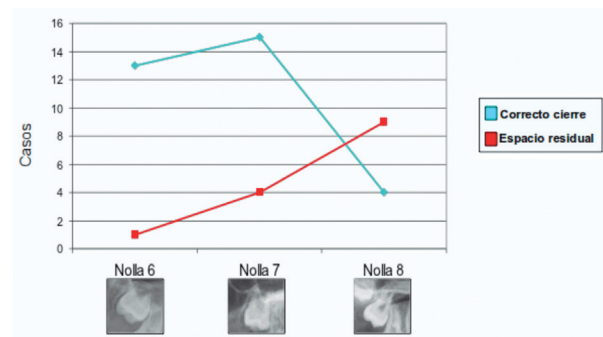


Fig. 2. Relationship between space closure and Nolla stage of the SPM before extraction. In stages 6 and 7 there were more cases of spontaneous closure.

TABLE VII  
INCLINATION OF THE SPM

	Inclination			Total
	$\leq 11^\circ$ (normal)	11-35° (slight)	$\geq 35^\circ$ (severe)	
Upper SPM	19	3	0	22
Lower SPM	7	16	1	24
Total	26	19	1	46

in the midline or a malposition between the jaws in the radiography was not obvious.

With regard to the need for orthodontic treatment after the extractions, a total of 17 patients required treatment, as 7 of them had residual space and some had previously associated malocclusion. The other ten patients, despite having good space closure, required treatment due to malocclusion not associated with the extraction (ectopic eruption, discrepancies, open bite, posterior cross-bite, class II).

With regard to third molars, 10 FPMs were extracted without knowing if there was agenesis of the third molar (21.7 %) (MA: 8.7 years, range 7.7-9.4). Only one case of wisdom tooth agenesis was found in the quadrant affected and in which the SPM underwent correct mesial tilting.

Other clinical findings were the rotation of the upper SPMs on the palate root and the lingual tilting of the lower SPMs. In both cases this was minimal and it was not recorded because it was not registered systematically in the medical records.

## DISCUSSION

The FPM is the most likely tooth to suffer caries and when there is early crown destruction it is usually associated with a defect of the enamel (Fig. 3), with MIH being a common cause (2,14).

MIH has a prevalence in Europe of between 4 %-25 % and it appears to be increasing (14). It leads to a defective structure of the enamel, that disintegrates easily due to the forces of mastication and in some cases it is associated with secondary caries. These patients complain of hypersensitivity and there is a lower anesthetic effect following infiltration. For pediatric dentists they are a challenge given treatment and behavior management difficulties in addition to dental anxiety. The restorations carried out tend to be repetitive, atypical, and a young tooth is often left with a bad prognosis (6,9,11,14-20). Given this, in cases of young molars with extensive crown destruction requiring pulp treatment, extractions should be a consideration (15).

If the extraction of a young FPM is carried out at the right moment, before the eruption of the SPM, it may be considered "therapeutic", as considerable spontaneous space closure will be achieved (clinical case: Fig. 4), especially in the upper jaw (8,16,21). The ages of 8-10

years has been recommended for extraction (7,10), and even 8-9 years in the lower jaw (4,5,11,16).

Patients with medical pathologies made up 41 % of our sample. Most of them had mental disabilities which

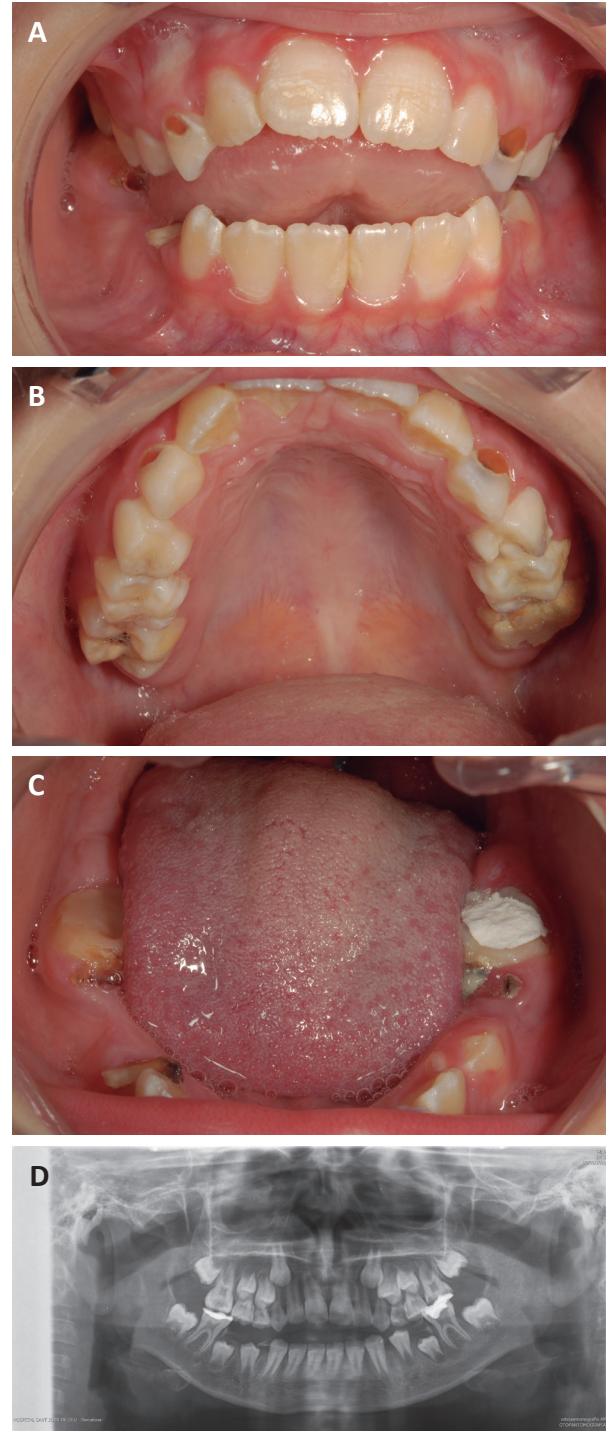
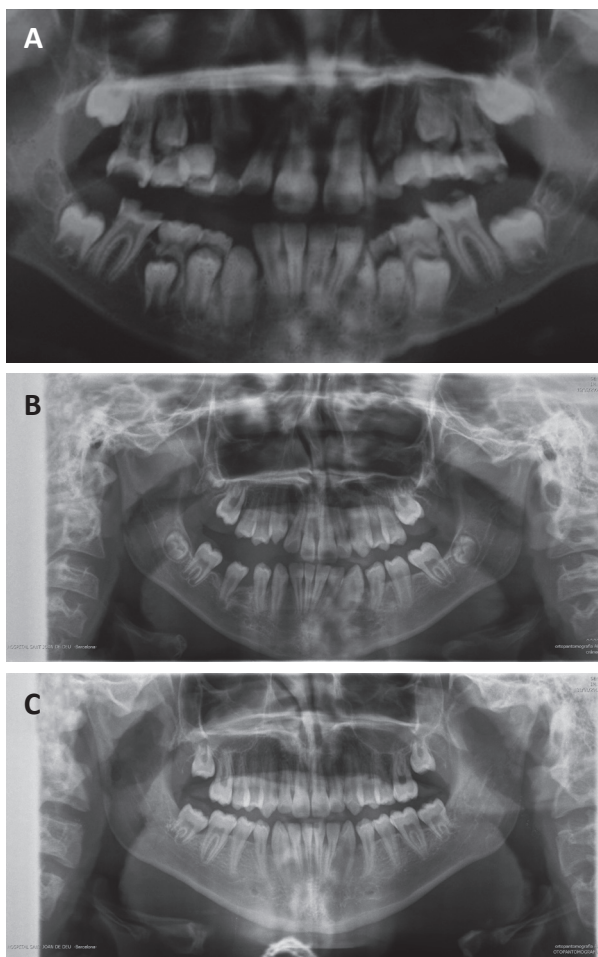


Fig. 3. Patient aged 8.3 years with FPM and severe MIH, caries and malocclusion. A. Front view: Anterior open bite and caries. B. Intraoral upper occlusal view: 16 and 26 with MIH and caries. 26 with provisional obturations. C. Intraoral lower occlusal view. 36 and 46 with MIH and provisional obturations. Primary root remains. D. OPG-1: Active caries, provisional obturations and crown destruction of the FPM.

was understandable since the population that we deal with at the hospital is a special needs population. In various cases, due to management difficulties and a need for extracting various molars, general anesthesia was used.

In our series, the age range was 7.7-11.9 years and most of the extractions were due to molars with rapid caries and crown destruction with underlying MIH. During progress monitoring, we registered an acceptable percentage of spontaneous closure of the extraction space (69 %) which was similar to the figure reported by Jälevick who obtained 67 % (8) while the 87 % reported by Mejåre (16) was remarkable. In this series of ours, the mean age at extraction in the space closure group was lower than in the residual space group, and extractions of maxillary FPM's were more successful than mandibular FPMs. As has been described, the success of space closure in the maxilla does not depend so much on age (7,10,21,22).



*Fig. 4. Clinical case 1. Male patient with severe MIH, treated by extracting 4 FPMs. A. OPG-1 at the age of 9 years. Crown destruction of the FPM, severe BTD, lack of space for 23 and 43. Extraction of 4 FPMs was indicated. B. Follow-up control OPG at the age of 11 years, correct mesialization of upper SPMs, spontaneous distalization of lower premolars with improvement in the discrepancy. C. OPG-2: at the age of 15 years. Correct closure of extraction spaces, early eruption of third molars.*

Globally, the extractions were more successful when these coincided with the start of calcification of the SPM furcation (Nolla stage 6 and 7), and therefore we agree with other authors in that a better guide for FPM extraction would be the maturation stage of the SPM rather than chronological age (7,10).

It has been reported that with very early extractions of the lower FPM, the second molar runs the risk of escaping from the bifurcation of the roots of the second primary molar which erupts distally into the position of the FPM and, in extreme cases, it may even impact against the crown of the lower SPM. Therefore, extracting the second primary molar at the same time as the FPM has been recommended (5,10,11,22). But if the extraction is delayed, there will be a greater probability of residual space between the second premolar and the SPM, especially in the lower maxilla (11).

In the evaluation of mesially tilted SPMs, most had a slight inclination towards the FPM extraction space, as found by Jälevick (8), and these inclinations were greater in the lower jaw than in the upper jaw. With regard to rotation, it is common for the upper SPM to rotate on the palate root in order to close the space and for the mandibular SPM to be lingually tilted (10). These were common findings in our series, although they were not recorded systematically in the patient's medical history, nor could this be assessed in the orthopantomography.

In the mixed dentition extractions, compensating and balancing extractions have been described in order to obtain better occlusal development, and to avoid the over-eruption of the antagonist tooth and the deviation of the midline respectively (2,5,22). Jälevick (8) did not perform balancing or compensating extractions and he did not report over-eruption problems nor deviation of the midline. In our series, we did not perform systematic balancing or compensation extractions either and we observed 31 % over-eruption of the antagonist after extraction of the lower FPMs. In the case of unilateral extractions, 50 % of lower extractions showed deviation of the midline, and therefore, balancing extractions in unilateral extractions should be taken into account, and occasionally, compensation extractions when lower FPMs have been extracted.

When trying to achieve spontaneous space closure, it has been thought that overcrowding is a favorable factor in therapeutic extractions of the FPM, and it has even been thought that, in the absence of overcrowding extraction is contraindicated, given the possibility of not achieving satisfactory space closure (5,10). In this series of ours, most of our cases did not have overcrowding and correct closure of the space was observed. Therefore, we consider that overcrowding is a factor that may be beneficial, but necessarily not essential, for closing the space.

The presence of a third molar is another factor that should be kept in mind. It is associated with correct closure of the space (5) and, in addition, there is a greater probability of correct eruption and at an earlier age given the increase in eruption space (10,13,23). However, the extractions of FPMs often take place without the third molars being visible radiographically (7). In this series of ours, 21.7 % of FPMs were extracted without even knowing if there was a third molar in the quadrant affect-

ed, and in the evaluation, only one case of agenesis of a third molar was found in the extraction quadrant.

With regard to orthodontic requirements in this series of cases, 31 % needed orthodontic treatment given the residual space and underlying malocclusion after the extraction of FPMs.

Finally, when the extraction of malpositioned FPMs is planned, it is important to take into account the occlusal relationship, the osseo-dental relationship and if, in addition, orthodontic treatment in the future will be needed. Other anomalies described that should be kept in mind are agenesis and development anomalies of other teeth in the same arch (4). The extraction of FPM at the right age can resolve overcrowding with residual space closure, but in cases with diastemas, therapeutic extraction of the FPM should be avoided, or orthodontic treatment should be carried out (5,10). Class II with increased overjet, class II with overbite and class III raise more complex issues that require greater cooperation with an orthodontist (5,9,22). Finally, the pediatric dentist should take into account the bad prognosis of a young FPM in the

medium or long term, and if the therapeutic extraction should be carried out in conjunction with an orthodontist.

## CONCLUSIONS

When the extraction of the FPM is carried out before the eruption of the second permanent molar, around the age of 9 years, in most cases and especially in the upper jaw, spontaneous closure of the extraction space can be expected.

Closure of the space in the lower jaw depends more on age, and for this reason, with delayed extraction it is unlikely that the space will close correctly and without tilting.

There are more possibilities of success if the extraction is carried out when radiographically the crown of the SPM is formed and the root starts to calcify.

A percentage of patients will require orthodontic treatment because of residual space, especially in the mandible.