

# Exodoncia terapéutica del primer molar permanente con hipomineralización incisivo molar severa. Revisión de la literatura

C. HAHN CHACÓN<sup>1</sup>, A. CAHUANA CÁRDENAS<sup>1</sup>, J. MENDES DA SILVA<sup>1</sup>, J. M. USTRELL TORRENT<sup>1</sup>,  
M. CATALÁ PIZARRO<sup>2</sup>

<sup>1</sup>Facultad de Odontología. Universidad de Barcelona. <sup>2</sup>Facultad de Medicina y Odontología. Universidad de Valencia

## RESUMEN

La hipomineralización incisivo molar (HIM) es una alteración cualitativa del esmalte de etiología no determinada que genera opacidades circunscritas de color variable. En el presente artículo se ha llevado a cabo una revisión bibliográfica de una alternativa de tratamiento de molares, severamente afectados de HIM con pronóstico incierto. Se plantea la exodoncia en consenso entre odontopediatra y ortodoncista con la finalidad de manejar integralmente la maloclusión existente.

**PALABRAS CLAVE:** Hipomineralización incisivo molar. Exodoncia primer molar permanente. Ortodoncia. Maloclusión. Discrepancia oseodentaria.

## ABSTRACT

The molar-incisor hypomineralization (MIH) is a qualitative enamel defect without known aetiology which produces enamel well-defined opacities varying from white to brown colours. This paper reviews the treatment option that looks forward the first permanent molar extraction in cases of severe MIH with poor prognosis, attempting to treat the patient and the existent malocclusion in a global way by the orthodontist and the pediatric dentist.

**KEY WORDS:** Molar-incisor hypomineralization. First permanent molar extraction. Orthodontics. Malocclusion. Bone discrepancy.

## ANTECEDENTES, JUSTIFICACIÓN Y OBJETIVO

Bajo el término hipomineralización incisivo molar (HIM), Weerheijm y cols. catalogaron en el año 2001 una alteración cualitativa del esmalte que afecta a los primeros molares y los incisivos permanentes (1). Se trata de un defecto en la calcificación del esmalte, de etiología no determinada, que se manifiesta con opacidades circunscritas, no necesariamente simétricas, de color variable entre blanco mate, amarillo o crema (2). Se estima una incidencia en población infantil entre 3,6-19,3 % (3). Es un rango amplio de prevalencia que tiende a ir en aumento en los últimos años (1). La forma clínica más frecuente presenta afectación de los cuatro primeros molares permanentes y los incisivos superiores permanentes (4). La HIM representa un reto conti-

nuo para el profesional por la mayor susceptibilidad a la caries de estos dientes, mayor sensibilidad a cambios térmicos, dificultad en lograr una correcta anestesia y alto fracaso en el sellado marginal de las obturaciones realizadas (5,6). Estas particularidades hacen que el primer molar permanente afectado de HIM sea restaurado diversas veces, acabando con daño pulpar en edades tempranas, y pueda tener un pronóstico incierto a largo plazo (2,7) (Fig. 1). Además, existen casos de maloclusiones dentales, con discrepancias oseodentarias negativas que cursan con severas hipomineralizaciones y destrucción importante del molar, todo lo cual supone una dudosa viabilidad del diente en cuestión. En estos casos, se debe valorar la exodoncia planificada dentro de un consenso entre el odontopediatra y el ortodoncista (7), con la finalidad de evitar la exodoncia tardía, los consecuentes espacios residuales (más difíciles de cerrar en el paciente adulto) y la pérdida ósea en la zona afecta. Convencionalmente se tiende a exodonciar premolares en aquellos casos con discrepancia oseodentaria considerable. Los primeros molares permanentes no son los

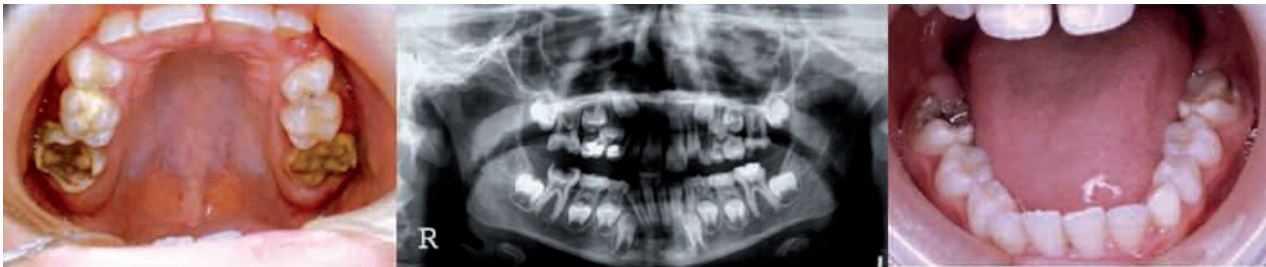

Fig. 1. Caso con HIM severa en los 4 primeros molares permanentes. Gran destrucción coronal en edad temprana.

dientes ideales para extraer porque suponen mayor cantidad de espacio a cerrar y este se encuentra en la zona posterior, alejado del segmento anterior, donde normalmente existe mayor apiñamiento. La biomecánica del tratamiento es técnicamente más compleja (8,9), incrementando de 6 a 9 meses la duración del mismo (9). Sin embargo, los pacientes con HIM pueden verse beneficiados de mantener los premolares sanos en boca y prescindir de los molares comprometidos (9).

El objetivo del presente trabajo es proponer una secuencia de tratamiento para pacientes con HIM severa en molares, con la finalidad de manejar integralmente la maloclusión existente, entendiéndose que la toma de decisiones en el momento justo se traducirá en un tratamiento ortodóncico menos complejo.

#### **FACTORES A CONSIDERAR EN LA DECISIÓN DE EXODONCIA DEL PRIMER MOLAR PERMANENTE**

—*Posibilidad de restaurar el primer molar permanente.* Grandes restauraciones tienden a fracasar y producir lesiones pulpares en edades tempranas.

—*Discrepancia oseodentaria.* Casos con apiñamiento, especialmente en sectores laterales (ejemplo pérdida prematura de segundos molares temporales), y falta de espacio se beneficiarán, mientras que casos con discrepancia positiva no serán buenos candidatos.

—*Edad dental del paciente.* Se tomará en cuenta el desarrollo del germen del segundo molar permanente.

—*Relación oclusal, resalte y sobremordida.* Ideal en casos de maloclusión Clase I con apiñamiento en sectores laterales. Casos de maloclusión Clase II y clase III, con resalte y sobremordida aumentada deben tener otras consideraciones.

—*Presencia y condición de los otros dientes* (agenias, pronóstico de otras restauraciones, etc.).

—*Presencia de cordales.* Se evidencia entre los 8 y 10 años de edad. No es una condición indispensable pero indica que a pesar de perder un molar permanente, el paciente aún cuenta con segundos y terceros molares.

—*Biotipo facial y perfil del paciente.* Los pacientes dolicofaciales e hiperdivergentes se beneficiarán de la extracción de molares.

—*Entorno social y capacidad de cooperación del niño.*

—*Posibilidad por parte del paciente de asumir tratamiento de ortodoncia.*

#### *Concepto de balanceo y compensación*

Hay ocasiones en las que puede ser necesario realizar la exodoncia de un diente contralateral permanente (balanceo) para conservar la línea media; en los casos con apiñamiento puede ocurrir mayor desviación de la línea media, por lo que la extracción de balanceo está más justificada. Al extraer un molar inferior es muy probable que ocurra extrusión del molar superior, complicando la mesialización del segundo molar permanente inferior. En estas circunstancias se realiza la exodoncia del diente antagonista (compensación). En los casos en que se efectúa la exodoncia del molar superior, rara vez se precisa compensar extrayendo el molar inferior. Estos conceptos han caído en desuso debido a que han surgido alternativas (ferulización, anclaje con barra transpalatina, aparatos removibles, etc.) para controlar estos efectos no deseados, pero se deben tomar las medidas pertinentes para evitar los problemas que se pueden derivar de una exodoncia aislada.

Momento ideal para la exodoncia del primer molar permanente inferior

El momento ideal, si se desea obtener el mayor cierre de espacio de forma espontánea, es antes de que haya erupcionado el segundo molar inferior, cuando hay evidencia de calcificación de su furca (Fig. 2). Realizar la exodoncia previa a este estado puede resultar en ectopia del segundo premolar (Fig. 3). Es conveniente valorar la extracción del segundo molar temporal al mismo tiempo si se desea evitar la ectopia del segundo premolar. Para evitar la extrusión del primer molar permanente superior se puede ferulizar o cementar una barra transpalatina. Si la exodoncia de los molares inferiores se

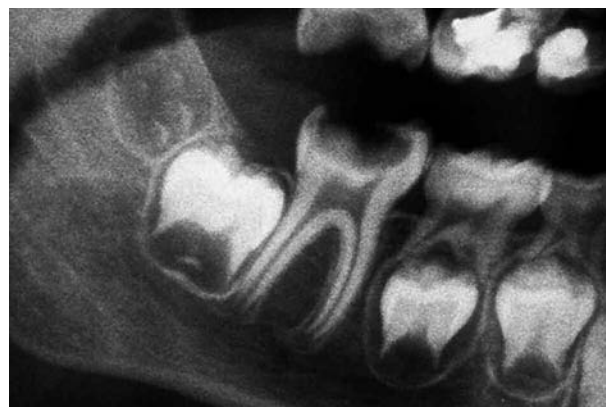

Fig. 2. Segundo molar permanente inferior con inicio de calcificación de furca (Estadio 6-7 de Nolla).

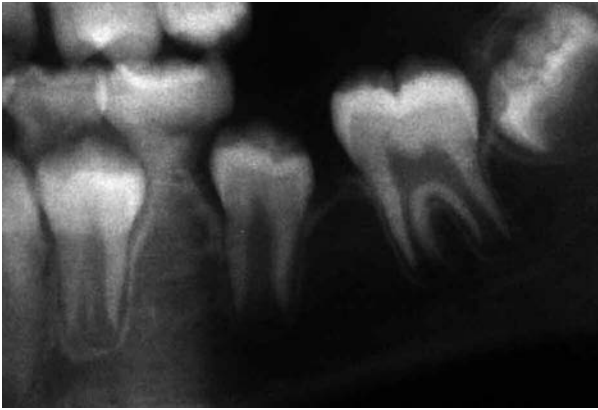

Fig. 3. Ectopia del segundo premolar post exodoncia del primer molar permanente.

hace de forma tardía se acentúa la rotación mesiolingual de los segundos molares permanentes, su mesioversión y el cierre incompleto de los espacios. Puede que para el momento ideal aún no exista evidencia radiográfica de tercer molar. La decisión de extracción será tomada valorando los otros factores anteriormente expuestos.

#### *Momento ideal para la exodoncia del primer molar permanente superior*

El cierre de espacios es más favorable en el maxilar que en la mandíbula. Si se desea un cierre de espacios espontáneo, el momento ideal para realizar la exodoncia es cuando el segundo molar permanente está justo por encima de la línea amelocementaria del primer molar (Fig. 4).

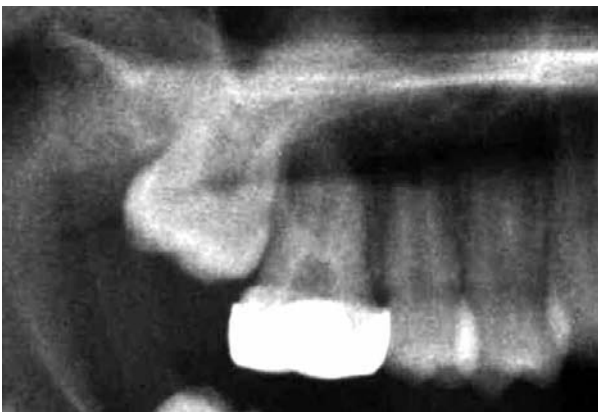


Fig. 4. Germen del segundo molar justo por encima de la línea amelocementaria del primer molar.

#### *Casos de maloclusión clase I*

El momento de la exodoncia es crucial en los casos que no presentan apiñamiento para evitar grandes espacios residuales que conlleven a la retracción del perfil. Si existe apiñamiento en el sector posterior, la exodoncia, realizada con los parámetros ya descritos, genera rápida mejoría. Incluso conviene hacer la exodoncia del

primer molar permanente sin extraer el segundo molar temporal, esperando que la distalización del segundo premolar (aún por erupcionar) genere descompresión del sector lateral. Cuando el apiñamiento se localiza anteriormente el aprovechamiento del espacio conseguido se hará mediante tratamiento con ortodoncia.

#### *Casos de maloclusión clase II división 1*

En estos casos el protocolo anterior no es aconsejable. Los pacientes con resalte considerable y buena posición mandibular pueden beneficiarse de la exodoncia tardía de los primeros molares permanentes superiores para retraer el sector anterior. En presencia de apiñamiento conviene esperar erupción de los segundos molares permanentes y colocar aparatología auxiliar (por ejemplo una barra transpalatina) para luego proceder a exodonciar los primeros molares. En estos casos es importante verificar si es necesaria la ferulización de los segundos molares permanentes inferiores hasta que entren en contacto con los terceros molares superiores, para evitar su extrusión.

#### *Casos de maloclusión clase II división 2*

El patrón braquifacial de estos pacientes y el difícil control de la sobremordida no favorecen el cierre de espacios, especialmente en la arcada inferior. No son los casos ideales para ser tratados con esta terapéutica, sin embargo, si el molar permanente está severamente afectado, haremos la exodoncia de acuerdo al protocolo para lograr mesialización de los segundos molares durante la erupción y posteriormente se acabará el caso con ortodoncia, facilitando el cierre de espacios.

#### *Casos de maloclusión clase III*

Son casos complejos por tener una evolución poco predecible. Requieren un análisis más profundo por parte de un ortodoncista experto y se aconseja, sobre todo, no hacer exodoncias que puedan comprometer el tratamiento a largo plazo. En el caso de presentar molares severamente afectados, estos se extraerán por indicación médica (infecciones de repetición y fallo del tratamiento conservador) precozmente para favorecer cierre de espacios espontáneo, intentando no afectar el sector anterior, aunque pueda retrasar el tratamiento ortopédico-ortodóncico.

## DISCUSIÓN

La HIM es una patología definida en los últimos 10 años y ha ido ganando presencia en el panorama odontológico mundial. Se refiere a un defecto cualitativo del esmalte que tiene etiología no precisada (10), pero se ha asociado a factores que pueden afectar la fase de mineralización y maduración del esmalte (11). Las lesiones de hipomineralización son defectos dinámicos que tienden a progresar con el tiempo (12), por ello el diagnóstico tem-

prano y rigurosos planes preventivos pueden frenar el deterioro dental. Los casos de HIM severa suelen entrar en un ciclo restaurador interminable que puede llevar a la pérdida del molar afecto a no muy largo plazo.

Uno de los factores a considerar para decidir la exodoncia del primer molar permanente es el biotipo del paciente. Stalpers señala que en los casos hiperdivergentes el efecto cuña por mesialización molar es estadísticamente considerable, aunque en su estudio la relevancia clínica de este aspecto era cuestionable (13). Se recomienda la exodoncia del primer molar inferior entre los 8 y 9 años de edad (8), pero una evaluación radiográfica y la confirmación del grado de desarrollo del germen del segundo molar permanente serán siempre más precisas para decidir el mejor momento para la extracción, considerando las posibles variaciones entre la edad cronológica y la edad dental.

El molar afecto puede ser conservado en boca hasta esperar el momento adecuado para la exodoncia, siempre que la situación lo permita, efectuando pulpotomía o pulpectomía y reconstrucciones provisionales.

La presencia de cordales para decidir la exodoncia del primer molar permanente es valorada positivamente, aunque no de forma imprescindible, porque el momento ideal para hacer la exodoncia del primer molar permanente antecede en muchos casos a la confirmación del desarrollo del tercer molar (14). No se puede asegurar la agenesia de un cordal hasta los 16 años de edad (15). El exodonciar el primer molar acelera la erupción del tercer molar, aunque no siempre se traduce en que se obtendrá el espacio necesario para el mismo (8).

Otro aspecto importante a considerar es el manejo de conducta de estos pacientes que suele ser un reto para el profesional. Algunos casos (especialmente aquellos en los se planifica la extracción de los cuatro primeros molares permanentes) se beneficiarán del uso de sedación consciente o incluso anestesia general (7).

## CONCLUSIONES

En los casos de molares afectados de HIM severa con pronóstico incierto, la exodoncia de los mismos es una opción terapéutica. El momento ideal para llevarla a cabo varía dependiendo del caso y sus características y se ha de tener en cuenta los diferentes factores expuestos. La exodoncia efectuada en el momento oportuno facilitará y simplificará el posterior tratamiento de ortodoncia, si este fuese necesario. Recalcamos que la toma de decisiones de exodoncia de un molar permanente se hace en colaboración entre odontopediatra-ortodoncista.

### CORRESPONDENCIA:

Claudia Hahn  
Campus de Bellvitge, Pavelló Central, 2ª planta  
C/ Feixa Llarga, s/n  
08907 Barcelona  
e-mail: claudiae.hahn@gmail.com

## BIBLIOGRAFÍA

- Comes A, De la Puente C, Rodríguez F. Prevalencia de hipomineralización en primeros molares permanentes (MIH) en población infantil del Área 2 de Madrid. *RCOE*. 2007;12:129-34.
- Boj JR, Catalá M, García-Ballesta C, Mendoza A, Planells P. *Odontopediatría*. Madrid: Ed. Ripano; 2011.
- Jälevik B, Möller M. Evaluation of spontaneous space closure and development of permanent dentition after extraction of hypomineralized permanent first molars. *Int J Paed Dent*. 2007;17:328-35.
- Lygidakis NA, Dimou G, Marinou D. Molar-incisor-hypomineralisation (MIH). A retrospective clinical study in Greek children. II. Possible medical aetiological factors. *Eur Arch Paediatr Dent*. 2008;9:207-17.
- Fagrell T, Dietz W, Jälevik B, Norén J. Chemical, mechanical and morphological properties of hypomineralized enamel of permanent first molars. *Acta Odontol Scand*. 2010;68:215-22.
- Jeremias F, Da Costa Silva CM, Feltrin J, Cilense A, Cássia Z, Dos Santos-Pinto L. Hipomineralización de incisivos y molares: aspectos clínicos de la severidad. *Acta Odontol Venezol*. 2010;48:1-9.
- William V, Messer LB, Burrow MF. Molar incisor hypomineralization: review and recommendations for clinical management. *Pediatr Dent*. 2006;28:224-32.
- Gill DS, Lee RT, Tredwin CJ. Treatment Planning for the Loss of First Permanent Molars. *Dent Update*. 2001;28:304-8.
- Ong DC-V, Bleakley JE. Compromised first permanent molars: an orthodontic perspective. *Aust Dent J*. 2010;55:2-14.
- Biondi A, Cortese S, Ortolani A, Argentieri A. Características clínicas y factores de riesgo asociados a Hipomineralización Molar Incisiva. *Revista de la Facultad de Odontología (UBA)*. 2010;25:11-5.
- Fagrell TG, Ludvigsson J, Ullbro C, Lundin SA, Koch G. Aetiology of severe demarcated enamel opacities-an evaluation based on prospective medical and social data from 17,000 children. *Swed Dent J*. 2011;35:57-67.
- Da Costa-Silva CM, Ambrosano GM, Jeremias F, De Souza JF, Mialhe FL. Increase in severity of molar-incisor hypomineralization and its relationship with the colour of enamel opacity: a prospective cohort study. *Int J Paediatr Dent*. 2011;21:333-41.
- Stalpers JP, Booi W, Bronkhorst M, Kuijpers-Jagtman AM, Katsaros C. Extraction of maxillary first permanent molars in patients with Class II Division 1 malocclusion. *Am J Orthod Dentofacial Orthop*. 2007;132:316-23.
- Toribio Suárez L, Castillo López E. Estimación de la edad por los terceros molares en subadultos y adultos jóvenes. *Rev Cubana Estomatol*. 1995;32:77-84.
- Richardson M. Some aspects of lower third molar eruption. *Angle Orthod*. 1974;44:141-5.



# Therapeutic extraction of the permanent first molar with severe molar incisor hypomineralization. A review of the literature

C. HAHN CHACÓN<sup>1</sup>, A. CAHUANA CÁRDENAS<sup>1</sup>, J. MENDES DA SILVA<sup>1</sup>, J. M. USTRELL TORRENT<sup>1</sup>, M. CATALÁ PIZARRO<sup>2</sup>

<sup>1</sup>Faculty of Dentistry. Universidad de Barcelona. <sup>2</sup>Faculty of Medicine and Dentistry. Universidad de Valencia

## ABSTRACT

The molar-incisor hypomineralization (MIH) is a qualitative enamel defect without known aetiology which produces enamel well-defined opacities varying from white to brown colours. This paper reviews the treatment option that looks forward the first permanent molar extraction in cases of severe MIH with poor prognosis, attempting to treat the patient and the existent malocclusion in a global way by the orthodontist and the pediatric dentist.

**KEY WORDS:** Molar-incisor hypomineralization. First permanent molar extraction. Orthodontics. Malocclusion. Bone discrepancy.

## RESUMEN

La hipomineralización incisivo molar (HIM) es una alteración cualitativa del esmalte de etiología no determinada que genera opacidades circunscritas de color variable. En el presente artículo se ha llevado a cabo una revisión bibliográfica de una alternativa de tratamiento de molares, severamente afectados de HIM con pronóstico incierto. Se plantea la exodoncia en consenso entre odontopediatra y ortodoncista con la finalidad de manejar integralmente la maloclusión existente.

**PALABRAS CLAVE:** Hipomineralización incisivo molar. Exodoncia primer molar permanente. Ortodoncia. Maloclusión. Discrepancia oseodentaria.

## BACKGROUND, JUSTIFICATION AND OBJECTIVE

In 2001 under the term molar incisor hypomineralization (MIH) Weerheijm and cols. catalogued a qualitative disorder of the enamel affecting permanent first molars and incisors (1). It is a defect in the calcification of the enamel, of undetermined etiology, which manifests as demarcated opacities that are not necessarily symmetric, and that vary in color from dull white, to yellow or cream (2). It is estimated that the incidence among the child population is between 3.6-19.3% (3). There is a wide prevalence that over recent years has been tending to increase (1). The most common clinical presentation involves the four permanent first molars and the upper permanent incisors (4). MIH is an ongoing challenge for dentists given the greater susceptibility of these teeth to caries, hot and cold sensitivity, the difficulty in achieving correct anesthesia and a good marginal seal (5,6). These peculiarities mean that permanent first molars affected by MIH tend to be restored

several times. They will have pulp damage very early on and an uncertain long-term prognosis (2,7) (Fig. 1). In addition there are cases of dental malocclusion that negatively affect both bone and teeth, and which are accompanied by severe hypomineralization and considerable destruction to the molar putting its viability into question. In these cases planned extraction with the consensus of both pediatric dentist and orthodontist should be assessed (7) in order to avoid delayed extractions, the resulting space (that is harder to close in adult patients) and loss of bone in the area affected. Traditionally, there is a tendency to extract premolars in cases of considerable osseo-dental discrepancy. The permanent first molar is not the ideal tooth to extract because there is a large space to close and they are located in the posterior region away from the anterior segment where there is normally more overcrowding. The biomechanics of the treatment are technically more complex (8,9) as treatment time increases from 6 to 9 months (9). However, patients with MIH can benefit from keeping healthy premolars in place while extracting compromised

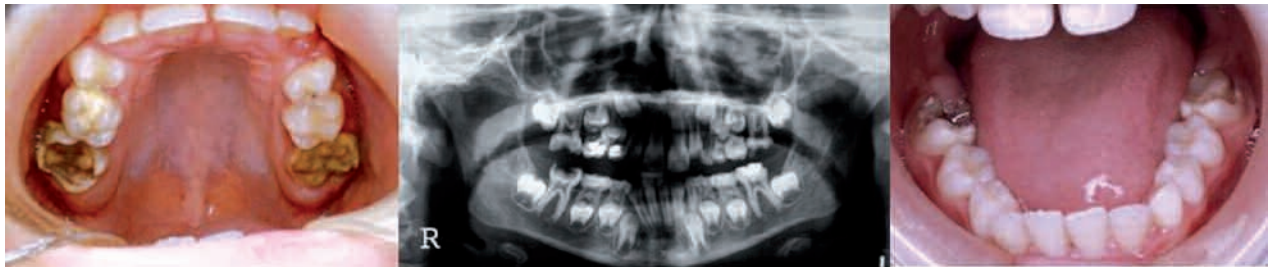

Fig. 1. Case with severe HIM of the four permanent first molars. Extensive crown destruction at an early age.

molars (9). The aim of this study is to propose a treatment sequence for patients with severe MIH of molars, in order to manage the existing malocclusion comprehensively, as it is understood that taking decisions at the right time leads to less complicated orthodontic treatment.

#### **FACTORS TO TAKE INTO CONSIDERATION WHEN DECIDING TO EXTRACT THE FIRST PERMANENT MOLAR**

—*Possibility of restoring the permanent first molar.* Large restorations tend to fail leading to pulp damage at an early age.

—*Osseo-dental discrepancy.* Cases of overcrowding especially in the lateral sections (premature loss of primary second molars), and with a lack of space will benefit, while cases with positive discrepancy will not be good candidates.

—*Dental age of a patient.* The development of the tooth bud of the permanent second molar should be taken into account.

—*Occlusal relationship, overjet and overbite.* Ideal in cases of Class I malocclusion with overcrowding of lateral teeth. Malocclusion cases. Different options should be considered for Class II and III malocclusion cases with increased overbite and overjet.

—*Presence and condition of other teeth* (agenesis, prognosis of other restorations, etc.).

—*Presence of wisdom teeth.* These appear between the ages of 8 and 10 years. This is not an indispensable requirement but it does indicate that despite losing a permanent molar, the patient will have second and third molars.

—*Facial biotype and profile of patient.* Dolichofacial and hyperdivergent patients will benefit from the extraction of molars.

—*Social environment and ability to cooperate.*

—*Patient able to commit to orthodontic treatment.*

#### **CONCEPT OF BALANCE AND COMPENSATION**

There are occasions in which it may be necessary to extract a permanent contralateral tooth (balance) in order to conserve the midline. In cases of overcrowding there may be a greater deviation of the midline, and a balancing extraction is more justified. On extracting a lower molar it is more probable for extrusion of the

upper molar to take place which will complicate the mesialization of the lower permanent second molar. Under these circumstances the antagonist tooth is extracted (compensation). When an upper molar is extracted compensation by means of the extraction of the lower molar is very unusual. These concepts have fallen into disuse as alternatives have arisen (splinting, anchorage with a transpalatal bar, removable appliances, etc.) in order to control these undesirable effects. However, suitable steps have to be taken in order to avoid the problems that may arise from a single extraction.

#### **THE BEST TIME FOR EXTRACTING A PERMANENT LOWER FIRST MOLAR**

The best moment if greater spontaneous closure is desired, is before the eruption of the lower second molar and when there is evidence of calcification of the furcation (Fig. 2). Carrying out an extraction before this stage may result in the ectopic eruption of the second premolar (Fig. 3). Evaluating the extraction of the primary second molar at the same time is advisable in order to avoid the ectopic eruption of the second premolar. And, in order to avoid the extrusion of the permanent upper first molar splinting can be carried out or a transpalatal bar can be cemented. If the extraction of the lower molars is delayed, this will accentuate mesiolingual rotation and mesioversion of the permanent second molars, and incomplete space closure. There may not be radiographic evidence of the third molar for it to be

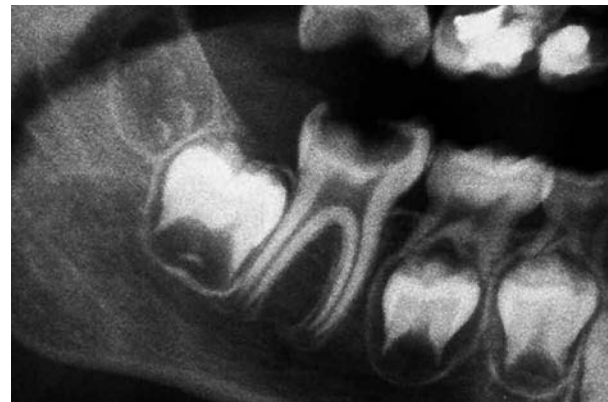

Fig. 2. Segundo molar permanente inferior con inicio de calcificación de furca (Estadio 6-7 de Nolla).

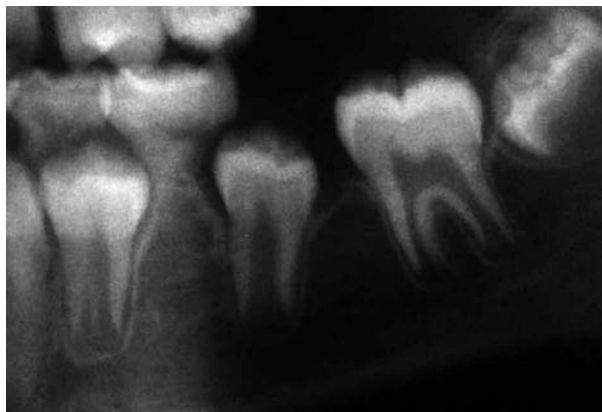

Fig. 3. Ectopia del segundo premolar post exodoncia del primer molar permanente.

the best moment. The decision to extract or not should take into account the other factors previously set out.

#### **THE BEST TIME FOR EXTRACTING THE PERMANENT UPPER FIRST MOLAR**

Space closure is more favorable in the upper than in the lower jaw. If spontaneous closure is desired, the best moment for carrying out the extraction is when the permanent second molar is just above the cemento-enamel junction of the first molar (Fig. 4).

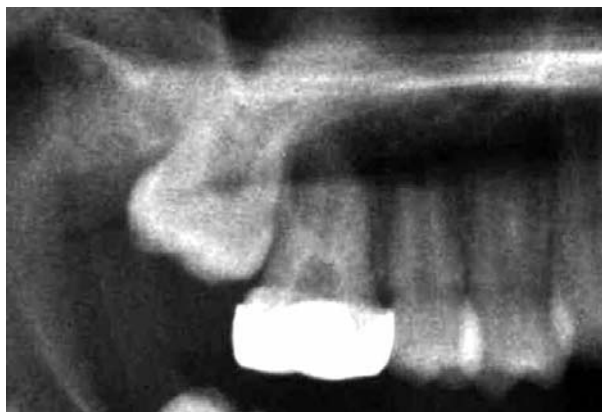


Fig. 4. Germen del segundo molar justo por encima de la línea amelocementaria del primer molar.

#### **CLASS I MALOCCLUSION CASES**

The timing of the extraction is crucial in cases with no overcrowding in order to avoid a large residual space leading to profile retraction. If there is overcrowding in the posterior region, extraction carried out within the parameters described, will result a rapid recovery. Extracting the permanent first molar without extracting the primary second molar is even advisable, the idea being that the distalization of the second premolar (that has still to erupt) generates a decompression of the late-

ral sector. When the overcrowding is in the anterior region, making the most of the space achieved can be done with orthodontic treatment.

#### **CLASS II DIVISION 1 MALOCCLUSION CASES**

In these cases the previous protocol is not advisable. Patients with considerable overjet and good mandibular position can benefit from delayed extraction of permanent upper first molars in order to retract the anterior teeth. If there is overcrowding, waiting for the eruption of the permanent second molars is advisable as is placing an auxiliary device (a transpalatal bar for example) in order to proceed to extract the first molars. In these cases it is important to check if splinting is needed of the permanent lower second molars until they come into contact with the upper third molars in order to avoid their extrusion.

#### **CLASS II DIVISION 2 MALOCCLUSION CASES**

The branchyfacial pattern of these patients and the difficulty of overbite control do not favor space closure, especially of the lower arch. These patients are not the best candidates for this therapy, however, if the permanent molar is severely affected, we should carry out the extraction according to the protocol in order to achieve mesialization of the second molars during eruption, and orthodontic treatment should be carried out after this to close the space.

#### **CLASS III MALOCCLUSION CASES**

These are complex cases as the prognosis is unpredictable. An expert orthodontist is required and a thorough evaluation. Extractions that may compromise long term treatment are unadvisable. If the molars are severely affected, these should be extracted promptly for medical reasons only (recurrent infections and failure of conservative treatment) in order to favor spontaneous space closure while trying not to affect the anterior teeth, and even though orthopedic-orthodontic treatment may be delayed.

#### **DISCUSSION**

MIH is a condition that has only been defined in the last 10 years but it is gaining prominence on the world dental map. It refers to a qualitative defect of the enamel but its etiology has yet to be established (10), although it has been associated to factors that can affect the mineralization phase and enamel maturation (11). The lesions due to hypomineralization are dynamic defects that tend to evolve over time (12), and for this reason early diagnosis and a rigorous preventative program can stop dental deterioration. Cases of severe MIH tend to enter a never-ending restoration cycle that soon leads to the loss of the affected molar.

One of the factors that should be taken into account when deciding to extract a permanent first molar or not, is patient biotype. Stalpers points out that, in hyperdivergent cases, the wedge effect due to molar mesialization is statistically considerable, although in their study the clinical relevance of this factor was questionable (13). Extracting the lower first molar between the ages of 8 and 9 years is advisable (8) but radiographic evaluation and confirmation of the development stage of the tooth bud of the permanent molar is preferable, as this will indicate more precisely the right moment for the extraction, while taking into account the possible variations between chronological and dental age.

Molars affected by MIH can be kept in the mouth until the right time for removal arrives, providing the situation allows for this, and meanwhile pulpotomies or pulpsectomies and provisional reconstructions can be carried out.

The presence of wisdom teeth when deciding on the extraction or not of a permanent first molar is considered positive, but not essential, and the best moment for extracting a permanent first molar often precedes the confirmation of a developing third molar (14). The agenesis of a wisdom tooth cannot be confirmed until the

age of 16 years (15). The extraction of the first molar accelerates the eruption of the third molar although this does not necessarily mean that an appropriate space will be obtained (8).

Another important aspect that should be considered is the behavior management of these patients as this tends to be a challenge for dentists. Some cases (especially when the extraction of the four permanent first molars has been scheduled) can be benefited from the use of conscious sedation or even general anesthesia (7).

## CONCLUSIONS

Extraction is a therapeutic option for molars with severe MIH and an uncertain prognosis. The best moment for this depends on each particular case, and the different factors set out should be kept in mind. An extraction performed at the right time will ease and simplify treatment later on, were this to be necessary. And it should be stressed once again that the decision to extract a permanent molar should be done jointly by both pediatric dentist and orthodontist.