

Tumoración paranasal con histología de mixoma odontogénico en paciente odontopediátrico

A.J. LÓPEZ JIMÉNEZ¹, A. TORRES MONEU¹, J.M. MUÑOZ CARO², P. PLANELLS DEL POZO³

¹Especialista en Atención Odontológica Integrada en el Niño con Necesidades Especiales. Directora Profa. Planells del Pozo. Departamento de Estomatología IV. Universidad Complutense de Madrid. Madrid. ²Servicio de Cirugía Maxilofacial. Hospital Universitario La Paz. Madrid

RESUMEN

En niños menores de 2 años, los mixomas odontogénicos son raros. En todos los casos descritos se observan las mismas características clínicas, patológicas y radiológicas y similares planes de tratamientos y cirugías.

Nosotros presentamos un nuevo caso con mixoma odontogénico. Tras analizar los casos anteriores, se observa que el tumor es de rápida evolución. Presenta una clínica similar, observándose en la TC tumor óseo en el maxilar unilocular, y en la anatomía patológica se observa una proliferación de células fusiformes y estrelladas en un estroma mixoide laxo. Las cirugías son conservadoras y con abordaje vestibular.

En conclusión, el mixoma odontogénico es específico en niños menores de 2 años.

PALABRAS CLAVE: Mixoma. Niños. Tumores maxilares. Odontogénico. Mixoma odontogénico.

INTRODUCCIÓN

Los mixomas son neoplasias mesenquimales benignas localmente invasivas que pueden tener un origen odontogénico, osteogénico o de tejidos blandos (1). Los mixomas faciales representan solo un 0,5% de los tumores del maxilar. Generalmente se presentan más en adultos durante la tercera década de vida (2,3), pero en niños, solo se han presentado un par de casos, teniendo estos, una edad menor de 2 años (1,4,5). Este artículo presenta un nuevo caso de mixoma odontogénico infantil y define sus características clínicas y radiológicas.

SUMMARY

Odontogenic myxomas are rare in children under the age of 2 years. All the cases found describe the same clinical, pathologic and radiologic features, and the same treatment plans and surgery.

We present a new case of odontogenic myxoma. After analyzing these previous cases, the tumor in our case was observed to be fast-growing. It displayed similar clinical features, and a CAT scan revealed a unilocular bone tumor of the upper jaw. The anatomopathological examination revealed a proliferation of spindle and star-shaped cells in loose myxoid stroma. The surgery performed was conservative and a vestibular approach was used. To conclude, the odontogenic myxoma arises specifically in children under the age of 2 years.

KEY WORDS: Myxoma. Children. Maxillary tumors. Odontogenic. Odontogenic myxoma.

CASO CLÍNICO

Un paciente varón de 18 meses de edad, en buen estado de salud, tuvo un traumatismo en la fisura nasal. En los días posteriores, los padres observan que en la zona del traumatismo existe una asimetría, por lo que acuden al servicio de urgencias de Hospital Universitario La Paz de Madrid, donde es derivado al servicio de cirugía maxilofacial infantil (Fig. 1).

A la palpación, se observa una tumoración paranasal derecha de crecimiento progresivo con expansión, de aproximadamente 3 cm de longitud. Para su buena exploración, se pidió una prueba radiológica, una TC (Fig. 2), en la que se observó una lesión en el ala nasal derecha y de la apófisis frontal del hueso maxilar con remodelación y expansión ósea, adelgazamiento de los contornos óseos y contenido de atenuación líquida.

Tras obtener el resultado de las pruebas radiológicas, se llegó a un diagnóstico de presunción de quiste óseo postraumático, realizándose el diagnóstico diferencial con tumores benignos del maxilar y mucocele.

Se consideró la necesidad de pedir una prueba de anatomía patológica (Fig. 3), donde se observa una lesión intraósea paranasal con proliferación de células fusiformes y estrelladas en un estroma mixoide laxo, donde los cambios observados son compatibles con un

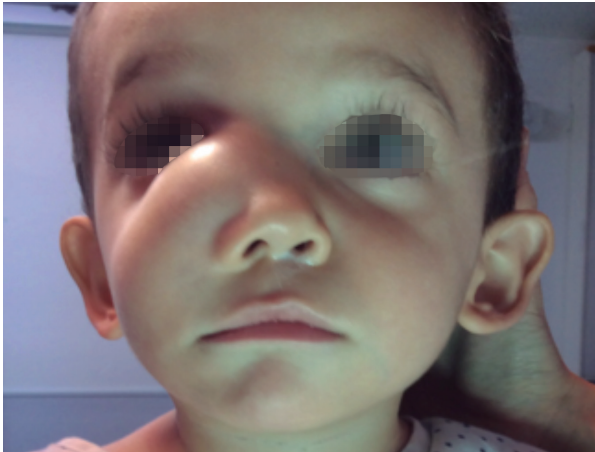

Fig. 1. Paciente de 18 meses de edad con mixoma odontogénico infantil.

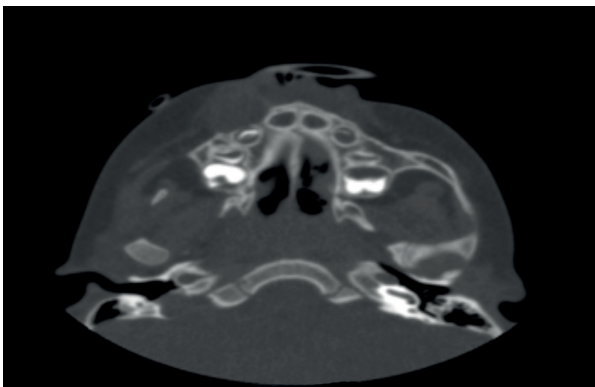


Fig. 2. TC.

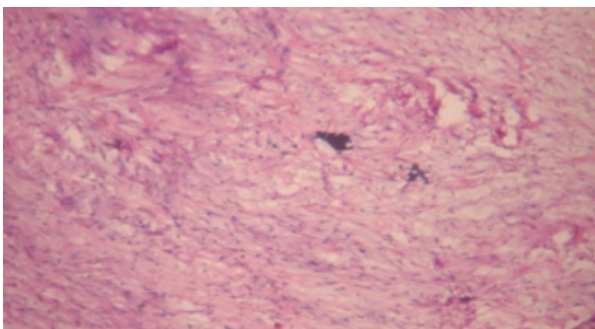


Fig. 3. Anatomía patológica con proliferación de células fusiformes y estrelladas en estroma mixoide laxo.

mixoma odontogénico, pero cuyo comportamiento no corresponde con dicho mixoma.

El tratamiento indicado es su extirpación completa. Se realiza un abordaje intraoral (Fig. 4), con la posterior extirpación de la lesión ósea expansiva compatible clínicamente con un mixoma odontogénico con destrucción ósea a nivel del hueso nasal, pared anterior del seno maxilar y reborde infraorbitario en una pequeña zona.

Tras la extirpación, se procede a la colocación de una lámina de PDS (polidioxanona) paranasal y al cierre del abordaje (Fig. 5).

En la actualidad el paciente se encuentra en periodo de revisiones sucesivas para conocer la evolución (Fig. 6).

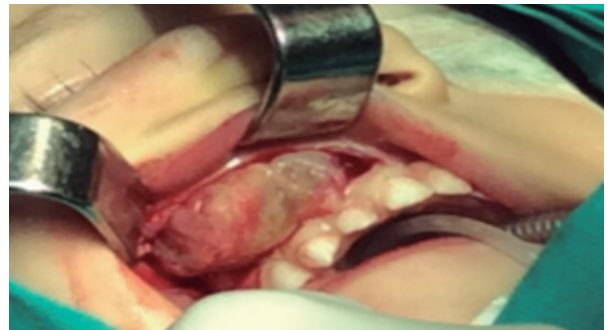


Fig. 4. Abordaje quirúrgico desde el fondo del vestíbulo.

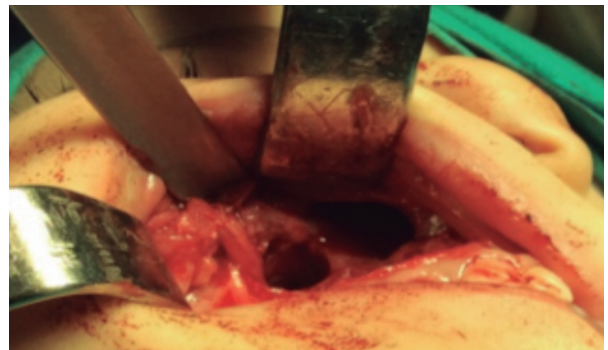


Fig. 5. Resección del tumor mediante enucleación y curetaje.

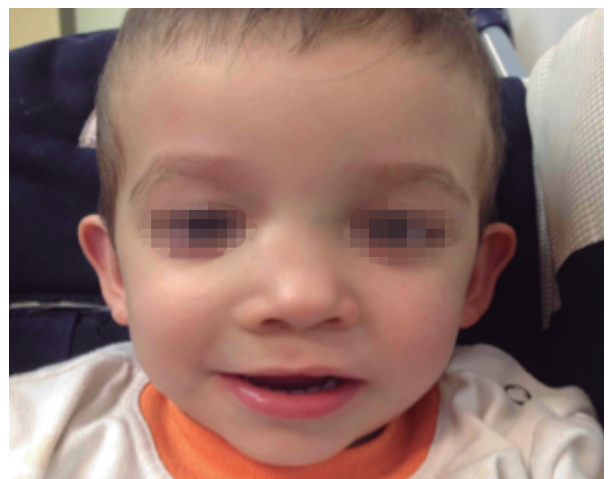

Fig. 6. Paciente tras postoperatorio después de 2 meses.

DISCUSIÓN

Este artículo presenta un nuevo caso de mixoma odontogénico infantil. En la actualidad, han sido descritos 21 casos en la bibliografía internacional (Tabla I).

En los 21 casos descritos, todos los niños tenían una edad menor de 2 años (1,4,6-15). Además, todos los pacientes presentan una tumoración paranasal, exclusivamente en el maxilar. Los tumores presentan un crecimiento de rápida evolución que oscila entre pocos días y 3 meses, siendo específico en los niños menores de 2 años. Mientras que tanto en niños mayores de 2 años como en adultos, los tumores tienden a crecer lentamente y a situarse tanto en el maxilar como en la mandíbula (16,17).

La clínica histológica es similar en todos los casos reportados, únicamente hay un caso en el que el diagnóstico es de fascitis nodular (1).

El tratamiento quirúrgico es su extirpación completa, aunque entre los autores hay controversia. Algunos autores realizan cirugías conservadoras como la enucleación (6,7,12,14); otros, además de la enucleación, utilizan como adyuvante la crioterapia (13); otros realizan maxilectomía parcial (4,8,11), y finalmente, otros recurren a la enucleación con márgenes limpios y curetaje (1,4,10,11). Nosotros llevamos a cabo la última cirugía para evitar la recidiva del tumor. En cuanto al abordaje también hay discrepancias, ya que unos usan la rinitomía lateral (6-12,15) y otros el abordaje intraoral por vestibular (1,13); nosotros decidimos llevar a cabo un abordaje vestibular para facilitar la visualización.

En cuanto a la recidiva, existen únicamente tres casos descritos que hayan vuelto a reproducir dicho tumor, y al parecer se debieron al uso de la enucleación sin el posterior curetaje (1,4).

TABLA I
CARACTERÍSTICAS CLÍNICAS, RADIOLÓGICAS Y QUIRÚRGICAS DE LOS CASOS EN LA BIBLIOGRAFÍA

<i>Autores</i>	<i>N.º de casos</i>	<i>Edad (meses)</i>	<i>Localización</i>	<i>Acceso quirúrgico</i>	<i>Cirugía</i>	<i>Recurrencia</i>
James y Lucas (1987) (6)	1	11	Paranasal maxilar	Rinotomía lateral	Enucleación + resección ósea	No
Lieberman y cols. (1990) (7)	2	18	Paranasal maxilar	Rinotomía lateral	Resección	No
		15	Paranasal maxilar	Rinotomía lateral	Resección	NS
Brewis y cols. (2000) (8)	1	13	Paranasal maxilar	Rinotomía lateral	Maxilectomía parcial	No
Fenton y cols. (2003) (9)	1	17	Paranasal maxilar	Rinotomía lateral	Enucleación	No
Wachter y cols. (2003) (10)	2	13	Paranasal maxilar	Piel de la línea media	Enucleación + resección ósea	No
		19	Paranasal maxilar	Rinotomía lateral	Enucleación + curetaje	No
Rotenberg y cols. (2004) (11)	3	13	Paranasal maxilar	Rinotomía lateral	Enucleación + curetaje	No
		18	Paranasal maxilar	NS	Maxilectomía parcial	No
		16	Paranasal maxilar	Rinotomía lateral	Enucleación + curetaje	No
Prasaman y cols. (2005) (12)	1	20	Paranasal maxilar	Rinotomía lateral	Enucleación	No
King y cols. (2008) (13)	2	18	Paranasal maxilar	Vestibular	Enucleación + osteotomía periférica + crioterapia	No
		17	Paranasal maxilar	Vestibular	Enucleación + osteotomía periférica + crioterapia	No
Iatrou y cols. (2010) (14)	1	12	Paranasal maxilar	Acceso Weber-Ferguson	Resección	No
Kansy y cols. (2012) (4)	2	12	Paranasal maxilar	Vestibular	Enucleación + curetaje	No
		11	Paranasal maxilar	NS	Maxilectomía parcial	Sí
Ríos Valles-Valles y cols. (2012) (15)	1	11	Paranasal maxilar	Rinotomía lateral	NS	No
Kadlub y cols. (2014) (1)	4	18	Paranasal maxilar	Subciliar + vestibular	Enucleación + curetaje	No
		23	Paranasal maxilar	Vestibular	Enucleación + curetaje	No
		21	Paranasal maxilar	Subciliar + vestibular	Enucleación + curetaje	Sí
		14	Paranasal maxilar	Subciliar + vestibular	Enucleación + curetaje	Sí

NS: no especificado.

CONCLUSIONES

Las series de casos publicados anteriormente muestran que el mixoma odontogénico infantil puede ser específico en niños menores de dos años.

Clínicamente, presentan una tumoración paranasal, cuyo tratamiento ideal es la extirpación completa del tumor con curetaje de la zona, llevando un exhaustivo seguimiento.

CORRESPONDENCIA:

Paloma Planells del Pozo
Universidad Complutense de Madrid. Madrid
Facultad de Odontología
Departamento IV (Ortodoncia, Odontopediatría y Profilaxis)
Pza. Ramón y Cajal, s/n
28040 Madrid
e-mail: pplanells@telefonica.net

BIBLIOGRAFÍA

- Kadlub N, Mbou VB, Leboulanger N, Lepointe HD, Ansari E, L'Hermine AC, et al. Infant Odontogenic Myxoma: A specific entity. *J Cranio-Maxillofac Surg* 2014;42(8):2082-6.
- Simon ENM, Merckx MAW, Vuhahula E, Ngassapa D, Stoeltinga PJW. Odontogenic myxoma: A clinicopathological study of 33 cases. *Int J Oral Maxillofac Surg* 2004;33(4):333-7.
- Leiser Y, Abu-El-Naaj I, Peled M. Odontogenic myxoma - A case series and review of the surgical management. *J Cranio-Maxillofac Surg* 2009;37(4):206-9.
- Kansy K, Juergens P, Krol Z, Paulussen M, Baumhoer D, Bruder E, et al. Odontogenic myxoma: Diagnostic and therapeutic challenges in paediatric and adult patients - A case series and review of the literature. *J Cranio-Maxillofac Surg* 2012;40(3):271-6.
- Ödman M, Jaques B, Meagher-Villemure K, Pasche P. Myxoid fibroblastic tumor of the maxillary sinus in a 21-month-old child: An unusual diagnosis. *Eur Arch Oto-Rhino-Laryngol* 2006;263(8):747-9.
- James DR, Lucas VS. Maxillary myxoma in a child of 11 months. A case report. *J Cranio-Maxillofac Surg* 1987;15(C):42-4.
- Leiberman A, Forte V, Thorne P, Crysdale W. Maxillary myxoma in children. *Int J Pediatr Otorhinolaryngol* 1990;18(3):277-84.
- Brewis C, Roberts DN, Malone M, Leighton SEJ. Maxillary myxoma: A rare midfacial mass in a child. *Int J Pediatr Otorhinolaryngol* 2000;56(3):207-9.
- Fenton S, Slootweg PJ, Dunnebie EA, Mourits MP. Odontogenic myxoma in a 17-month-old child: A case report. *J Oral Maxillofac Surg* 2003;61(6):734-6.
- Wachter BG, Steinberg MJ, Darrow DH, McGinn JD, Park AH. Odontogenic myxoma of the maxilla: A report of two pediatric cases. *Int J Pediatr Otorhinolaryngol* 2003;67(4):389-93.
- Rotenberg BW, Daniel SJ, Nish IA, Ngan BY, Forte V. Myxomatous lesions of the maxilla in children: A case series and review of management. *Int J Pediatr Otorhinolaryngol* 2004;68(10):1251-6.
- Prasanna L, Warren L, Herzog CE, Lopez-Camarillo L, Frankel L, Goepfert H. Sinonasal myxoma: A pediatric case. *J Pediatr Hematol Oncol* 2005;27(2):90-2.
- King III TJ, Lewis J, Orvidas L, Kademani D. Pediatric maxillary odontogenic myxoma: A report of 2 cases and review of management. *J Oral Maxillofac Surg* 2008;66(5):1057-62.
- Iatrou IA, Theologie-Lygidakis N, Leventis MD, Michail-Strantzia C. Sinonasal myxoma in an infant. *J Craniofac Surg* 2010;21(5):1649-51.
- Rios Valles-Valles YD, Vera-Torres AM, Rodriguez-Martinez HA, Rodriguez-Reyes AA. Periocular myxoma in a child. *Case Rep Ophthalmol Med* 2012.
- Keszler A, Dominguez FV, Giannunzio G. Myxoma in childhood. An analysis of 10 cases. *J Oral Maxillofac Surg* 1995;53(5):518-21.
- Kaffe I, Naor H, Buchner A. Clinical and radiological features of odontogenic myxoma of the jaws. *Dentomaxillofac Radiol* 1997;26(5):299-303.

Clinical Note

Paranasal tumor with histology of odontogenic myxoma in a pediatric dentistry patient

A.J. LÓPEZ JIMÉNEZ¹, A. TORRES MONEU¹, J.M. MUÑOZ CARO², P. PLANELLS DEL POZO³

¹Universidad Complutense de Madrid. Madrid, Spain. ²Department of Pediatric Maxillofacial Surgery. Hospital Universitario La Paz. Madrid, Spain. ³Universidad Complutense de Madrid. Madrid, Spain.

³Department IV (Pediatric Dentistry Prophylaxis and Orthodontic Dentistry). Universidad Complutense de Madrid. Madrid, Spain

SUMMARY

Odontogenic myxomas are rare in children under the age of 2 years. All the cases found describe the same clinical, pathologic and radiologic features, and the same treatment plans and surgery.

We present a new case of odontogenic myxoma. After analyzing these previous cases, the tumor in our case was observed

RESUMEN

En niños menores de 2 años, los mixomas odontogénicos son raros. En todos los casos descritos se observan las mismas características clínicas, patológicas y radiológicas y similares planes de tratamientos y cirugías.

Nosotros presentamos un nuevo caso con mixoma odontogénico. Tras analizar los casos anteriores, se observa que

to be fast-growing. It displayed similar clinical features, and a CAT scan revealed a unilocular bone tumor of the upper jaw. The anatomopathological examination revealed a proliferation of spindle and star-shaped cells in loose myxoid stroma. The surgery performed was conservative and a vestibular approach was used. To conclude, the odontogenic myxoma arises specifically in children under the age of 2 years.

KEY WORDS: Myxoma. Children. Maxillary tumors. Odontogenic. Odontogenic myxoma.

INTRODUCTION

Myxomas are benign mesenchymal neoplasms that are locally invasive. They may have an odontogenic, osteogenic or soft tissue origin (1). Myxomas of the face represent only 0.5% of tumors of the jaw. In general they appear more in adults during the third decade of life (2,3), but there have only been a few cases in children aged under two years (1,4,5). This paper presents a new case of child odontogenic myxoma, and it defines the clinical and radiologic characteristics.

CASE REPORT

Male patient aged 18 months, in good health, suffered nasal trauma. During the following days the parents observed that the area of the traumatic injury was asymmetric and they took the child to the emergency department of the Hospital Universitario La Paz in Madrid, where he was referred to the Department of Pediatric Maxillofacial Surgery (Fig. 1).

A paranasal tumor of the right side was discovered on palpation with expansive and progressive growth. It was approximately 3 mm long. A CAT scan was requested in order to examine the area properly (Fig. 2). This revealed a lesion of the right nasal ala and of the frontal apophysis of the maxillary bone with bone remodeling and expansion, thinning of bone contours and fluid attenuation content.

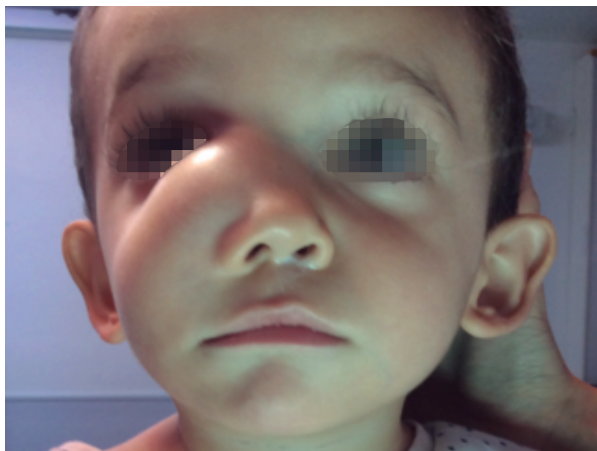

Fig. 1. Patient aged 18 months with pediatric odontogenic myxoma.

el tumor es de rápida evolución. Presenta una clínica similar, observándose en la TC tumor óseo en el maxilar unilocular, y en la anatomía-patológica se observa una proliferación de células fusiformes y estrelladas en un estroma mixoide laxo. Las cirugías son conservadoras y con abordaje vestibular.

En conclusión, el mixoma odontogénico es específico en niños menores de 2 años.

PALABRAS CLAVE: Mixoma. Niños. Tumores maxilares. Odontogénico. Mixoma odontogénico.

After obtaining the results of the radiological examination, the presumed diagnosis was of a post-traumatic cyst, and the differential diagnosis was of benign tumors of the maxilla and mucocele.

An anatomopathological examination was considered necessary (Fig. 3), and this revealed a paranasal intraosseous lesion with a proliferation of spindle and star-shaped cells with loose myxoid stroma. The changes observed were compatible with an odontogenic myxoma but not the behavior.

The treatment recommended was the complete removal of the tumor. An intraoral approach was performed (Fig. 4) and the expansile bone lesion was removed. It was clinically compatible with an odontogenic myxoma with bone destruction of the nasal bone, anterior wall of the maxillary sinus, and a small area of the infraorbital rim.

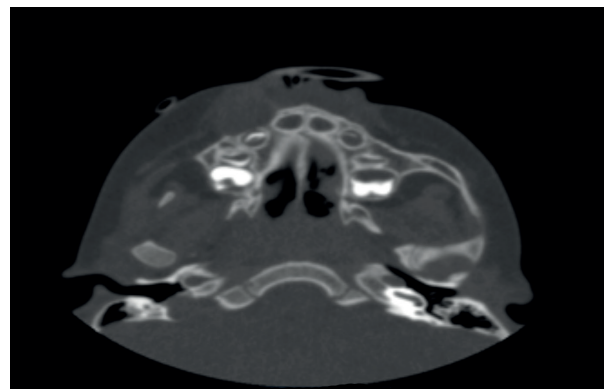


Fig. 2. CAT scan.

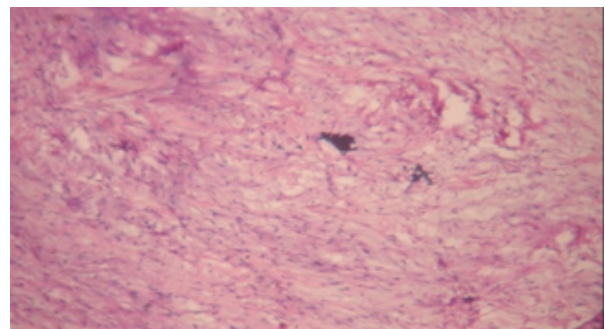


Fig. 3. The anatomopathological study revealed a proliferation of spindle and star shaped cells in loose myxoid stroma.

Following resection, a paranasal sheet of PDS was placed prior to surgical closure (Fig. 5).

The patient is currently returning for periodic review in order to monitor his progress (Fig. 6).

DISCUSSION

This paper presents a new case of odontogenic myxoma in a child. There are 21 cases described in the international literature (Table I). In the 21 cases described, all the children were aged under two years (1,4,6-15). In addition, all the patients had a paranasal tumor-like mass, affecting just the upper maxilla, which had grown rapidly in a few days or in just three months, and that was specific to children under two years of age. However, in children over the age of two years and in adults, the tumors tend to grow slowly and to settle in both the upper and lower jaw (16,17).

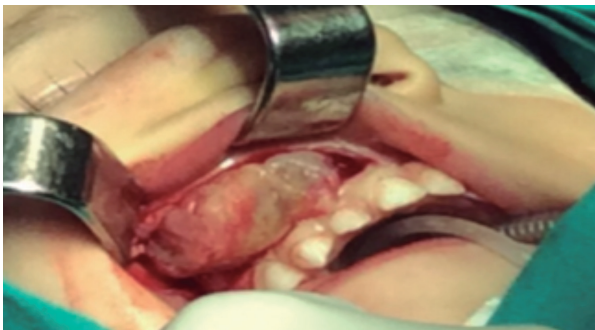


Fig. 4. Surgical approach from the bottom of the vestibule.

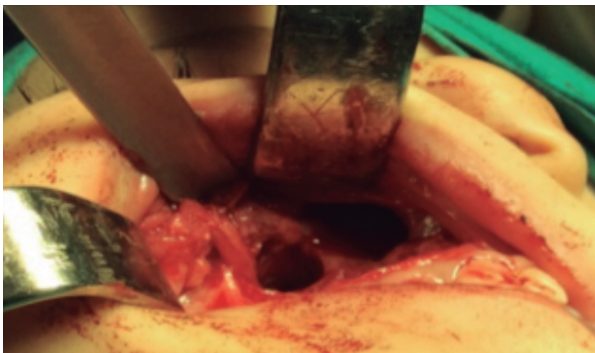


Fig. 5. Tumor resection by enucleation and curettage.

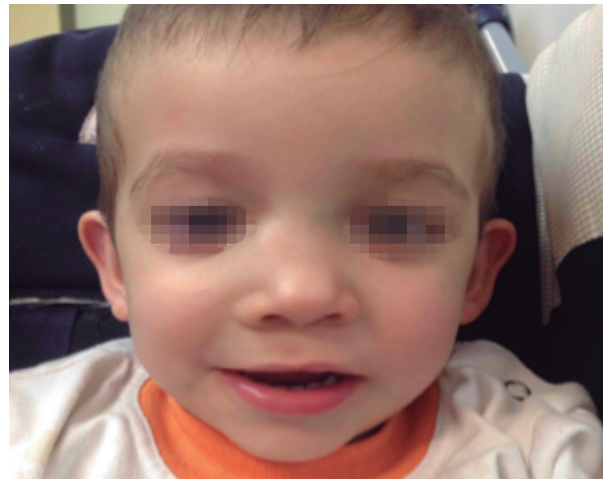

Fig. 6. Patient after post-operative period, two months later.

The histological report was similar in all the cases published. There was only one case in which the diagnosis was of nodular fasciitis.¹

The surgical treatment was complete excision although for some authors this is a source of controversy. Some authors perform conservative surgery such as enucleation (6,7,12,14). Other authors, in addition to enucleation, use adjuvant cryotherapy (13), others perform a partial maxillectomy (4,8,11), and finally, others recur to enucleation with clear margins and curettage (1,4,10,11). We performed the latter in order to avoid tumor recurrence. With regard to the approach, there are also discrepancies as some authors use lateral rhinotomy (6-12,15) and others the intraoral vestibular approach (1,13). We decided to carry out a vestibular approach in order to facilitate visualization.

With regard to recurrence, there are only three cases described in which the tumor recurred and this, it would appear, was due to enucleation without curettage (1,4).

CONCLUSIONS

The series of cases published previously shows that odontogenic myxoma in a child may be specific to children under the age of two years.

The clinical presentation will be of a paranasal tumor and the treatment of choice is the complete removal of the tumor with curettage of the area and a comprehensive follow-up.

TABLE I
CLINICAL, RADIOLOGICAL AND SURGICAL CHARACTERISTICS OF CASES IN THE LITERATURE

<i>Authors</i>	<i>N.º of cases</i>	<i>Age (months)</i>	<i>Location</i>	<i>Surgical access</i>	<i>Surgery</i>	<i>Recurrence</i>
James and Lucas (1987) (6)	1	11	Paranasal upper jaw	Lateral rhinotomy	Enucleation + bone resection	No
Lieberman et al. (1990) (7)	2	18	Paranasal upper jaw	Lateral rhinotomy	Resection	No
		15	Paranasal upper jaw	Lateral rhinotomy	Resection	NS
Brewis et al. (2000) (8)	1	13	Paranasal upper jaw	Lateral rhinotomy	Partial maxillectomy	No
Fenton et al. (2003) (9)	1	17	Paranasal upper jaw	Lateral rhinotomy	Enucleation	No
Wachter et al. (2003) (10)	2	13	Paranasal upper jaw	Skin of the midline	Enucleation + bone resection	No
		19	Paranasal upper jaw	Lateral rhinotomy	Enucleation + curettage	No
Rotenberg et al. (2004) (11)	3	13	Paranasal upper jaw	Lateral rhinotomy	Enucleation + curettage	No
		18	Paranasal upper jaw	NS	Partial maxillectomy	No
Prasaman et al. (2005) (12)	1	16	Paranasal upper jaw	Lateral rhinotomy	Enucleation + curettage	No
		20	Paranasal upper jaw	Lateral rhinotomy	Enucleation	No
King et al. (2008) (13)	2	18	Paranasal upper jaw	Vestibular	Enucleation + peripheral osteotomy + cryotherapy	No
		17	Paranasal upper jaw	Vestibular	Enucleation + peripheral osteotomy + cryotherapy	No
Iatrou et al. (2010) (14)	1	12	Paranasal upper jaw	Weber-Ferguson Access	Resection	No
Kansy et al. (2012) (4)	2	12	Paranasal upper jaw	Vestibular	Enucleation + curettage	No
		11	Paranasal upper jaw	NS	Partial maxillectomy	Yes
Ríos Valles-Valles et al. (2012) (15)	1	11	Paranasal upper jaw	Lateral rhinotomy	NS	Yes
Kadlub et al. (2014) (1)	4	18	Paranasal upper jaw	Subciliary + vestibular	Enucleation + curettage	No
		23	Paranasal upper jaw	Vestibular	Enucleation + curettage	No
		21	Paranasal upper jaw	Subciliary + vestibular	Enucleation + curettage	Yes
		14	Paranasal upper jaw	Subciliary + vestibular	Enucleation + curettage	Yes

NS: no specified.