

# ¿Cuál es el irrigante ideal para pulpectomías de dientes deciduos?

I. LORENTE, F. GUINOT, S. SÁEZ, F. GARCÍA, L. J. BELLET

*Facultad de Ciencias de la Salud. Universidad Internacional de Cataluña. Barcelona*

## RESUMEN

A lo largo de la historia se han utilizado diversos irrigantes para realizar el tratamiento pulpar. En la preparación de los conductos de una pulpectomía o tratamiento de conductos radiculares de dientes permanentes, el barrillo dentinario se adhiere a las paredes del conducto radicular en el momento de la instrumentación. Debido a esto, es necesario irrigar constantemente para disolver el material orgánico adherido a las paredes y, así también, eliminar las bacterias que el conducto pueda contener, manteniendo lubricado el conducto radicular. La finalidad de las soluciones irrigantes es mantener el conducto lo más aséptico posible para evitar que fracase el tratamiento endodóntico. El objetivo de este artículo es realizar una revisión bibliográfica del irrigante ideal para pulpectomías de dientes deciduos.

**PALABRAS CLAVE:** Solución irrigante. Clorhexidina. Hipoclorito de sodio. Pulpectomía.

## ABSTRACT

The aim of this article is review the dental literature of the ideal irrigant for a pulpectomy of deciduous tooth. During several years diverse irrigants have been used on the treatment of the pulpar complex. During the preparation of the root canal in a pulpectomy or in an endodontic treatment in permanent teeth, it's when the smear layer is adhered to the walls of the root canal. Due to this, it is necessary to irrigate constantly to dissolve the organic material adhered, and also, to eliminate the bacteria that the canal can contain, maintaining lubricated the root canal. The purpose of the irrigants solutions in the endodontic treatment is to keep the most aseptic as possible the canal to avoid it fails.

**KEY WORDS:** Irrigant solution. Chlorhexidine. Sodium hypochlorite. Pulpectomy.

## INTRODUCCIÓN

La Organización Mundial de la Salud (OMS) ha definido la caries dental como un proceso localizado de origen multifactorial que se inicia después de la erupción dentaria, determinando el reblandecimiento del tejido duro del diente y que evoluciona hasta la formación de una cavidad. Si no se atiende oportunamente, afecta la salud general y la calidad de vida de los individuos de todas las edades (1).

La prevalencia de caries en la población infantil es muy elevada, aunque existe prevención para la misma.

Según la información proveniente del banco de datos sobre enfermedades bucales de la OMS, se ha podido apreciar la existencia de notables diferencias entre las distintas regiones del mundo. En los últimos años, la prevalencia de caries dental ha experimentado un notable descenso en países desarrollados, sobre todo en escolares; siendo esta disminución de hasta un 50% en EE. UU. y en los países escandinavos. Sin embargo, en los países en desarrollo se observa un aumento o estacionamiento de los indicadores de caries. En los países desarrollados han tomado auge las medidas preventivas, cuya aplicación ocurre fundamentalmente a tres niveles:

1. Fluoraciones tópicas, suplementos dietéticos de flúor, dentífricos fluorados y/o selladores de fosas y fisuras.

2. Disminución del consumo de sacarosa.

3. Eliminación de la placa dental mediante higiene bucal, antisépticos y antibióticos (2).

La pérdida prematura de los dientes deciduos sigue siendo frecuente, causando problemas en el aparato masticatorio, pérdida de espacio, alteraciones fonéticas, erupción ectópica o impactación de los premolares, extrusión de dientes permanentes antagonistas, desviación de la línea media con posibilidad de mordida cruzada, desarrollo de algunas posiciones anormales de la lengua, hábitos parafuncionales y problemas psicológicos que afecten a la autoestima del niño (3,4).

Para realizar con éxito el tratamiento del tejido pulpar de los dientes deciduos el odontólogo debe conocer bien la anatomía del sistema radicular temporal, así como sus variaciones (5).

La pulpectomía es el tratamiento de conductos que se realiza en dientes temporales. Hay estudios clínicos que demuestran que el éxito de este tratamiento es de un 65-100% (6,7). Consiste en la remoción del tejido pulpar del diente, incluyendo la porción coronaria y radicular. La pulpectomía está indicada cuando la pulpa radicular presenta inflamación irreversible o ha perdido la vitalidad (8,9). Esta técnica es difícil de realizar por la complejidad interior que tienen los conductos radiculares de los dientes temporales (9). Tiene como principal objetivo la reducción de bacterias de dichos conductos y su función es mantener el diente deciduo hasta su exfoliación (10). La compleja anatomía de las raíces de los dientes temporales nos crea dificultades tanto al determinar la longitud de trabajo como en la instrumentación de los conductos, por lo que es fundamental una buena irrigación que elimine las bacterias (11).

En el tratamiento de conductos se utilizan diversos irrigantes tanto en dientes permanentes como en dientes temporales. Estos juegan un papel muy importante, ya que el barrillo dentinario se adhiere a las paredes de los conductos durante la instrumentación. La finalidad de los irrigantes es mantener el conducto lo más aséptico posible (12,13).

El hipoclorito de sodio se utiliza como irrigante endodóntico desde 1920. Se trata de un antimicrobiano efectivo que tiene una gran capacidad para disolver tejidos, aunque presenta algún inconveniente en su manejo pudiendo provocar ulceraciones en la piel, en la mucosa oral, etc. (14). El hipoclorito de sodio se utiliza en varias concentraciones: 1, 2, 4,25 y 5,25%. En el tratamiento de conductos de dientes temporales puede provocar lesiones en el folículo del diente sucesor y mucosa oral, por lo que algunos autores recomiendan la irrigación con clorhexidina al 2% (15,16).

Se han estudiado muchas soluciones para intentar sustituir el hipoclorito de sodio, debido a su toxicidad. Entre estas soluciones, el gluconato de clorhexidina ha mostrado un alto potencial bactericida combinado con una importante capacidad de liberación prolongada y muy poca toxicidad hacia los tejidos periapicales (17).

Para dientes permanentes, hay diferentes irrigantes con diferentes concentraciones, aunque algunos de ellos pueden provocar efectos no deseables si se produce una extrusión. En dientes temporales tenemos un problema añadido, el germen del diente definitivo.

El control de la conducta también es un problema, ya que agrava en ocasiones la renuncia de los odontólogos a tratar conductos radiculares de dientes temporales (6). A pesar de esto, es recomendable y se obtienen muy buenos resultados (3).

El objetivo de este artículo es realizar una revisión de la literatura sobre los irrigantes utilizados en pulpectomías de dientes deciduos.

## ANATOMÍA DE LOS DIENTES TEMPORALES

La dentición temporal presenta una serie de diferencias con respecto a la dentición permanente. La primordial es que el tamaño de la cámara pulpar es mayor. Además, los cuernos pulpares son más superficiales y el esmalte y la dentina son más estrechos que en los dientes permanentes; por esto, las caries llegan antes a la pulpa dental (18). Otra de las características es que la distancia desde el piso de la cámara hasta la furca es menor que en los dientes permanentes (4) (Fig. 1).

En los dientes anteriores temporales el germen del diente definitivo está situado en posición lingual y apical respecto al diente anterior temporal. Por la posición del germen, la reabsorción de los incisivos y caninos temporales se inicia en la superficie lingual del tercio apical de las raíces (5).

Las raíces de los molares deciduos son largas, delgadas y divergen para permitir la formación del germen del diente permanente (4,5).

Por regla general, la reabsorción de los molares temporales se inicia en las superficies internas de las raíces situadas junto al tabique interradicular.

Los conductos radiculares de los molares temporales tienen una morfología variable y gran cantidad de conductos accesorios, lo que dificulta la preparación de los mismos para realizar la pulpectomía (19). Los dientes temporales, cuando están totalmente formados, presentan un orificio apical estrecho, el cual irá aumentando en relación a la reabsorción radicular fisiológica (20).

En las raíces de los dientes primarios, los forámenes apicales se localizan cerca de sus ápices anatómicos. Existen múltiples ramificaciones apicales en la pulpa que penetran en la raíz; lo mismo sucede en los dientes permanentes jóvenes (5).

Una vez empieza la reabsorción, el foramen puede no corresponderse con el ápice anatómico. Por este motivo, la determinación radiológica de la longitud de trabajo puede ser errónea (5).

Es importante conocer la anatomía de los dientes temporales antes de hacer una pulpectomía, principalmente su anatomía radicular, para evitar complicaciones durante la realización de la misma (4).

## TRATAMIENTOS PULPARES EN DIENTES TEMPORALES. PULPECTOMÍA

Los procedimientos de pulpectomía y obturación del conducto radicular en los dientes primarios han sido objeto de controversias (5).

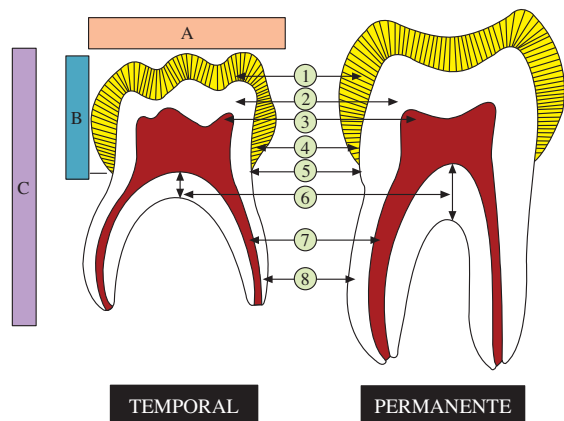


Fig. 1. Diferencias anatómicas entre dientes temporales y permanentes. A: ancho coronario; B: altura; C: longitud total y proporción de altura coronaria y radicular. 1. Espesor de esmalte menor en diente temporal; 2. Espesor dentinario proporcionalmente menor en diente temporal; 3. Cuernos más altos en diente temporal; 4. Disposición prismática cervical diferente entre ellos; 5. Constricción cervical; 6. Menor altura de piso cameral en diente temporal; 7. Conducto más estrecho en diente temporal; 8. Raíces más finas y curvas en diente temporal.

La pulpectomía es la eliminación del tejido pulpar necrótico o infectado de forma irreversible debido a caries o a un traumatismo (8,21). El objetivo de la pulpectomía es mantener el espacio del diente, preservar la función oclusal y conseguir una buena erupción del diente permanente (22). Esta técnica con frecuencia es difícil de realizar por la complejidad de los conductos de los dientes temporales (9,21,23). Otra de las dificultades es la reabsorción de las raíces y la proximidad del germen del diente sucesor (24).

La pulpectomía está indicada en dientes temporales que presentan necrosis de la pulpa radicular, inflamación crónica y signos clínicos de hiperemia después de una pulpotomía (21,25,26). También será indicada la pulpectomía cuando tras los datos anamnésicos, clínicos y radiográficos, sea posible establecer el diagnóstico de pulpitis irreversible o necrosis pulpar (3). Las contraindicaciones se reflejan en la tabla I.

TABLA I

CONTRAINDICACIONES DE LA PULPECTOMÍA EN DIENTES TEMPORALES

Diente que no se pueda restaurar
Dientes con perforaciones del suelo pulpar
Evidencia radiográfica de reabsorción interna o externa
Radiolucidez perirradicular que involucra el folículo del diente permanente
Movilidad del diente
Falta de hueso
Menos de dos tercios de la raíz remanente
Quiste folicular o dentígero
Pacientes que presenten enfermedades sistémicas, hepatitis, leucemia o inmunodeprimidos

Hay un gran número de factores que dificultan el tratamiento de conductos en dentición temporal:

—La duración del tratamiento supera a menudo la resistencia de los niños (27).

—Los conductos radiculares son muy variables: su longitud depende del estado de reabsorción de las raíces (27,28).

—Las reabsorciones que se encuentran en el área interradicular pueden dejar al descubierto una gran superficie del conducto, lo que hace muy difícil conseguir la longitud de trabajo. Se puede utilizar el localizador de ápices electrónico (29,30), ya que han supuesto un avance en la determinación de la longitud radicular y son útiles a la hora de realizar la pulpectomía.

—Peligro de perjudicar el desarrollo del germen del diente sucesor por sobreinstrumentación, extrusión del irrigante o contaminación con material infectado más allá del ápice (27).

—Las raíces de los dientes temporales son finas y delgadas y se pueden perforar con facilidad (27).

Cuando se realice una pulpectomía en dientes temporales hay que respetar lo siguiente:

—Aislamiento absoluto con dique de goma, estando contraindicado el uso de soluciones irrigantes agresivas sin el mismo (3,26,27).

—Si se aplica hipoclorito de sodio, debe hacerse con extremo cuidado, ya que se puede extruir más allá del ápice (27).

—La gutapercha y los anclajes metálicos están contraindicados (27).

La técnica de la pulpectomía es la siguiente (3,26):

1. Anestesia local.

2. Aislamiento del campo operatorio con dique de goma.

3. Apertura de la cavidad y eliminación de la dentina cariada, en el caso de haber. Es necesario ampliar las paredes para facilitar el acceso a la entrada de los conductos.

4. Preparación biomecánica de los conductos. No se utilizará el tira nervio por la estructura que tienen los conductos. Se introduce una lima fina (limas K o Hedstrom) en los conductos y se elimina cuidadosamente el tejido pulpar o material orgánico. Se seleccionan las limas endodónticas y se ajustan para detenerse a 1 o 2 mm del ápice radicular de cada conducto. La eliminación de los residuos orgánicos es el objetivo del limado. No se aconseja mucha instrumentación, ya que el grosor de las paredes radiculares es mucho menor que en dientes permanentes, existiendo riesgo de perforación lateral.

5. En la actualidad, se propone la preparación de los conductos radiculares mediante el sistema de limas rotatorias de níquel-titanio (31).

6. Obturación de los conductos. El material más utilizado es yodoformo solo o mezclado con hidróxido de calcio. Debe introducirse en los conductos mediante léntulo o jeringa a presión, teniendo cuidado de no obturar el conducto en exceso.

7. Reconstrucción definitiva o corona de acero.

## IRRIGANTES EN EL TRATAMIENTO DE CONDUCTOS

La eliminación de los microorganismos de los conductos radiculares se intenta con la irrigación de solu-

ciones durante la instrumentación y con medicamentos intracanales. Con la irrigación se espera llegar a ramificaciones del conducto y zonas inaccesibles (32).

Un irrigante endodóntico (o agente químico) eficaz debería cumplir los siguientes requisitos (33):

—Tener un amplio espectro antimicrobiano y alta eficacia frente microorganismos aerobios y anaerobios organizados en biofilms.

—Disolver restos de tejido pulpar necrótico.

—Inactivar las endotoxinas.

—Prevenir la formación de barrillo dentinario durante la instrumentación o disolverlo una vez formado.

—No ser tóxico para los tejidos periapicales.

—No ser cáustico para los tejidos periodontales.

—Tener poco potencial para causar una reacción anafiláctica.

Hasta ahora, se han propuesto muchos irrigantes diferentes pero ninguno de ellos cumple con todas las propiedades mencionadas anteriormente (33).

### HIPOCLORITO DE SODIO (NAOCL)

El hipoclorito de sodio (NaOCl) se utiliza como irrigante endodóntico desde 1920. Se trata de un antimicrobiano efectivo que tiene una gran capacidad para disolver tejidos (14,34).

Es el irrigante más conocido y utilizado en endodoncia, aunque la concentración óptima no ha sido aprobada universalmente (13). Sen y cols. realizaron un estudio con NaOCl utilizando concentraciones de entre 0,5 y 5,25%. Obtuvieron que en dentina infectada una solución de NaOCl al 0,25% fue suficiente para eliminar el *Enterococcus faecalis* en 15 minutos y se requirió una hora para eliminar *Candida albicans* con una concentración del 1% (35). Las concentraciones menores de hipoclorito de sodio (0,5 o 1%) disuelven principalmente el tejido necrótico (36).

El hipoclorito de sodio es efectivo contra microorganismos de la flora del conducto radicular, incluyendo aquellos difíciles de erradicar, como las especies *Enterococcus*, *Actinomyces* y *Candida* (37,38).

Según Estrela y cols. (39) las acciones del hipoclorito de sodio son:

—*Saponificación*: actúa como solvente orgánico que degrada los ácidos grasos hacia sales grasosas (jabón) y glicerol (alcohol), reduciendo la tensión superficial (39).

—*Neutralización*: donde el hipoclorito de sodio neutraliza aminoácidos formando agua y sal (39).

—*Cloraminación*: la reacción entre el cloro y el gru-

po amino forma cloraminas que interfieren en el metabolismo celular. El cloro posee una acción antimicrobiana ya que inhibe enzimas esenciales de las bacterias por medio de oxidación (39).

La acción bactericida y de disolución de tejidos del hipoclorito de sodio puede ser modificada por tres factores: concentración, temperatura y pH de la solución.

Se han realizado estudios para valorar la efectividad de diferentes concentraciones de hipoclorito de sodio con respecto a su acción solvente y bactericida. Varios investigadores están de acuerdo en que las soluciones con una concentración más alta son más efectivas que las soluciones con concentraciones más bajas (40-43).

La mayoría de estudios llegan a la conclusión de que son necesarias concentraciones elevadas de NaOCl (> 4%) y volúmenes de solución elevados para obtener un efecto desinfectante potente en los conductos radiculares, ya que una concentración más diluida (0,5%) es inefectiva (44-46).

Se utiliza ampliamente en el tratamiento de conductos, aunque se han estudiado alternativas que tienen efecto antibactericida, sustantividad y menos citotoxicidad como el gluconato de clorexidina (47).

### CLORHEXIDINA

La clorhexidina es un antiséptico bisbiguanídico. A partir del 1970 se emplea en Odontología para el control químico de la placa de la cavidad oral. Soluciones acuosas al 0,1-0,2% son las recomendadas para este propósito. En cambio, en endodoncia se proponen soluciones del 2% (48). En 1982, Delany y cols. concluyeron que la clorhexidina es un agente antibacteriano efectivo al utilizarse como irrigante durante la terapia endodóntica (49). Tiene un componente molecular catiónico que se adhiere a las áreas de la membrana celular con carga negativa y causa lisis celular. El gluconato de clorhexidina también lo podemos encontrar en gel, el cual obtiene similares resultados que en solución (50) (Tabla II).

Una de las principales ventajas de la clorhexidina es que posee sustantividad, es decir, actividad antimicrobiana residual que puede durar entre horas y días, ya que es absorbida por los tejidos dentales y liberada posteriormente (47,51). La principal desventaja de la clorhexidina es su incapacidad para disolver tejido orgánico, lo cual la inutiliza como irrigante principal en los casos de endodoncia estándar (52,53).

En 2007, Ferraz y cols. (50) realizaron un estudio comparativo para evaluar la eficacia antimicrobiana de la clorhexidina en gel, clorhexidina en solución y el

TABLA II

COMPARACIÓN DE LAS PROPIEDADES ENTRE EL HIPOCLORITO DE SODIO AL 5,25% CON LA CLORHEXIDINA AL 2%

	Bactericida	Disolución de tejidos	Toxicidad	Lubricante	Barrido mecánico	Acción prolongada
Hipoclorito de sodio 5,25%	Sí	Sí	Sí	Sí	Sí	No
Clorhexidina al 2%	Sí	No	No	Sí	Sí	Sí

hipoclorito de sodio como irrigantes endodónticos. En el estudio se aislaron 9 especies microbianas que comúnmente infectan los canales radiculares, entre las cuales se encuentran: *Staphylococcus aureus*, *Enterococcus faecalis*, *Streptococcus sanguis*, *Actinomyces naeslundii*, *Porphyromonas gingivalis*, *Prevotella intermedia* y *Prevotella denticola*. Cada especie se evaluó con los siguientes irrigantes: gluconato de clorexidina gel (0,2, 1 y 2%), solución de gluconato de clorhexidina (0,2, 1 y 2%) y NaOCl (0,5, 1, 2,5, 4 y 5,25%). Como grupo control utilizaron suero salino. Encontraron que las zonas de inhibición de crecimiento más grandes se producían cuando las bacterias estaban en contacto con el gel de gluconato de clorhexidina, siendo significativamente diferente de la inhibición de crecimiento de las zonas producidas por el NaOCl. Los resultados de este estudio indican que el gel de gluconato de clorexidina tiene un gran potencial como sustancia química endodóntica.

En 2007, Oliviera y cols. (54) evaluaron la actividad que tienen la clorhexidina al 2% y el hipoclorito de sodio al 1,5 y al 5,25% en contra del *Enterococcus faecalis*. Los resultados que obtuvieron fueron que la clorhexidina al 2% y el hipoclorito de sodio al 5,25% lo reducían significativamente. En cambio, el hipoclorito de sodio al 1,5% reducía también el *Enterococcus faecalis* inmediatamente después de la instrumentación del conducto, pero incrementaba al final de la muestra. No encontraron diferencias estadísticamente significativas con el grupo control.

## COMPLICACIONES DE LOS IRRIGANTES UTILIZADOS EN ENDODONCIA

Una de las complicaciones que nos encontramos en las pulpectomías de dientes temporales es el germen del diente permanente. Está recubierto por el saco dental, que es el que favorece la vascularización y el que formará estructuras en el nuevo diente. Así, el saco dental, formado por tejido conectivo, se originará a partir del mesénquima que rodea el órgano dentinario y de la papila dental y dará origen a las estructuras de soporte dentario; es decir, al cemento y al ligamento periodontal (19,55).

El hipoclorito de sodio es un efectivo agente tanto para disolver tejido vital como tejido necrótico. Sin embargo, tiene efectos tóxicos en los tejidos vitales, provocando ulceraciones en la piel y necrosis de los tejidos (56). En la literatura nos encontramos con varios casos de extrusión de hipoclorito de sodio realizando una endodoncia (56-60). Los efectos que ha provocado este irrigante son: dolor, inflamación, parestesia y necrosis de los tejidos afectados (12,56,59). El hipoclorito cuando entra en contacto con los tejidos vitales provoca hemólisis, ulceración, inhibe la migración de los neutrófilos y daña las células endoteliales y fibrolásticas (59). Cuando el NaOCl contacta con el tejido vital provoca una inflamación aguda seguida de necrosis tisular. Este causa una inflamación severa y una destrucción celular en todos los tejidos excepto en el epitelio altamente queratinizado. El efecto citotóxico del NaOCl al 5,25% en los tejidos vitales está bien documentado, y su uso clínico requiere una atención adecuada (61).

En la literatura se han descrito multitud de complicaciones debidas a la irrigación con NaOCl:

—Olor desagradable y capacidad de deteriorar las prendas textiles (56).

—Salpicadura en los ojos del paciente o del clínico causando daños oculares (62).

—Extrusión a través del foramen apical a los tejidos periapicales o al seno maxilar (57,58).

—Reacciones alérgicas al irrigante (56,63).

—Inyección inadvertida de NaOCl en vez de anestesia (64).

—Parestesias o anestесias reversibles (59 63,65).

En 2002, Tanomaru Filho y cols. (61) realizaron un estudio para demostrar la respuesta inflamatoria de los irrigantes utilizados en endodoncia en la cavidad peritoneal. La muestra fue realizada en monos, introduciéndoles 0,3 ml de hipoclorito de sodio al 0,5%, clorhexidina al 2,0% o suero salino, siendo este último el grupo control. Los animales se sacrificaron a las 4, 24, 48 h y a los 7 días después de la inyección. El líquido de la cavidad peritoneal fue recogido y se recontaron las células inflamatorias. Los resultados que obtuvieron fueron que el hipoclorito de sodio al 0,5% provocó irritación en los tejidos y una alta respuesta inflamatoria, en cambio la clorhexidina al 2,0% tenía una respuesta muy parecida al grupo control. Estos autores sugieren que la clorhexidina podría ser una alternativa al hipoclorito de sodio en la irrigación de conductos radiculares.

En 2003, Öncag y cols. (16) compararon las propiedades y la toxicidad del hipoclorito de sodio al 5,25%, gluconato de clorhexidina al 2,0%, suero salino al 0,9% y el Cetrexidin® (0,2% de clorhexidina + 0,2% de cetrimida). Los efectos antibacterianos de los irrigantes *in vitro* se examinaron a los 5 minutos y a las 48 horas después de la extracción de los dientes, los cuales fueron infectados con *Enterococcus faecalis*. El estudio citotóxico se realizó en ratas, en el tejido subcutáneo. Se les introdujo 0,1 ml de cada irrigante y se etiquetaron. Se evaluaron a las 2 y 48 horas y luego a las 2 semanas. Las conclusiones que obtuvieron fueron las siguientes: la clorhexidina al 2,0% y el Cetrexidin® eran más efectivos para el *E. faecalis* y tenían menos toxicidad que la solución de hipoclorito de sodio al 5,25%.

Gernhard y cols. (60), en 2004, describieron los efectos que se producían en caso de extrusión por hipoclorito de sodio en el tejido perirradicular durante la irrigación, al realizar un tratamiento endodóntico. La paciente, de 49 años de edad, tenía como diagnóstico pulpitis irreversible en el primer premolar inferior izquierdo. Dicho diente tenía una corona de metal cerámica y anclaje que soportaba una prótesis removible. Se realizó el tratamiento endodóntico irrigando con hipoclorito de sodio al 5,25%, para disolver tanto tejido orgánico como inorgánico. Se produjo una extrusión del irrigante. A los 2 minutos, la paciente refería dolor difuso y sensación de quemazón en el labio inferior y en la región mandibular izquierda. Se le retiró inmediatamente el dique de goma y se observó una tumefacción en el labio inferior y tras realizar el examen intraoral, había una inflamación difusa de la mucosa bucal cercana al premolar tratado. Al cabo de unos minutos, la mejilla izquierda tenía un hematoma. Para eliminar el NaOCl restante, se irrigó el canal radicular y los tejidos blandos adyacentes con suero fisiológico. Después de

secar el conducto, se aplicó un antiinflamatorio y antibiótico (*Ledermix, Lederle, Münster, Germany*) con un lén-tulo. Para evitar la sobreinfección de los tejidos blandos pautaron antibióticos (doxicilina 100 mg durante 10 días) y analgésicos (ibuprofeno 400 mg en caso de existir dolor). Después de 14 días, la tumefacción y los síntomas extra- e intraorales se habían resuelto por completo. El premolar no presentaba dolor a la percusión vertical ni horizontal. El tratamiento se continuó con clorhexidina al 0,2%.

En 2004, Serper y cols. (56) redactaron un caso de una extrusión accidental de hipoclorito de sodio durante el tratamiento endodóntico. La paciente era una mujer de 54 años con una caries en el segundo premolar superior, con un diagnóstico de pulpitis irreversible. Se le colocó aislamiento absoluto con dique de goma y se pasó a realizar el tratamiento. Durante el momento de la irrigación con hipoclorito de sodio al 2,5%, la paciente refería sensación de quemazón. El odontólogo siguió con la instrumentación y finalizó la endodoncia. Al siguiente día, la paciente tenía en la piel una lesión con aspecto de quemadura química. Se derivó al departamento de dermatología para que la exploraran. La descoloración no le desapareció hasta los tres meses.

En 2005, Witton y cols. (59) realizaron un informe basado en dos casos clínicos de extrusión por hipoclorito de sodio durante el tratamiento endodóntico de los conductos radiculares, centrándose en las complicaciones neurológicas. Los daños causados en estos dos casos estaban asociados a la quemadura química tras la extrusión del hipoclorito en los tejidos periapicales. La anatomía radicular de los dos dientes tratados parecían normales en las radiografías de rutina, pero probablemente la combinación de la infección crónica del hueso periapical y el incremento de la presión al irrigar, conllevó a la entrada del hipoclorito en los tejidos blandos adyacentes. Se administraron esteroides intravenosos (dexametasona 8 mg, 3 veces al día durante dos días) para calmar el dolor y bajar la inflamación rápidamente. El uso de antibióticos (amoxicilina 1 g, 3 veces al día) está recomendado en este tipo de accidentes por la presencia de tejido necrótico y por el riesgo de infección.

## DISCUSIÓN

La terapia pulpar en dentición temporal ha sido y será uno de los mayores temas de discusión en Odontopediatría.

La solución irrigante ideal debe disolver el máximo de tejido y debe tener efectos antibacterianos, pero tiene que tener la mínima toxicidad (11,66). La acción antimicrobiana se relaciona con el tipo, la concentración y la presentación del irrigante, así como la susceptibilidad microbiana (67).

La efectividad antibacteriana y la capacidad de disolver tejido del hipoclorito de sodio dependen de su concentración, al igual con la toxicidad que puede provocar el mismo (34).

El hipoclorito de sodio en concentraciones altas es más agresivo que en concentraciones menores (0,5-1%), que éstas son biocompatibles (68).

Hay autores que referencian que la irrigación ideal en dientes permanentes es el hipoclorito de sodio al 5,25%, ya que tienen mayor poder bactericida (53,69,70), sin tener en cuenta los problemas que puede ocasionar si se realiza una extrusión del irrigante (16). Otros, consideran que la clorhexidina al 2% es el mejor irrigante porque no provoca lesiones en los tejidos adyacentes (51). Todos estos estudios se refieren a la dentición permanente.

Oliviera y cols. (54), concluyeron que el gel de clorhexidina al 2% y el hipoclorito de sodio al 5,25% eran eficaces eliminando *E. fecalis*, incluso 7 días después de la instrumentación. Gomes y cols. (13), obtuvieron como resultados que tanto el hipoclorito como la clorhexidina tienen capacidad antibacteriana, aunque para eliminar el *E. fecalis* depende el tiempo y la concentración del irrigante.

## CONCLUSIONES

Después de realizar una búsqueda en la literatura, no hemos encontrado ningún estudio que nos diga cuál es el irrigante ideal para el tratamiento de conductos en dientes temporales.

Se necesitan más estudios para saber que irrigante es más efectivo y el que menos lesiones le puede provocar al germen del diente sucesor si se produce una extrusión.

### CORRESPONDENCIA:

Luis Jorge Bellet Dalmau  
Universitat Internacional de Catalunya  
Facultad de Odontología  
Departamento de Odontopediatría  
Hospital General de Cataluña  
C/ Josep Trueta, s/n  
08195 St. Cugat del Vallès, Barcelona  
e-mail: jbellet@csc.uic.

## BIBLIOGRAFÍA

1. Oral Health Surveys. Basic Methods. 3rd ed. Geneva: World Health Organization WHO; 1987.
2. Oral Dental Health Indicators. Geneva: World Health Organization WHO; 1989.
3. Boj JR, Catala M, García-Ballesta C, Mendoza A. Diagnóstico y tratamiento pulpar en dentición temporal. En: Odontopediatría. Cap. 16. Elsevier-Masson; 2004. p. 173-82.
4. Goerig AC, Camp JH. Root canal treatment in primary teeth: a review. *Pediatr Dent* 1983; 5(1): 33-7.
5. Cohen K HM. Vías de la pulpa. 9ª ed. Elsevier Mosby; 2007.
6. Holan G, Fuks AB. A comparison of pulpectomies using ZOE and KRI paste in primary molars: a retrospective study. *Pediatr Dent* 1993; 15(6): 403-7.
7. Tchaou WS, Turng BF, Minah GE, Coll JA. In vitro inhibition of bacteria from root canals of primary teeth by various dental materials. *Pediatr Dent* 1995; 17(5): 351-5.
8. Kielbassa AM, Uchtman H, Wrbas KT, Bitter K. In vitro study assessing apical leakage of sealer-only backfills in root canals of primary teeth. *J Dent* 2007; 35(7): 607-13.

9. Llewelyn DR. UK National Clinical Guidelines in Paediatric Dentistry. The pulp treatment of the primary dentition. *Int J Paediatr Dent* 2000; 10(3): 248-52.
10. Goodman JR. Endodontic treatment for children. *Br Dent J* 1985; 158(10): 363-6.
11. Thomas AM, Chandra S, Pandey RK. Elimination of infection in pulpectomized deciduous teeth: a short-term study using iodoforn paste. *J Endod* 1994; 20(5): 233-5.
12. Hulsmann M, Hahn W. Complications during root canal irrigation--literature review and case reports. *Int Endod J* 2000; 33(3): 186-93.
13. Gomes BP, Ferraz CC, Vianna ME, Berber VB, Teixeira FB, Souza-Filho FJ. In vitro antimicrobial activity of several concentrations of sodium hypochlorite and chlorhexidine gluconate in the elimination of *Enterococcus faecalis*. *Int Endod J* 2001; 34(6): 424-8.
14. Spencer HR, Ike V, Brennan PA. Review: the use of sodium hypochlorite in endodontics--potential complications and their management. *Br Dent J* 2007; 202(9): 555-9.
15. Ohara P, Torabinejad M, Kettering JD. Antibacterial effects of various endodontic irrigants on selected anaerobic bacteria. *Endod Dent Traumatol* 1993; 9(3): 95-100.
16. Oncag O, Hosgor M, Hilmioglu S, Zekioglu O, Eronat C, Burhanoglu D. Comparison of antibacterial and toxic effects of various root canal irrigants. *Int Endod J* 2003; 36(6): 423-32.
17. Weber CD, McClanahan SB, Miller GA, Diener-West M, Johnson JD. The effect of passive ultrasonic activation of 2% chlorhexidine or 5.25% sodium hypochlorite irrigant on residual antimicrobial activity in root canals. *J Endod* 2003; 29(9): 562-4.
18. Wright KJ, Barbosa SV, Araki K, Spangberg LS. In vitro antimicrobial and cytotoxic effects of Kri 1 paste and zinc oxide-eugenol used in primary tooth pulpectomies. *Pediatr Dent* 1994; 16(2): 102-6.
19. García C, Mendoza A. Traumatología oral en Odontopediatría. Madrid: Ergón; 2003. p. 124-6.
20. Sari S, Aras S, Gunhan O. The effect of physiological root resorption on the histological structure of primary tooth pulp. *J Clin Pediatr Dent* 1999; 23(3): 221-5.
21. Carrotte P. Endodontic treatment for children. *Br Dent J* 2005; 198(1): 9-15.
22. Johnson MS, Britto LR, Guelmann M. Impact of a biological barrier in pulpectomies of primary molars. *Pediatr Dent* 2006; 28(6): 506-10.
23. Canoglu H, Tekcicek MU, Cehreli ZC. Comparison of conventional, rotary, and ultrasonic preparation, different final irrigation regimens, and 2 sealers in primary molar root canal therapy. *Pediatr Dent* 2006; 28(6): 518-23.
24. Rodd HD, Waterhouse PJ, Fuks AB, Fayle SA, Moffat MA. Pulp therapy for primary molars. *Int J Paediatr Dent* 2006; 16(Suppl. 1): 15-23.
25. Moskovitz M, Sammara E, Holan G. Success rate of root canal treatment in primary molars. *J Dent* 2005; 33(1): 41-7.
26. Guideline on pulp therapy for primary and young permanent teeth. *Pediatr Dent* 2005; 27(7 Reference Manual): 130-4.
27. Van Waes HJM, Stöckli PW. Atlas de Odontología Pediátrica. Elsevier; 2002. p. 219-21.
28. Rimondini L, Baroni C. Morphologic criteria for root canal treatment of primary molars undergoing resorption. *Endod Dent Traumatol* 1995; 11(3): 136-41.
29. Katz A, Mass E, Kaufman AY. Electronic apex locator: a useful tool for root canal treatment in the primary dentition. *ASDC J Dent Child* 1996; 63(6): 414-7.
30. Gómez G, Broch S, Bellet LJ. Localizadores de ápice para la realización de pulpectomías. Revisión de la literatura. *Odontol Pediatr* 2007; 15.
31. Arregui M, Guinot F, Sáez S, Bellet LJ. Instrumentación mecánica en dentición temporal. *Odontol Pediatr* 2005; 13: 102-7.
32. Gomes BP, Lilley JD, Drucker DB. Variations in the susceptibilities of components of the endodontic microflora to biomechanical procedures. *Int Endod J* 1996; 29(4): 235-41.
33. Zehnder M. Root canal irrigants. *J Endod* 2006; 32(5): 389-98.
34. Spangberg L, Engstrom B, Langeland K. Biologic effects of dental materials. 3. Toxicity and antimicrobial effect of endodontic antiseptics in vitro. *Oral Surg Oral Med Oral Pathol* 1973; 36(6): 856-71.
35. Sen BH, Safavi KE, Spangberg LS. Antifungal effects of sodium hypochlorite and chlorhexidine in root canals. *J Endod* 1999; 25(4): 235-8.
36. Zehnder M, Kosicki D, Luder H, Sener B, Waltimo T. Tissue-dissolving capacity and antibacterial effect of buffered and unbuffered hypochlorite solutions. *Oral Surg Oral Med Oral Pathol Oral Radiol Endod* 2002; 94(6): 756-62.
37. Peciuliene V, Reynaud AH, Balcuniene I, Haapasalo M. Isolation of yeasts and enteric bacteria in root-filled teeth with chronic apical periodontitis. *Int Endod J* 2001; 34(6): 429-34.
38. Waltimo TM, Orstavik D, Siren EK, Haapasalo MP. In vitro yeast infection of human dentin. *J Endod* 2000; 26(4): 207-9.
39. Estrela C, Estrela CR, Barbin EL, Spano JC, Marchesan MA, Pecora JD. Mechanism of action of sodium hypochlorite. *Braz Dent J* 2002; 13(2): 113-7.
40. Sena NT, Gomes BP, Vianna ME, Berber VB, Zaia AA, Ferraz CC, et al. In vitro antimicrobial activity of sodium hypochlorite and chlorhexidine against selected single-species biofilms. *Int Endod J* 2006; 39(11): 878-85.
41. Clegg MS, Vertucci FJ, Walker C, Belanger M, Britto LR. The effect of exposure to irrigant solutions on apical dentin biofilms in vitro. *J Endod* 2006; 32(5): 434-7.
42. Carson KR, Goodell GG, McClanahan SB. Comparison of the antimicrobial activity of six irrigants on primary endodontic pathogens. *J Endod* 2005; 31(6): 471-3.
43. Spano JC, Barbin EL, Santos TC, Guimaraes LF, Pecora JD. Solvent action of sodium hypochlorite on bovine pulp and physico-chemical properties of resulting liquid. *Braz Dent J* 2001; 12(3): 154-7.
44. Vande Visse JE, Brilliant JD. Effect of irrigation on the production of extruded material at the root apex during instrumentation. *J Endod* 1975; 1(7): 243-6.
45. Shih M, Marshall FJ, Rosen S. The bactericidal efficiency of sodium hypochlorite as an endodontic irrigant. *Oral Surg Oral Med Oral Pathol* 1970; 29(4): 613-9.
46. Senia ES, Marshall FJ, Rosen S. The solvent action of sodium hypochlorite on pulp tissue of extracted teeth. *Oral Surg Oral Med Oral Pathol* 1971; 31(1): 96-103.
47. Dامتto FR, Ferraz CC, de Almeida Gomes BP, Zaia AA, Teixeira FB, de Souza-Filho FJ. In vitro assessment of the immediate and prolonged antimicrobial action of chlorhexidine gel as an endodontic irrigant against *Enterococcus faecalis*. *Oral Surg Oral Med Oral Pathol Oral Radiol Endod* 2005; 99(6): 768-72.
48. Zamany A, Safavi K, Spangberg LS. The effect of chlorhexidine as an endodontic disinfectant. *Oral Surg Oral Med Oral Pathol Oral Radiol Endod* 2003; 96(5): 578-81.
49. Delany GM, Patterson SS, Miller CH, Newton CW. The effect of chlorhexidine gluconate irrigation on the root canal flora of freshly extracted necrotic teeth. *Oral Surg Oral Med Oral Pathol* 1982; 53(5): 518-23.
50. Ferraz CC, Gomes BP, Zaia AA, Teixeira FB, Souza-Filho FJ. Comparative study of the antimicrobial efficacy of chlorhexidine gel, chlorhexidine solution and sodium hypochlorite as endodontic irrigants. *Braz Dent J* 2007; 18(4): 294-8.
51. White RR, Hays GL, Janer LR. Residual antimicrobial activity after canal irrigation with chlorhexidine. *J Endod* 1997; 23(4): 229-31.
52. Okino LA, Siqueira EL, Santos M, Bombana AC, Figueiredo JA. Dissolution of pulp tissue by aqueous solution of chlorhexidine digluconate and chlorhexidine digluconate gel. *Int Endod J* 2004; 37(1): 38-41.
53. Jeansonne MJ, White RR. A comparison of 2.0% chlorhexidine gluconate and 5.25% sodium hypochlorite as antimicrobial endodontic irrigants. *J Endod* 1994; 20(6): 276-8.
54. Oliveira DP, Barbizam JV, Trope M, Teixeira FB. In vitro antibacterial efficacy of endodontic irrigants against *Enterococcus faecalis*. *Oral Surg Oral Med Oral Pathol Oral Radiol Endod* 2007; 103(5): 702-6.
55. Saini TS, Kimmes NS, Westerman GH. Aberrant root formation: review of root genesis and three case reports. *Pediatr Dent* 2004; 26(3): 261-5.
56. Serper A, Ozbek M, Calt S. Accidental sodium hypochlorite-induced skin injury during endodontic treatment. *J Endod* 2004; 30(3): 180-1.
57. Ehrlich DG, Brian JD, Walker WA. Sodium hypochlorite accident: inadvertent injection into the maxillary sinus. *J Endod* 1993; 19(4): 180-2.
58. Kavanagh CP, Taylor J. Inadvertent injection of sodium

- hypochlorite into the maxillary sinus. *Br Dent J* 1998; 185(7): 336-7.
59. Witton R, Henthorn K, Ethunandan M, Harmer S, Brennan PA. Neurological complications following extrusion of sodium hypochlorite solution during root canal treatment. *Int Endod J* 2005; 38(11): 843-8.
  60. Gernhardt CR, Eppendorf K, Kozlowski A, Brandt M. Toxicity of concentrated sodium hypochlorite used as an endodontic irrigant. *Int Endod J* 2004; 37(4): 272-80.
  61. Tanomaru Filho M, Leonardo MR, Silva LA, Anibal FF, Facioli LH. Inflammatory response to different endodontic irrigating solutions. *Int Endod J* 2002; 35(9): 735-9.
  62. Ingram TA. Response of the human eye to accidental exposure to sodium hypochlorite. *J Endod* 1990; 16(5): 235-8.
  63. Caliskan MK, Turkun M, Alper S. Allergy to sodium hypochlorite during root canal therapy: a case report. *Int Endod J* 1994; 27(3): 163-7.
  64. Gursoy UK, Bostanci V, Kosger HH. Palatal mucosa necrosis because of accidental sodium hypochlorite injection instead of anaesthetic solution. *Int Endod J* 2006; 39(2): 157-61.
  65. Gatot A, Arbelle J, Leiberman A, Yanai-Inbar I. Effects of sodium hypochlorite on soft tissues after its inadvertent injection beyond the root apex. *J Endod* 1991; 17(11): 573-4.
  66. Kuruvilla JR, Kamath MP. Antimicrobial activity of 2.5% sodium hypochlorite and 0.2% chlorhexidine gluconate separately and combined, as endodontic irrigants. *J Endod* 1998; 24(7): 472-6.
  67. Vianna ME, Gomes BP, Berber VB, Zaia AA, Ferraz CC, de Souza-Filho FJ. In vitro evaluation of the antimicrobial activity of chlorhexidine and sodium hypochlorite. *Oral Surg Oral Med Oral Pathol Oral Radiol Endod* 2004; 97(1): 79-84.
  68. Holland R, Soares IJ, Soares IM. Influence of irrigation and intracanal dressing on the healing process of dogs' teeth with apical periodontitis. *Endod Dent Traumatol* 1992; 8(6): 223-9.
  69. Siqueira JF, Jr., Machado AG, Silveira RM, Lopes HP, de Uzeda M. Evaluation of the effectiveness of sodium hypochlorite used with three irrigation methods in the elimination of *Enterococcus faecalis* from the root canal, in vitro. *Int Endod J* 1997; 30(4): 279-82.
  70. Spratt DA, Pratten J, Wilson M, Gulabivala K. An in vitro evaluation of the antimicrobial efficacy of irrigants on biofilms of root canal isolates. *Int Endod J* 2001; 34(4): 300-7.

## Original Article

## What is the ideal irrigant for pulpectomies of primary teeth?

I. LORENTE, F. GUINOT, S. SÁEZ, F. GARCÍA, L. J. BELLET

*School of Health Sciences. International University of Catalonia. Barcelona, Spain*

### RESUMEN

A lo largo de la historia se han utilizado diversos irrigantes para realizar el tratamiento pulpar. En la preparación de los conductos de una pulpectomía o tratamiento de conductos radiculares de dientes permanentes, el barrillo dentinario se adhiere a las paredes del conducto radicular en el momento de la instrumentación. Debido a esto, es necesario irrigar constantemente para disolver el material orgánico adherido a las paredes y, así también, eliminar las bacterias que el conducto pueda contener, manteniendo lubricado el conducto radicular. La finalidad de las soluciones irrigantes es mantener el conducto lo más aséptico posible para evitar que fracase el tratamiento endodóntico. El objetivo de este artículo es realizar una revisión bibliográfica del irrigante ideal para pulpectomías de dientes deciduos.

**PALABRAS CLAVE:** Solución irrigante. Clorhexidina. Hipoclorito de sodio. Pulpectomía.

### ABSTRACT

The aim of this article is review the dental literature of the ideal irrigant for a pulpectomy of deciduous tooth. During several years diverse irrigants have been used on the treatment of the pulpar complex. During the preparation of the root canal in a pulpectomy or in an endodontic treatment in permanent teeth, it's when the smear layer is adhered to the walls of the root canal. Due to this, it is necessary to irrigate constantly to dissolve the organic material adhered, and also, to eliminate the bacteria that the canal can contain, maintaining lubricated the root canal. The purpose of the irrigants solutions in the endodontic treatment is to keep the most aseptic as possible the canal to avoid it fails.

**KEY WORDS:** Irrigant solution. Chlorhexidine. Sodium hypochlorite. Pulpectomy.



## INTRODUCTION

The World Health Organization (WHO) has defined dental caries as a local process with a multifactorial origin that begins after teeth erupt, which causes the hard tissue of the tooth to soften, continuing until a cavity is formed. If not attended to properly, the person's general health and quality of life will be affected at all ages (1).

The prevalence of caries in the child population is very high, although preventative care does exist. According to information from the WHO data banks on oral diseases, clear differences have been observed in different regions of the world. In recent years, the prevalence of dental caries has experienced a remarkable reduction in developed countries, especially among school children, with this reduction being up to 50% in the USA and in Scandinavian countries. However, in developing countries caries indicators have increased or steadied. In developed countries preventative measures are on the increase and these can be found at three levels:

1. Topical fluoride, dietary fluoride supplements, fluoride toothpaste and/or sealing of fossae and fissures.
2. Reduction in the consumption of saccharose.
3. Elimination of dental plaque by means of oral hygiene, antiseptics and antibiotics (2).

The premature loss of deciduous teeth continues to be common, causing problems affecting the masticatory system, loss of space, phonetic disturbance, ectopic eruption or impacted premolars, extrusion of antagonist permanent teeth, deviation of the midline with possibility of cross-bite, development of an abnormal position of the tongue, parafunctional habits and psychological problems affecting the child's self-esteem (3,4).

In order to carry out pulp tissue treatment of deciduous teeth, the dentist should be absolutely familiar with the anatomy of the root system of primary teeth as well as with its variations (5).

A pulpectomy is root canal treatment carried out on primary teeth. There are clinical studies that show that the success of this treatment is 65-100% (6,7). It consists in the removal of the tooth's pulp tissue, including part of the crown and root. Pulpectomy is indicated when the root pulp has irreversible inflammation or it has lost vitality (8,9). This technique is difficult to carry out due to the inner complexity of primary root canals (9). The main objective is to reduce the bacteria in these canals and to keep the deciduous tooth intact until exfoliation (10). The complex anatomy of primary teeth roots makes this more difficult, as the length of the work has to be established and the instrumentation of the ducts prepared. Proper irrigation is fundamental so that bacteria are eliminated (11).

Various irrigants are used in root canal treatment in secondary as well as primary teeth. These play a very important role, as the smear layer adheres to the duct walls during instrumentation. The aim of the irrigant is to maintain the root canal as aseptic as possible (12,13).

Sodium hypochlorite has been used as an endodontic irrigant since 1920. It is an effective antimicrobial agent with great tissue-dissolving capacity, although it has certain disadvantages regarding handling as it may cause ulcerations to the skin and oral mucosa, etc. (14).

Sodium hypochlorite has various concentrations: 1, 2, 4.25 and 5.25%. Root canal treatment of primary teeth can result in lesions in the follicle of the successor tooth and oral mucosa, and some authors recommend irrigation with 2% chlorhexidine (15,16).

Many solutions have been studied which try and substitute sodium hypochlorite due to its toxicity. Of these solutions chlorhexidine gluconate has shown high bactericidal potential together with a considerable prolonged release period and very little toxicity of periapical tissue (17).

There are different irrigants for secondary teeth with different concentrations although some of these may have undesirable effects if extruded. In primary teeth there is the additional problem of the permanent tooth germ.

Behavior control is also a problem as dentist are sometimes more disinclined to treat primary root canals (6). Nevertheless, this treatment is advisable and good results are achieved (3).

The object of this article is to carry out a revision of the literature on the different irrigants used in pulpectomies of primary teeth.

## ANATOMY OF PRIMARY TEETH

The primary dentition exhibits a series of differences with regard to the permanent dentition. The most important is that the size of the pulp chamber is greater. In addition, the pulp horns are more superficial and the enamel and dentine are finer than in the permanent dentition. For this reason caries reach the dental pulp faster (18). Other characteristics are that the distance between the chamber floor and the furcation is smaller than in permanent teeth (4) (Fig. 1).

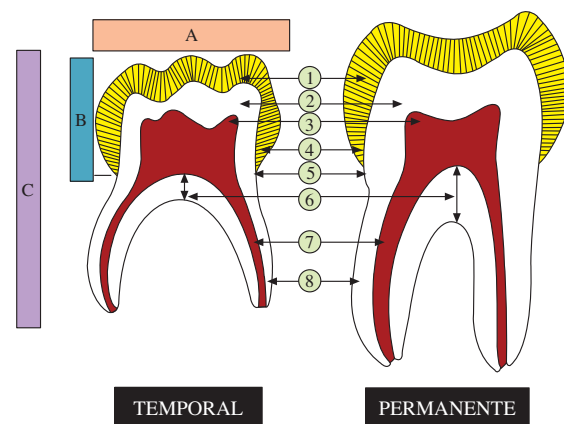


Fig. 1. Anatomical differences between primary and permanent teeth. A: crown width; B: height; and C: total length and proportion of crown and root height. 1. The enamel of the primary tooth is less thick; 2. Dentin thickness proportionally less in the primary tooth; 3. Higher horns in the primary tooth; 4. Different prismatic cervical arrangement between them; 5. Cervical constriction; the pulp chamber in the primary tooth is less high; 7. Narrower root canal in the primary tooth; 8. Finer and more curved roots in the primary tooth.

In anterior primary teeth the permanent tooth germ is situated in a lingual position that is apical to the primary anterior tooth. The resorption of incisor and canine primary teeth starts on the lingual surface of the apical third of the roots because of the position of the tooth germ (5).

Primary molar roots are long and thin, and they diverge in order to allow the formation of the permanent tooth germ (4,5).

As a general rule, the resorption of primary teeth starts in the internal surfaces of the roots that are situated by the interradicular septum.

The root ducts of the primary molars have a variable morphology and a large number of accessory ducts, and preparing these for a pulpectomy is difficult (19). Primary teeth when completely formed have a narrow apical orifice, which will increase in relation to the physiological root resorption (20).

In primary tooth roots, the apical foramen is located near the anatomical apex. There are many apical ramifications in the pulp that penetrate the root. The same occurs in young permanent teeth (5).

Once resorption has taken place, the foramen may not match the anatomical apex. For this reason, ascertaining radiologically how long the work will take may be misleading (5).

Being familiar with the anatomy of primary teeth before carrying out a pulpectomy is important, particularly the anatomy of the root, so that complications are avoided (4).

### **PULP TREATMENT IN PRIMARY TEETH. PULPECTOMIES**

Pulpectomy procedures and the obturation of root canals of primary teeth has been the subject of controversy (5).

A pulpectomy is the irreversible elimination of necrotic or infected pulp tissue due to caries or trauma (8,21). The object of a pulpectomy is to maintain the tooth space, preserve occlusal function and to achieve the proper eruption of the permanent tooth (22). The technique is often difficult to carry out given the complexity of the canals of primary teeth (9,21,23). Another of the difficulties is root resorption and the proximity of the successor tooth germ (24).

Pulpectomies are indicated for primary teeth with root pulp necrosis, chronic inflammation and clinical signs of hyperemia after a pulpotomy (21,25,26). Pulpectomies are also indicated if after anamnesis, and with the clinical and radiographical data, establishing a diagnosis of irreversible pulpitis or pulp necrosis can be made (3). The contraindications are reflected in table I.

There are a great number of factors that make canal treatment in primary dentition difficult:

—The duration of the treatment often exceeds the child's resistance (27).

—Root canals are very variable. The length depends on the root resorption stage (27,28).

—Resorption in the interradicular area may result in a large area of the canal being exposed and this makes working lengthwise very difficult. Electronic apex loca-

**TABLE I**  
**CONTRAINDICATIONS FOR A PRIMARY TOOTH PULPECTOMY**

Tooth that cannot be restored Teeth with perforations in the pulp floor Radiographic evidence of internal or external resorption Periradicular radiolucency involving the follicle of the permanent tooth Movement of the tooth Lack of bone Less than two thirds of the root remaining Follicular of dentigerous cyst Patients with systemic disease, hepatitis, leukemia or who are immunodepressed
---

tors may be used (29, 30) as these represent an advancement in establishing root length and they are useful when carrying out pulpectomies.

—There is a danger of damaging the successor tooth germ as a result of overinstrumentation, extrusion of the irrigant or contamination with infected material beyond the apex (27).

—Primary teeth roots are fine and thin and they may easily be perforated (27).

When a pulpectomy is carried out in primary teeth the following has to be observed:

—There should be complete isolation using a rubber dam and the use of aggressive irrigation solutions is contraindicated without one (3,26,27).

—If sodium hypochlorite is applied it should be done extremely carefully as there may be extrusion beyond the apex (27).

—Gutta-percha and metallic anchorage are contraindicated (27).

The pulpectomy technique is as follows (3,26):

1. Local anesthesia.
2. Isolation of the operative field with a rubber dam.
3. The cavity is opened and any carious dentin is removed. The walls should be opened up in order to facilitate access to the canal openings.

4. Biomechanical preparation of the canals. Given the structure of the canals a nerve file should not be used. A fine file is introduced (a K or Hedstrom file) into the canals and the pulp tissue or organic material is removed. The endodontic files are selected and they are adjusted so that they stop 1 or 2 mm from the root apex in each canal. The removal of organic residue is the object behind the filing. A lot of instrumentation is not recommended as the root wall width is much smaller than in permanent teeth, and there is a risk of lateral perforation.

5. Currently, the preparation of root canals using nickel-titanium rotary files has been proposed (31).

6. Canal obturation. Iodoform on its own or mixed with calcium hydroxide is the material that is most used. It should be introduced into the canals using a spiral filler or pressure syringe, taking care not to block the canal excessively.

7. Final reconstruction or steel crown.

## IRRIGANTS IN ROOT CANAL TREATMENT

The elimination of microorganisms in the root canals is attempted with irrigants during instrumentation and with intracanal medication. The aim of the irrigant is to reach the canal ramifications and inaccessible areas (32).

An efficient endodontic irrigant (or chemical agent) should meet the following requirements (33):

- It should have a wide antimicrobial spectrum and be highly efficient against aerobic and anaerobic microorganisms and in biofilms.

- Necrotic pulp tissue remains should be dissolved.

- Endotoxins should be inactivated.

- The formation of a dentin smear layer during instrumentation should be prevented or dissolved once formed.

- It should not be toxic to periapical tissues.

- It should not be caustic for periodontal tissue.

- It should have little anaphylactic reaction capacity.

Up until now, many irrigants have been proposed but none of these meet all the above mentioned characteristics (33).

### SODIUM HYPOCHLORITE (NaOCI)

Sodium hypochlorite (NaOCI) has been used as an endodontic irrigant since 1920. It is an effective antimicrobial agent with great tissue dissolving capacity (14,34).

It is the best known and most used irrigant in endodontics, although the best concentration has not been approved universally (13). Sen et al. carried out a study with NaOCI using concentrations between 0.5 and 5.25%. They found that dentin infected with a NaOCI solution of 0.25% was sufficient for eliminating *Enterococcus faecalis* in 15 minutes, and an hour was needed in order to eliminate *Candida albicans* with a concentration of 1% (35). Lower concentration of sodium hypochlorite (0.5 or 1%) mainly dissolved necrotic tissue (36).

Sodium hypochlorite is effective against microorganisms in root canal flora, including those that are difficult to eradicate such as *Enterococcus*, *Actinomyces* and *Candida* species (37, 38).

According to Estrela et al. (39) the action of sodium hypochlorite is:

- Saponification*: to act as an organic solvent that breaks down fatty acids into fatty salts (soap) and glycerol (alcohol), reducing surface tension (39).

- Neutralization*: during which the sodium hypochlorite neutralizes the amino acids, forming water and salt (39).

- Chloramination*: the reaction between chlorine and the amino group forms chloramines that interfere with cell metabolism. Chlorine has an antimicrobial effect as it inhibits essential enzymes of the bacteria by means of oxidation (39).

The bactericidal action of sodium hypochlorite and its tissue dissolving qualities may be modified due to three factors: concentration, temperature and pH of the solution.

Studies have been carried out in order to evaluate the effectiveness of the different concentrations of sodium hypochlorite with regard to its dissolving and bactericidal action. Various investigators are in agreement as to solutions with higher concentrations being more effective than those with lower concentrations (40-43).

Most studies come to the conclusion that high NaOCI (> 4%) concentrations are necessary, as are high volumes of solution for obtaining a strong disinfectant effect of root ducts, as more diluted concentrations (0.5%) are ineffective (44-46).

Sodium hypochlorite is used widely for treating root canals, although alternatives with an antibactericidal effect, substantivity and lower toxicity such as chlorhexidine gluconate have been studied (47).

### CHLORHEXIDINE

Chlorhexidine is a bisbiguanide antiseptic. It has been used in odontology for chemically controlling of plaque in the oral cavity since 1970. Aqueous solutions of 0.1-0.2% are recommended for this. However in endodontics, solutions of 2% have been proposed (48). In 1982, Delany et al. concluded that chlorhexidine is an effective antibacterial agent when used as an irrigant during endodontic therapy (49). It has a cationic molecular component that adheres to cell membrane areas with a negative charge causing cellular lysis. Chlorhexidine gluconate can also be found in the gel form, which also obtains similar results to solution (50) (Table II).

One of the main advantages of chlorhexidine is that it has substance, that is to say it has residual antimicrobial activity that may last from hours to days, as it is absorbed by dental tissue and later released (47,51). The main disadvantage of chlorhexidine is its incapacity to dissolve organic tissue, which makes it unusable as the main irrigant in standard endodontics (52,53).

In 2007 Ferraz et al. (50) carried out a comparative study in order to evaluate the antimicrobial effect of

TABLE II

COMPARISON OF THE PROPERTIES OF 5.25% SODIUM HYPOCHLORITE WITH 2% CHLORHEXIDINE

	<i>Bactericidal</i>	<i>Dissolves tissues</i>	<i>Toxicity</i>	<i>Lubricant</i>	<i>Mechanical sweeping</i>	<i>Prolonged action</i>
Sodium hypochlorite 5.25%	Yes	Yes	Yes	Yes	Yes	No
Chlorhexidine at 2%	Yes	No	No	Yes	Yes	Yes

chlorhexidine as a gel, chlorhexidine as a solution, and sodium hypochlorite as endodontic irrigants. In the study 9 microbial species were isolated that commonly infect root canals, among which there were: *Staphylococcus aureus*, *Enterococcus faecalis*, *Streptococcus sanguis*, *Actinomyces naeslundii*, *Porphyromonas gingivalis*, *Prevotella intermedia* and *Prevotella denticola*. Each species was evaluated using the following irrigants: chlorhexidine gel (0.2, 1 and 2%), chlorhexidine gluconate solution (0.2, 1 and 2%) and NaOCl (0.5, 1, 2.5, 4 and 5.25%). Saline was used in the control group. They found that the greatest growth inhibition zones were produced when bacteria were in contact with chlorhexidine gluconate gel, being significantly different from the growth inhibition zones produced by NaOCl. The results of this study indicate that chlorhexidine gluconate gel has great potential as an endodontic chemical substance.

In 2007, Oliveira et al. (54) evaluated the activity of 2% chlorhexidine and sodium hypochlorite of 1.5 and 5.25% against *Enterococcus faecalis*. The results obtained were that chlorhexidine at 2% and sodium hypochlorite at 5.25% significantly reduced it. On the other hand, sodium hypochlorite at 1.5% also reduced *Enterococcus faecalis* immediately after instrumentation of the canal, but it increased at the end of the sample. No statistically significant differences were found in the control group.

### COMPLICATIONS WITH THE IRRIGANTS USED IN ENDODONTICS

One of the complications that we find in pulpectomies of primary teeth is the permanent tooth germ. It is covered by the dental sac which encourages vascularization and which will form the new tooth structure. Thus the tooth sac, made up of connective tissue, will originate from the mesenchyma surrounding the dental organ and from the dental papilla and it will give rise to the structures providing dental support; that is to say, to the cement and periodontal ligament (19,55).

Sodium hypochlorite is an effective agent for dissolving vital tissue as well as necrotic tissue. However, it has toxic effects on vital tissue, leading to skin ulceration and tissue necrosis (56). In the literature we find various cases of sodium hypochlorite extrusion while carrying out endodontics (56-60). The effects this irrigant has had include: pain, inflammation, paresthesia and necrosis of the affected tissue (12,13,59). When hypochlorite enters into contact with vital tissue this produces hemolysis, ulceration, neutrophil migration inhibition, and damage to endothelial and fibroblastic cells (59). When NaOCl comes into contact with vital tissue, acute inflammation arises followed by tissue necrosis. This causes severe inflammation and cell destruction in all tissues except in highly keratinized epithelium. The cytotoxic effect of NaOCl at 5.25% in vital tissue has been well documented, and its clinical use requires proper attention (61).

In the literature a multitude of complications have been described as a result of irrigation with NaOCl:

- Disagreeable smell and a textile deteriorating capacity (56).

- Splashing in the eyes of the patient or clinician causing eye damage (62).

- Extrusion through the apical foramen to the periapical tissues or the maxillary sinus (57,58).

- Allergic reaction to the irrigant (56,63).

- Inadvertent injection of NaOCl instead of anesthesia (64).

- Reversible paresthesia or anesthesia (59,63,65).

In 2002 Tanomaru Filho et al. (61) carried out a study to show the inflammatory response to the irrigants used during endodontic treatment in the peritoneal cavity. The sample was carried out in monkeys that were given 0.3 ml sodium hypochlorite at 0.5%, chlorhexidine at 2% or saline, with this last group being the control group. The animals were sacrificed at 4, 24 and 48 hours and a week after the injection. The liquid from the peritoneal cavity was collected and the inflammatory cells were counted. The results obtained were that sodium hypochlorite at 0.5% provoked tissue irritation and a high inflammatory response. Chlorhexidine on the other hand at 2.0% had a very similar response to the control group. These authors suggested that chlorhexidine could be an alternative to sodium hypochlorite when irrigating root canals.

In 2003, Öncag et al. (16) compared the properties and toxic effect of sodium hypochlorite at 5.25%, chlorhexidine gluconate at 2.0%, saline at 0.9% and Cetrexidin® (0.2% chlorhexidine + 0.2% cetrimide). The antibacterial effects of the irrigants *in vitro* were examined at 5 minutes and at 48 hours after the extraction of teeth, which were infected with *Enterococcus faecalis*. The cytotoxic study was carried out in rats in subcutaneous tissue. 0.1 ml of each irrigant was injected and they were labeled. They were evaluated at 2 and 48 hours and then at 2 weeks. The conclusions obtained were the following: chlorhexidine at 2.0% and Cetrexidin® were more effective for *E. faecalis* and had lower toxicity than the sodium hypochlorite solution at 5.25%

Gernhard et al. (60), in 2004 described the effects produced in cases of sodium hypochlorite extrusion into periradicular tissues during irrigation during endodontic treatment. The 49 year-old patient had a diagnosis of irreversible pulpitis in the lower left first premolar. This tooth had a metal ceramic crown and anchorage that supported a removable prosthesis. The endodontic treatment was carried out using sodium hypochlorite at 5.25% in order to dissolve organic as well as inorganic tissue. The irrigant was extruded. After 2 minutes the patient reported diffuse pain and a burning sensation in the lower lip and in the area of the left mandible. The rubber dam was removed immediately and swelling was observed in the lower lip. An intraoral examination showed diffuse inflammation of the oral mucosa by the premolar that had been treated. After a few minutes, there was a hematoma on her left cheek. In order to eliminate the remaining NaOCl, the root canal and the adjacent soft tissue were irrigated with physiological serum. After drying the root canal, anti-inflammatory and antibiotic treatment was applied (*Ledermix, Lederle, Münster, Germany*) with a spiral filler. In order to avoid soft tissue infection antibiotic treatment was given (doxycilina 100 mg for 10 days) and pain killers (ibuprofen 400 mg if any pain). After two weeks, the

swelling and the extra and intraoral symptoms had been completely resolved. The premolar was not painful on vertical or horizontal percussion. The treatment was continued with chlorhexidine at 0.2%.

In 2004, Serper et al. (56) reported a case of accidental extrusion of sodium hypochlorite during endodontic treatment. The patient was a 54 year old woman with caries in the upper second premolar, with a diagnosis of irreversible pulpitis. Total isolation was carried out using a rubber dam and the treatment was started. During irrigation with sodium hypochlorite at 2.5% the patient reported a burning sensation. The dentist continued with the instrumentation and completed the endodontic treatment. The following day the patient had a skin lesion with the appearance of a chemical burn. She was sent to the dermatological department for examination. The discoloration did not disappear for three months.

In 2005, Witton et al. (59) carried out a report based on two clinical cases of sodium hypochlorite extrusion during endodontic treatment of root canals, centering on neurological complications. The damage caused in these two cases was related to chemical burns after extrusion of sodium hypochlorite into periapical tissues. The root anatomy of both teeth treated appeared normal in the routine radiographies, but probably the combination of chronic infection of periapical bone and the increased pressure on irrigation, led to hypochlorite entering adjacent soft tissue. Intravenous steroids were administered (dexamethasone 8 mg, three times a day for two days) in order to calm the pain and to reduce the inflammation quickly. The use of antibiotics (amoxicillin 1 g, 3 times a day) is recommended for this type of accident due to the presence of necrotic tissue and the risk of infection.

## DISCUSSION

Pulp therapy in the primary dentition has been, and will continue to be, the subject of the greatest debate in pediatric dentistry.

The ideal irrigant solution should dissolve as much tissue as possible and it should have antibacterial effects, but it should be minimally toxic (11,66). Antimicrobial action is related to the type, concentration and presentation of the irrigant as well as microbial susceptibility (67).

The antibacterial effectiveness and the dissolving capacity of sodium hypochlorite depends on its concentration, as does the toxicity that it may produce (34).

Sodium hypochlorite in high concentrations is more aggressive than in lower concentrations (0.5-1%), as the latter are biocompatible (68).

There are authors who report that the ideal irrigation for the permanent dentition is sodium hypochlorite at 5.25%, as it has the greatest bactericidal effect (53,69,70) without taking into account problems that may arise if there is any extrusion of the irrigant (16). Others consider that chlorhexidine at 2% is the best irrigant because it does not lead to lesions of adjacent tissues (51). All the studies refer to the permanent dentition.

Oliviera et al. (54), conclude that chlorhexidine gel at 2% and sodium hypochlorite at 5.25% were efficient for eliminating *E. fecalis*, even 7 days after instrumentation. The results obtained by Gomes et al. (13) showed that both hypochlorite as well as chlorhexidine have antibacterial effects, although for eliminating *E. fecalis* much depends on working time and concentration of the irrigant.

## CONCLUSIONS

After searching the literature we were not able to find a study giving the ideal irrigant for treating the root canals of primary teeth.

More studies are needed in order to find out which is the most effective irrigant and the one which will produce the least lesions to the tooth germ of the successor tooth should there be any extrusion.