

# Relación entre la pérdida prematura de molares primarios y el grado de desarrollo del sucedáneo permanente

G. V. QUINTERO DE LUCAS, M. L. ELIZONDO, S. E. MARTÍNEZ, A. V. GALIANA

*Facultad de Odontología. UNNE. Corrientes. Argentina*

## RESUMEN

El objetivo de este estudio fue determinar, mediante radiografías panorámicas, la relación entre la pérdida prematura de molares primarios y el grado de desarrollo del sucesor permanente, comparativamente con su homólogo contralateral sano. Se seleccionaron 98 radiografías panorámicas de niños sanos, entre 6 y 8 años, con extracciones prematuras o indicadas de molares primarios, cuyos homólogos contralaterales estuvieran sanos debiendo estar presentes los premolares sucesores. El grado de desarrollo fue evaluado mediante la Tabla de Nolla en total de 284 gérmenes de premolares, correspondiendo 142 a molares afectados y 142 a sus homólogos contralaterales sanos. Los resultados obtenidos, demostraron un mayor desarrollo, estadísticamente significativo, de los gérmenes sucesores en el lado en que se realizaron extracciones prematuras, comparativamente con su homólogo sano ( $p = 0,0111$ ). El desarrollo en el lado afectado, fue mayor en el maxilar superior ( $p = 0,0156$ ), en comparación al maxilar inferior ( $p = 0,1037$ ).

**PALABRAS CLAVE:** Niños. Gérmenes dentarios. Radiografías panorámicas,

## INTRODUCCIÓN

La influencia de la pérdida prematura de molares primarios, ya sea por extracción temprana o lesión de caries avanzada, ha sido estudiada por numerosos autores, coincidiendo en afirmar que afectan no sólo a la pieza dentaria permanente sino que produce alteraciones tanto en la cronología como en la secuencia eruptiva, además de modificaciones en los arcos dentarios disminuyendo su longitud, constituyendo factores locales de maloclusión al producir malposiciones en las piezas permanentes (1-3).

## ABSTRACT

The objective of this study was to determine, through panoramic radiographs, the influence of premature loss of primary molars on the developmental stage of their permanent successors, comparatively with their healthy counterpart. 98 panoramic radiographs from six to eight years healthy children were evaluated. The degree of development was evaluated in 284 dental germs, corresponding 124 to each side, using the Nolla Table. The result showed significant difference in the degree of development of the premolars in the premature extraction side ( $p = 0.0111$ ). The development in the affected side, was higher in the upper jaw ( $p = 0.0156$ ) compared to the mandible ( $p = 0.1037$ ).

**KEY WORDS:** Children. Dental germens. Panoramic radiographies.

En condiciones normales, la exfoliación del diente primario y la erupción del permanente es un proceso fisiológico predecible. La reabsorción radicular de las piezas temporarias, se inicia al completarse la formación de la corona del germen sucesor permanente, alcanzando éste, la cresta alveolar cuando ha formado aproximadamente 2/3 de su longitud radicular, perforando la encía cuando se ha formado 3/4 de la misma (4). Haavikko, en 855 ortopantomografías de niños finlandeses, demuestra una fuerte correlación entre el grado de reabsorción radicular y el estadio de formación de la pieza dentaria en el sector anterior y una débil correlación en el sector posterior (5).

Tanto el recambio dentario como la velocidad de reabsorción radicular, pueden verse alterados por factores hereditarios y ambientales, reacciones endocrinas,

malnutrición y algunos factores locales (6,7). Los procesos inflamatorios causados por caries, necrosis pulpar y terapias pulpares, aceleran el grado de reabsorción radicular de las piezas primarias afectadas, llevando a la pérdida prematura de las mismas, acelerando o retrasando la erupción del permanente (8).

Los posibles efectos de la extracción prematura del diente primario sobre la erupción de su sucesor se correlacionan con el estadio de desarrollo del diente permanente y no con la edad cronológica del sujeto.

El objetivo de este estudio fue determinar, por medio de radiografías panorámicas, la relación entre la pérdida prematura de molares primarios y el grado de desarrollo del sucesor permanente, comparativamente con su homólogo contralateral sano.

## MATERIALES Y MÉTODOS

Para la realización de este estudio transversal, no experimental y retrospectivo, se seleccionaron 98 radiografías panorámicas de niños sanos, pertenecientes 49 al sexo femenino y 49 al masculino, con edades entre 6 y 8 años (promedio de 6,8 años), que concurren a la Clínica de la Cátedra de Odontopediatria de la Facultad de Odontología de la Universidad Nacional del Nordeste, para tratamiento rehabilitador integral.

Se incluyeron, únicamente, aquellas radiografías panorámicas de pacientes que presentaban molares primarios con extracción prematura (lado afectado) y cuyo homólogo contralateral estuviera sano (lado sano), tanto en el maxilar superior como inferior, debiendo estar presentes los premolares sucesores. Se consideró pieza con extracción prematura aquella que fue realizada

antes de su periodo normal de exfoliación y que estuviera afectada por caries, absceso dento alveolar o por fracaso de tratamiento pulpar (dato obtenido de lo registrado en la historia clínica correspondiente).

La evaluación de las radiografías fue realizada, mediante observación directa, con un negatoscopio Light box Model (9 v – 500-600 mA), por un único operador calibrado. El grado de desarrollo del germen permanente, fue evaluado siguiendo los criterios establecidos por Nolla (9), correspondiéndole a cada estadio formativo del germen dentario un valor absoluto como se detalla en la tabla I.

Los datos fueron analizados mediante la prueba no paramétrica de signos de Wilcoxon, estableciéndose como criterio de significancia ( $p \geq 0,05$ ).

## RESULTADOS

Se evaluaron un total de 284 gérmenes sucesores de primeros y segundos molares primarios, correspondiendo 142 a molares afectados y 142 a sus homólogos contralaterales sanos y cuya distribución se presenta en la tabla II.

La figura 1 corresponde a la comparación de los distintos grados de desarrollo entre los pares evaluados, en el estadio 4 de desarrollo se observó igual cantidad de gérmenes en el lado afectado y en el lado sano. En el lado sano se observó una mayor cantidad de piezas sucesoras en periodos 5 y 6, en tanto que en el lado afectado aumentó el número de piezas en los periodos 7 y 8 de calcificación.

En la figura 2, correspondiente a la frecuencia relativa, en la que se observa que de 142 pares de gérmenes

TABLA I

ESTADIOS RADIOGRÁFICOS DE CALCIFICACIÓN DE LAS PIEZAS DENTARIAS DE NOLLA

0	<i>Ausencia de cripta</i>	Sin calcificación. No hay imagen radiográfica. Puede observarse un espesamiento tenue
1	<i>Presencia de cripta</i>	Presencia de sólo una línea circular radioopaca, encerrando una zona radiolúcida
2	<i>Calcificación inicial</i>	Se observa dentro de la cripta una imagen radioopaca de forma circular o media luna, en la zona superior o inferior de la cripta, según sea el maxilar superior o inferior. Comienza la mineralización de cúspides (separadas en premolares y molares)
3	<i>Un tercio de corona completa</i>	Imagen radioopaca de mayor tamaño. Continúa la mineralización de las cúspides. Fusión de las cúspides
4	<i>Dos tercios de corona completa</i>	Imagen radioopaca de mayor tamaño que el estadio 3. Se observa el comienzo de los depósitos de dentina
5	<i>Corona casi completa</i>	Imagen radioopaca que supera en tamaño a la mitad de la corona. Se insinúa la forma coronal, con ligera constricción a nivel de lo que se va esbozando como zona cervical
6	<i>Corona completa</i>	Corona totalmente calcificada, hasta la unión del cemento y el esmalte. Se observa la forma de la corona definitiva
7	<i>Un tercio de raíz completado</i>	Corona totalmente calcificada y el inicio de la prolongación radicular (1/3). La longitud de la raíz es menor que la altura de la corona
8	<i>Dos tercios de raíz completada</i>	Corona totalmente calcificada y mayor longitud de la raíz. La longitud de la raíz es igual o mayor a la altura de la corona. Paredes del conducto divergentes y amplio ápice
9	<i>Raíz casi completa, ápice abierto</i>	Corona totalmente calcificada y raíz desarrollada casi totalmente. Longitud de la raíz mayor a la altura de la corona. Paredes del canal radicular, paralelas y al ápice, aún parcialmente abierto
10	<i>Ápice cerrado</i>	Corona y raíz totalmente calcificadas con el ápice cerrado (constricción definitiva)

TABLA II

**DISTRIBUCIÓN DE LAS PIEZAS DENTARIAS  
EVALUADAS, CON SUS CORRESPONDIENTES  
SUCESESORES**

Molares primarios	Sector afectado	Sector sano
Primeros molares superiores (5,4-6,4)	32	32
Segundo molares superiores (5,5-6,5)	26	26
Primeros molares inferiores (7,4-8,4)	46	46
Segundo molares superiores (7,5-8,5)	38	38
Total	142	142
	284	

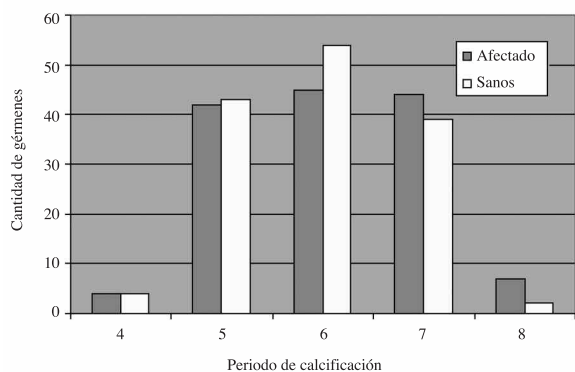


Fig. 1. Cantidad de gérmenes dentarios evaluados entre los lados afectados y sanos en los diferentes periodos de calcificación.

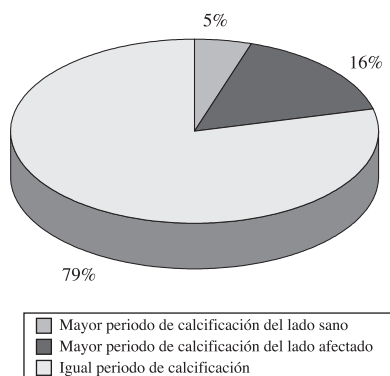


Fig. 2. Frecuencia relativa del periodo de calcificación de los gérmenes entre los lados sanos y afectados.

evaluados, el 79% de ellos se encontraban en igual grado de desarrollo (tanto del lado afectado como del lado sano), el 5% presentó mayor grado de desarrollo en el lado sano y 16% mayor grado de desarrollo en el lado afectado, siendo estas, diferencias estadísticamente significativas ( $p = 0,0111$ ).

El análisis comparativo entre el lado sano y afectado, demostró diferencias significativas en el maxilar superior ( $p = 0,0156$ ) siendo mayor el desarrollo de los gérmenes del lado afectado, en contraposición con lo hallado en el maxilar inferior, donde las diferencias no fueron significativas ( $p = 0,1037$ ).

## DISCUSIÓN

El objetivo de este estudio fue determinar, mediante radiografías panorámicas, la relación entre la pérdida prematura de los molares primarios y el grado de desarrollo del sucesor permanente al compararse con su homólogo contralateral sano, en niños entre 6 y 8 años de edad.

La determinación del grado de desarrollo del sucesor permanente constituye una metodología muy utilizada, que nos permite modular y controlar los espacios evitando las maloclusiones asociadas con la pérdida prematura de piezas dentarias primarias.

En este estudio, la radiografía panorámica fue un elemento complementario de diagnóstico, que nos permitió comparar los cambios entre los sectores homólogos contralaterales en estudio, evaluando igual cantidad de piezas dentarias en cada uno de los sectores, totalizando 284 piezas distribuidas equitativamente, como se detalla en la tabla I.

Los resultados obtenidos demostraron que el 16% de las piezas sucedáneas presentaron un mayor desarrollo, evidenciado por la presencia de los grados 7 y 8 de Nolla, en el lado afectado comparativamente con el sano (5%), siendo estas diferencias estadísticamente significativa. Haralabakis y colaboradores, encontraron que el 17% de los primeros y segundos premolares inferiores, en los cuales su correspondiente primario se encontraba afectado por proceso patológico, presentaban diferentes grados de formación comparativamente con su homólogo contralateral sano, no siendo estas diferencias significativas (10). Leroy y cols. no encontraron un aumento en la formación radicular del germen del permanente en piezas primaria afectadas por caries, necrosis pulpar o pulpotomías (11).

El análisis comparativo entre el maxilar superior e inferior, nos permitió determinar diferencias significativas, con tendencia a un mayor desarrollo de los gérmenes sucesores del lado afectado en el maxilar superior, coincidiendo con lo observado por Kochhar y Richardson (12), en un estudio longitudinal sobre modelos de 276 niños caucásicos, con edades entre 5 y 15 años, hallando un aceleramiento en la erupción del primer premolar permanente superior, lo que estaría asociado con la composición del hueso alveolar (13).

Camm y Schuler observaron que cuando el diente primario es extraído antes de que se forme la mitad de la raíz del permanente sucesor, su emergencia se halla retrasada (14), Fanning (15) y Posen (16) coinciden en afirmar que, si bien el grado de formación radicular es importante, la erupción de los premolares se retrasa en los niños que han perdido los molares temporales a los 4-5 años o antes. Si la extracción de estos se hace después de los 5 años, disminuye el retraso en la erupción de los premolares acelerándose cuando se realizan después de los 8 años.

Es probable que en la población (6 a 8 años) evaluada, en el presente estudio a pesar de observarse un mayor desarrollo dentario en el lado afectado, este vaya acompañado por un retraso en la erupción de los premolares, por lo que es importante una activa supervisión de

los espacios durante estas etapas transicionales, por la influencia que pudieran ejercer en el futuro desarrollo de la dentición permanente.

En la práctica odontopediátrica la pérdida prematura de piezas dentarias primarias, por extracción o por exfoliación temprana, constituye motivo de preocupación por los numerosos eventos clínicos que se pueden producir en la dentición permanente. Es así que el área ósea abscedada produce un espacio de menor resistencia que favorece la erupción ectópica y rotaciones en las piezas permanentes, alterándose la secuencia eruptiva y produciendo disminuciones significativas en la longitud del arco, que llevan a cambios posteriores unilaterales con discrepancias en la línea media o bien impactación o erupción ectópica de los caninos (2,17).

## CONCLUSIÓN

1. En niños entre 6 y 8 años, se observó un mayor desarrollo, significativo de los gérmenes sucesores en el lado en que se realizaron extracciones prematuras, comparativamente con su homólogo sano.

2. El desarrollo en el lado afectado, fue mayor en el maxilar superior, en comparación al maxilar inferior.

### CORRESPONDENCIA:

Gabriela Victoria Quintero de Lucas  
Facultad de Odontología. UNNE.  
Av. Libertad 5450  
Campus "Deodoro Roca"  
(3400) Corrientes Cap. Argentina.  
e-mail: gvluucas54@yahoo.com.ar

## BIBLIOGRAFÍA

1. Northway WM, Wainright RL, Demirjian A. Effects of premature loss of deciduous molars. *Angle Orthod* 1984; 295-329.
2. Lin YT: Immediate and six month space changes alter premature loss of a primary maxillary first molar. *JADA* 2007; 138: 362-68.
3. Brin I, Ben-Bassat Y, Einy S, Koyoumdjisky-Kaye E. Premature extractions of primary molars and the crown/root ratio of their permanent successors. *ASDC J Dent Child* 1991; 58: 409-12.
4. Escobar Muñoz F. El desarrollo de la dentición en Odontología Pediátrica. Caracas, Venezuela: Edit. Amolca; 2004. p. 379.
5. Haavikko K. Correlation between root resorption of deciduous teeth and the formation of the corresponding permanent teeth. *Proc Finn Dent Soc.* 1973; 69: 191-201.
6. Adler P. Effect of some environmental factors on sequence of permanent tooth eruption. *J Dent Res* 1963; 42(2): 605-16.
7. Nystrom M, Peck L. The period between exfoliation of primary teeth and the emergence of permanent successors. *Eur J Orthod* 1989; 11: 45-51.
8. Obersztyn A. Experimental investigation of factors causing resorption of deciduous teeth. *J Dent Res* 1960; 42(2): 660-74.
9. Nolla C. The development of permanent teeth. *J Dent Child* 1960; 27: 254-66
10. Haralabakis NB, Yiagtzis SCh, Toutountzakis NM. Premature or delayed exfoliation of deciduous teeth and root resorption and formation. *Angl Orthodont* 1994; 64(1): 151-7.
11. Leroy R, Bogaerts K, Lesaffre E, Declerck D. Impact of caries experience in the deciduous molars in the emergence of the successors. *Eur J Oral Sci* 2003; 111: 106-10.
12. Kochhar R, Richardson A. The chronology and sequence of eruption of human permanent teeth in Northern Ireland. *Int J Pediatr Dent* 1998; 8(4): 243-52.
13. Kerr WJ. The effect of the premature loss of deciduous canines and molars on the eruption of their successors. *Eur J Orthod* 1980; 2: 123-28.
14. Camm JH, Schuler JL. Premature eruption of premolars. *J Dent Child* 1990; (2): 128-33.
15. Fanning EA. Effect of extraction of deciduous molars on the formation of their successors. *Angle Orthod* 1962; 32: 44-53.
16. Posen, AL. The effect of premature loss of deciduous molars and the eruption of their successor. *Angle Orthod* 1965; 35: 249-52.
17. Padma Kumari B, Retnakumari N. Loss of space and changes in the dental arch after premature loss of the lower primary molar: a longitudinal study. *J Indian Soc Pedod Prev Dent* 2006; 24(2): 90-6.

# Relationship between the premature loss of primary molars and the degree of development of the permanent succedaneum

G. V. QUINTERO DE LUCAS, M. L. ELIZONDO, S. E. MARTÍNEZ, A. V. GALIANA

*Dentistry School. UNNE. Corrientes. Argentina*

## RESUMEN

El objetivo de este estudio fue determinar, mediante radiografías panorámicas, la relación entre la pérdida prematura de molares primarios y el grado de desarrollo del sucesor permanente, comparativamente con su homólogo contralateral sano. Se seleccionaron 98 radiografías panorámicas de niños sanos, entre 6 y 8 años, con extracciones prematuras o indicadas de molares primarios, cuyos homólogos contralaterales estuvieran sanos debiendo estar presentes los premolares sucesores. El grado de desarrollo fue evaluado mediante la Tabla de Nolla en total de 284 gérmenes de premolares, correspondiendo 142 a molares afectados y 142 a sus homólogos contralaterales sanos. Los resultados obtenidos, demostraron un mayor desarrollo, estadísticamente significativo, de los gérmenes sucesores en el lado en que se realizaron extracciones prematuras, comparativamente con su homólogo sano ( $p = 0,0111$ ). El desarrollo en el lado afectado, fue mayor en el maxilar superior ( $p = 0,0156$ ), en comparación al maxilar inferior ( $p = 0,1037$ ).

**PALABRAS CLAVE:** Niños. Gérmenes dentarios. Radiografías panorámicas,

## INTRODUCTION

The influence of the premature loss of primary molars, through premature extraction or due to advanced caries, has been studied by numerous authors, who are in agreement as to, not only permanent teeth being affected, but also to there being disturbance to the chronological as well as eruptive sequence, in addition to modifications in the dental arch as its length is reduced, establishing local malocclusion factors as the malposition of permanent teeth is produced (1-3).

Under normal conditions, the exfoliation of primary teeth and the eruption of permanent teeth is a predictable physiological process. Root resorption of temporary teeth starts when the formation of the gem crown of the permanent successor is completed, with the former reaching the alveolar crest when 2/3 of its root length has been formed, perforating the gingiva when it is  $\frac{3}{4}$  formed (4). Haavikko showed through 855 orthopantomographies of Finnish children, a strong cor-

## ABSTRACT

The objective of this study was to determine, through panoramic radiographs, the influence of premature loss of primary molars on the developmental stage of their permanent successors, comparatively with their healthy counterpart. 98 panoramic radiographs from six to eight years healthy children were evaluated. The degree of development was evaluated in 284 dental germs, corresponding 124 to each side, using the Nolla Table. The result showed significant difference in the degree of development of the premolars in the premature extraction side ( $p = 0.0111$ ). The development in the affected side, was higher in the upper jaw ( $p = 0.0156$ ) compared to the mandible ( $p = 0.1037$ ).

**KEY WORDS:** Children. Dental germens. Panoramic radiographies.

relation between the degree of root resorption and the formation stage of teeth in the anterior sector and a weak correlation with those in the posterior sector (5).

Dental replacement as well as the speed of root resorption, can be disturbed by hereditary and environmental factors, endocrine reactions, malnutrition and some local factors (6,7). The inflammatory processes caused by caries, pulp necrosis and pulp therapy, accelerate the degree of root resorption of those primary teeth affected, leading to their premature loss, and accelerating or delaying permanent eruption (8).

The possible effects of premature extraction of the primary tooth on the eruption of its successor, is correlated with the development of permanent teeth and not with the chronological age of the person.

The object of this study was to determine by means of panoramic radiographies, the relation between premature loss of primary molars and the degree of development of the permanent successor, compared with its healthy contralateral equal.

## MATERIALS AND METHODS

In order to carry out this non-experimental and retrospective transverse study, 98 panoramic radiographies of healthy children were selected, 49 of which belonged to the female sex and 49 to the male sex. They were between the ages of 6 to 8 (mean age 6.8 years), and they had attended the University Clinic of Pediatric Dentistry of the Dental School of the Universidad Nacional del Nordeste for comprehensive rehabilitation treatment.

Only the panoramic radiographies were included of the patients who had primary molars with premature extraction (affected side) and with a healthy contralateral tooth (healthy side), in the upper as well as lower jaw, and with the premolar successor present. A tooth that had been extracted prematurely was considered to be a tooth extracted before the normal exfoliation period, which had been affected by caries, dentoalveolar abscesses or by failed pulp treatment (the data was obtained from entries in the corresponding medical history).

The evaluation of the radiographies was carried out by means of direct observation with a Light box Model (9 v – 500-600 mA) negatoscope, by a single calibrated operator. The degree of development of every permanent germ, was evaluated following the criteria established by Nolla (9) and in each formative stage the dental germ was given an absolute value as shown in table I.

The data were analyzed by means of a non-parametric Wilcoxon test signs, and ( $p \geq 0.05$ ) was established as the significance criteria.

## RESULTS

An evaluation was made of a total of 284 successor germs of first and second primary molars that corre-

sponded to 142 affected molars and 142 to their healthy contralateral counterparts and their distribution is shown in table II.

Figure 1 shows the comparison of different degrees of development between the pairs evaluated. In stage 4 development, the same quantity of dental germs were observed in the affected side as in the healthy side. In the healthy side a greater number of successor teeth were observed in periods 5 and 6, to the extent that in the affected side, the number of teeth in calcification stage 7 and 8 increased.

In figure 2, the relative frequency is given which shows how of the 142 pairs of tooth germs evaluated, 79% of these were found with the same degree of development (in the affected side as well as in the healthy side), 5% had a greater degree of development in the healthy side and 16% had a greater degree of development in the affected side, with the former showing statistically significant differences ( $p = 0.0111$ ).

The comparative analysis between the healthy and affected side showed significant differences in the upper jaw ( $p = 0.0156$ ) with the greatest development of tooth germs in the affected side, as opposed to what was found in the lower jaw, where the differences were not significant ( $p = 0.1037$ ).

## DISCUSSION

The objective of this study was to determine, by means of panoramic radiographies, the relationship between the premature loss of primary molars and the degree of development of the permanent successor on comparing it with the healthy contralateral side, in children between the ages of 6 and 8. Determining the

TABLE I

NOLLA'S RADIOGRAPHIC TOOTH CALCIFICATION STAGES

0	Absence of bone crypt	No calcification. No radiographic image. Slight thickening can be observed
1	Presence of crypt	Presence of only a circular radiopaque line, enclosing a radiolucent area
2	Initial calcification	Within the crypt, a radiopaque image with a circular or half moon shape can be observed in the upper or lower part of the crypt, depending on if it is the upper or lower jaw. Mineralization of the cusps is starting (separated into premolars and molars)
3	One third of crown completed	Radiopaque image of a greater size. Mineralization of the cusps continues. Fusion of cusps
4	Two thirds of crown completed	Radiopaque image that is larger than stage 3. The start of dentine deposits can be observed
5	Crown almost completed	Radiopaque image that is more than half the size of the crown. The shape of the crown is suggested, with a slight constriction by the area that appears to have a cervical outline
6	Completed crown	Crown calcification completed, to the cement enamel junction. The definitive shape of the crown can be observed
7	One third of root completed	Totally calcified crown and root starting to extend (1/3). The length of the root is less than the height of the crown
8	Two thirds of root completed	Calcification of crown completed and root of greater length. The length of the root is equal or greater to the height of the crown. Divergent root canal walls and open apex
9	Root almost completed, open apex	Completely calcified crown and root almost completed. Length of root is greater than height of the crown. Root canal walls are parallel and apex is still partially open
10	Closed apex	Crown and root totally calcified, closed apex (permanent constriction)

**TABLE II**  
**DISTRIBUTION OF EVALUATED TEETH WITH THEIR SUCCESSORS**

Primary molars	Affected section	Healthy section
Upper first molars (5.4-6.4)	32	32
Upper second molars (5.5-6.5)	26	26
Lower first molars (7.4-8.4)	46	46
Upper second molars (7.5-8.5)	38	38
Total	142	142
	284	

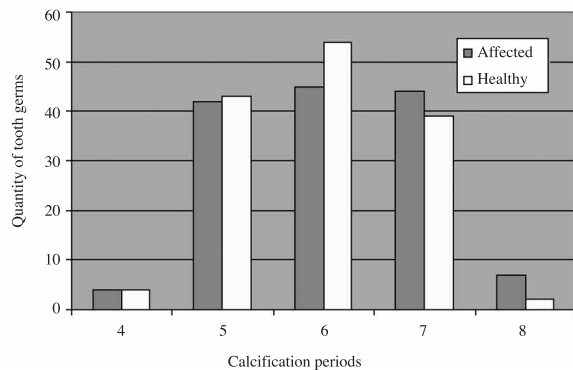


Fig. 1. Quantity of dental tooth germs evaluated between the affected and healthy sides in the different calcification periods.

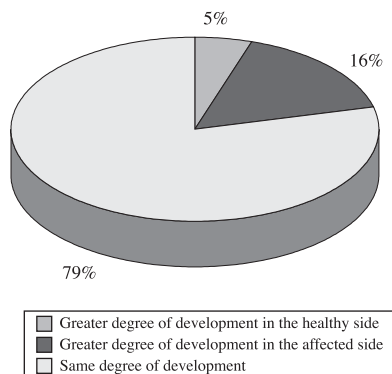


Fig. 2. Relative frequency of the tooth germ calcification period of the healthy and affected sides.

degree of development of the permanent successor constitutes a much used method that allows us to modulate and control the spaces avoiding malocclusions associated with the premature loss of primary teeth.

In this study, panoramic radiography was used as a complementary diagnostic element, and it allowed the changes between the contralateral homologous sectors being studied to be compared. The same numbers of teeth were evaluated in each of the sectors, which came to a total of 284 teeth distributed equally as shown in table I.

The results obtained showed that 16% of the replacement teeth had greater development, as they showed a degree of 7 to 8 on the Nolla table, on the affected side compared with the healthy side (5%) with these differences being statistically significant. Haralabakis et al. found that in 17% of the first and second lower premolars with a corresponding primary tooth affected by a pathological process, had different degrees of formation compared with the contralateral homologous side, with these differences not being significant (10). Leroy et al. did not find an increase in root formation of the permanent tooth germ in primary teeth affected by caries, pulp necrosis or pulpotomies (11).

The comparative analysis between the upper and lower jaw permitted establishing significant differences, there being a tendency of greater development of the successor germ teeth on the affected side in the upper jaw, coinciding with what was observed by Kochhar and Richardson (12), in a longitudinal study on 276 Caucasian child models who were aged between 5 and 15, which found an increase in the eruption of the upper permanent first premolar, which would be associated with the composition of alveolar bone (13).

Camm and Schuler observed that when a primary tooth is extracted before half of the permanent successor's root is formed, eruption is delayed (14). Fanning (15) and Posen (16) agree, claiming that while the degree of root formation is important, the eruption of premolars is delayed in children who have lost temporary molars at the age of 4-5 or before. If the extraction of these teeth occurs after the age of 5, the eruption delay in these premolars is reduced and it accelerates if this occurs after the age of eight.

It is probable that, in the population evaluated (aged 6 to 8), in spite of greater dental development being observed in this study in the affected side, this was accompanied by a delay in the eruption of premolars. Active supervision of these spaces is therefore important during these transitional stages, due to the influence that this may have on the future development of permanent dentition.

In pediatric dentistry practice, the loss of premature primary teeth due to extraction or premature exfoliation, is a source of concern due to numerous clinical events that may arise in permanent dentition. Thus, abscessed bone area may produce a space with less resistance that favors ectopic eruption and the rotation of permanent teeth, disturbing the eruptive sequence and producing significant reduction along the arch, leading to unilateral changes at a later date with discrepancies in the midline or even impacted or ectopic eruption of canines (2,17).

## CONCLUSION

1. In children between the ages of six and eight, there was greater development of successor tooth germs in the side with the premature extractions compared with the healthy side.

2. Development of the affected side was greater in the upper jaw compared with the lower jaw.