

# Tratamiento del diente temporal con afectación pulpar en niños que van a ser sometidos a tratamiento oncológico

MARÍA DEL PILAR VALVERDE-RUBIO<sup>1</sup>, MARÍA ISABEL SORIANO-BLANCO<sup>1</sup>, AMPARO PÉREZ-SILVA<sup>2</sup>, CLARA SERNA-MUÑOZ<sup>2</sup>, ANTONIO JOSÉ ORTIZ-RUIZ<sup>3</sup>

<sup>1</sup>Alumno, <sup>2</sup>Profesora Asociada y <sup>3</sup>Profesor Titular. Director del Máster Propio en Odontología Infantil Integrada. Facultad de Medicina y Odontología. Universidad de Murcia. Murcia

## RESUMEN

El objetivo de nuestro trabajo fue realizar una actualización de los conocimientos sobre la actitud terapéutica ante un diente temporal con afectación pulpar en niños que se van a someter a tratamiento oncológico ya que antes de someterse a estas terapias el niño necesitaría una revisión odontológica. La mejor opción ante pulpitis reversible será la pulpotomía; en pulpa no vital o pulpitis irreversible la pulpectomía, valorando la extracción cuando exista riesgo de infección sistémica por fracaso del tratamiento pulpar.

**PALABRAS CLAVE:** Terapia pulpar. Cáncer infantil. Tratamiento oncológico. Trasplante de médula ósea. Cuidados orales. Complicaciones orales.

## ABSTRACT

The aim of this study is to provide an update on the therapeutic decisions regarding temporary teeth with a pulp condition in children who are due to receive cancer treatment since before they receive this treatment, they should have an oral check-up. The best option for reversible pulpitis is a pulpotomy. In non-vital pulp or irreversible pulpitis a pulpectomy and evaluating extraction when there is a risk of systemic infection due to failure of pulp treatment are the best options.

**KEYWORDS:** Pulp therapy. Childhood cancer. Oncological treatment. Bone marrow transplantation. Dental care. Oral complications.

## INTRODUCCIÓN

El cáncer es la principal causa de muerte relacionada con enfermedad en la población infantil de 0 a 14 años (1). Su incidencia mundial es de 140.6 millones de personas/año de 0-14 años. La leucemia, los tumores del SNC y los linfomas son los más frecuentes (2,3). Concretamente, en España, el diagnóstico de cáncer es de 900-905 niños/año, aproximadamente, con las leucemias en primer lugar (28,5 %), seguidas por los tumores del SNC (21,7 %), los linfomas (13,3 %) y los tumores del sistema nervioso simpático (8,1 %). El 42 % son tumores hematológicos y el 58 % son tumores sólidos (4).

El tratamiento contra el cáncer combina la cirugía y la radioterapia para controlar la enfermedad local y la quimioterapia para erradicar la enfermedad sistémica. En los casos de neoplasias hematológicas se incluye el trasplante de células madre (1,5,6).

El diagnóstico precoz y los avances médicos han mejorado las tasas de supervivencia hasta en el 90 % en algunos tumores, sin embargo, esto nos lleva a una mayor incidencia de efectos secundarios adversos, especialmente en los niños, que tienen un mayor riesgo de sufrir complicaciones, con una incidencia cercana al 100 % (4,5,7,8).

La cavidad oral es altamente susceptible a los efectos de la quimioterapia y de la radioterapia y es, al mismo tiempo, la fuente de sepsis más frecuente en pacientes inmuno-

Recibido: 04/09/2020 • Aceptado: 11/11/2020

Valverde-Rubio MP, Soriano-Blanco MI, Pérez-Silva A, Serna-Muñoz C, Ortiz-Ruiz AJ. Tratamiento del diente temporal con afectación pulpar en niños que van a ser sometidos a tratamiento oncológico. *Odontol Pediatr* 2021;29(1):23-35

deprimidos con cáncer, que puede comprometer o retrasar el tratamiento médico y conducir a morbilidad y mortalidad (1,5,9,10).

El paciente pediátrico, antes, durante y después de una quimioterapia, radioterapia y/o trasplante de médula ósea debe tener una consideración especial en el tratamiento odontológico debido al impacto sistémico de estos tratamientos (10). Por lo tanto, el odontopediatra es clave en el diagnóstico, prevención, estabilización y tratamiento de problemas bucales y dentales que puedan comprometer la calidad de vida del niño antes, durante y después de la terapia contra el cáncer (1,9,10). Una estrategia odontológica previa al tratamiento antineoplásico puede disminuir considerablemente la incidencia de dichas complicaciones orales, por lo que debería realizarse en todos los pacientes que son diagnosticados de patología oncológica (4).

Las complicaciones orales más frecuentes que pueden ser consecuencia de la propia enfermedad o de sus tratamientos son infecciones oportunistas, mucositis, trismus, dolor, hemorragia, alteración o pérdida del gusto y xerostomía entre otros. Su incidencia y severidad están asociadas a factores preexistentes como la caries dental y la enfermedad periodontal (5,6,8-11).

Cuando la caries no se trata puede producir infección dental y, como consecuencia, los niños que están inmunocomprometidos por enfermedad y/o terapia están en mayor riesgo de desarrollar complicaciones sistémicas (12). La caries es multifactorial, pero en pacientes sometidos a terapia oncológica aumenta su riesgo debido a: a) una alteración en la cantidad y calidad salival, que condiciona cambios en la microflora oral con un aumento del recuento de *Lactobacillus* y *Streptococcus mutans*; b) una técnica de higiene oral deficiente por la existencia de maloclusión, trismus, dificultades físicas, inflamación y/o dolor de la mucosa oral; c) la toma de fármacos que producen alteración salival, la mayoría de los cuales tienen un excipiente azucarado; y d) una dieta blanda y rica en hidratos de carbono (6,11-14).

No existe consenso sobre la realización de tratamientos pulpares en dientes temporales de niños que van a ser sometidos a quimioterapia, radioterapia o trasplantes de médula ósea, por lo que la mayoría de oncólogos y odontopediatras deciden la extracción de dientes temporales con afectación pulpar para no comprometer la vida del niño durante los periodos de inmunodepresión.

El objetivo de nuestro estudio fue revisar toda la información científica publicada sobre el manejo del diente temporal con afectación pulpar en niños que van a ser sometidos a tratamiento oncológico.

## MATERIAL Y MÉTODOS

Se ha realizado una búsqueda sistemática de la literatura en las bases de datos Cochrane, MEDLINE de EBSCO, Google Scholar, BBO, Lilacs, PubMed, Scopus, WoS y SciELO usando los siguientes MeSH términos en inglés, o sus correspondientes en español y portugués: *pulpectomy*,

*pulpotomy*, *dental pulp capping*, *radiotherapy*, *drug therapy*, *bone marrow transplantation*, *tooth deciduous*, *hematologic neoplasms*, *neoplasms*. Las combinaciones usadas para la búsqueda fueron:

- (“pulpectomy” OR “pulpotomy” OR “dental pulp capping”) AND (“radiotherapy” OR “drug therapy” OR “bone marrow transplantation” OR “hematologic neoplasms” OR “neoplasms”) AND (“tooth, deciduous”)
- (“pulpectomía” OR “pulpotomía” OR “recubrimiento pulpar directo”) AND (“radioterapia” OR “quimioterapia” OR “trasplante de médula ósea” OR “cáncer hematológico” OR “cáncer”) AND (“dientes temporales”).

Fueron excluidos aquellos trabajos que no hacían referencia a tratamientos pulpares, dentición temporal y pacientes infantiles oncológicos.

## RESULTADOS

La figura 1 muestra el diagrama de flujo del proceso de selección. Tras la búsqueda sistemática se obtuvieron los siguientes trabajos: Cochrane, 19; MEDLINE de EBSCO, 46; Google Scholar, 9; BBO, 2; Lilacs, 1; PubMed, 46; Scopus, 62; WoS, 55 y SciELO, 2. Tras la revisión de todos los trabajos obtenidos en la búsqueda, se han utilizado 10 artículos (1,5,6,8,9,11,15-18) y las guías de la AAPD de los años 2002 (19) y 2017 (10) (Tablas I y II).

De todos los revisados solo hemos encontrado dos trabajos donde se realizaron tratamientos pulpares a niños que habían sido sometidos a tratamiento oncológico previamente (17,18) (Tabla I). Kielbassa y cols. (17) realizaron 11 pulpectomías a una misma paciente de ocho años, de las que tres eran dientes vitales y dos presentaban un absceso periapical agudo. El control a once meses mostró éxito clínica y radiográficamente en todos los dientes. Halperson y cols. (18) compararon el éxito de pulpotomías en niños sometidos a terapia oncológica frente a niños sanos. Consideraron que el tratamiento tenía éxito cuando no había complicaciones como dolor, fístula, hinchazón, sensibilidad a la percusión, movilidad no fisiológica y ausencia de signos radiográficos en furca o periápice ni reabsorción patológica. El control de las complicaciones sistémicas se realizó mediante los historiales médicos. No hubo diferencias significativas en el éxito de las pulpotomías entre ambos grupos y además, concluyeron que dicho tratamiento no aumentó el riesgo de bacteriemia o complicación sistémica de origen oral.

## DISCUSIÓN

Tras realizar una revisión de la literatura sobre los tratamientos pulpares de dientes temporales en niños sometidos a tratamientos oncológicos hemos observado que la mayoría de las recomendaciones existentes son adaptaciones y/o modificaciones de las guías que se utilizan para los adultos (4,8).

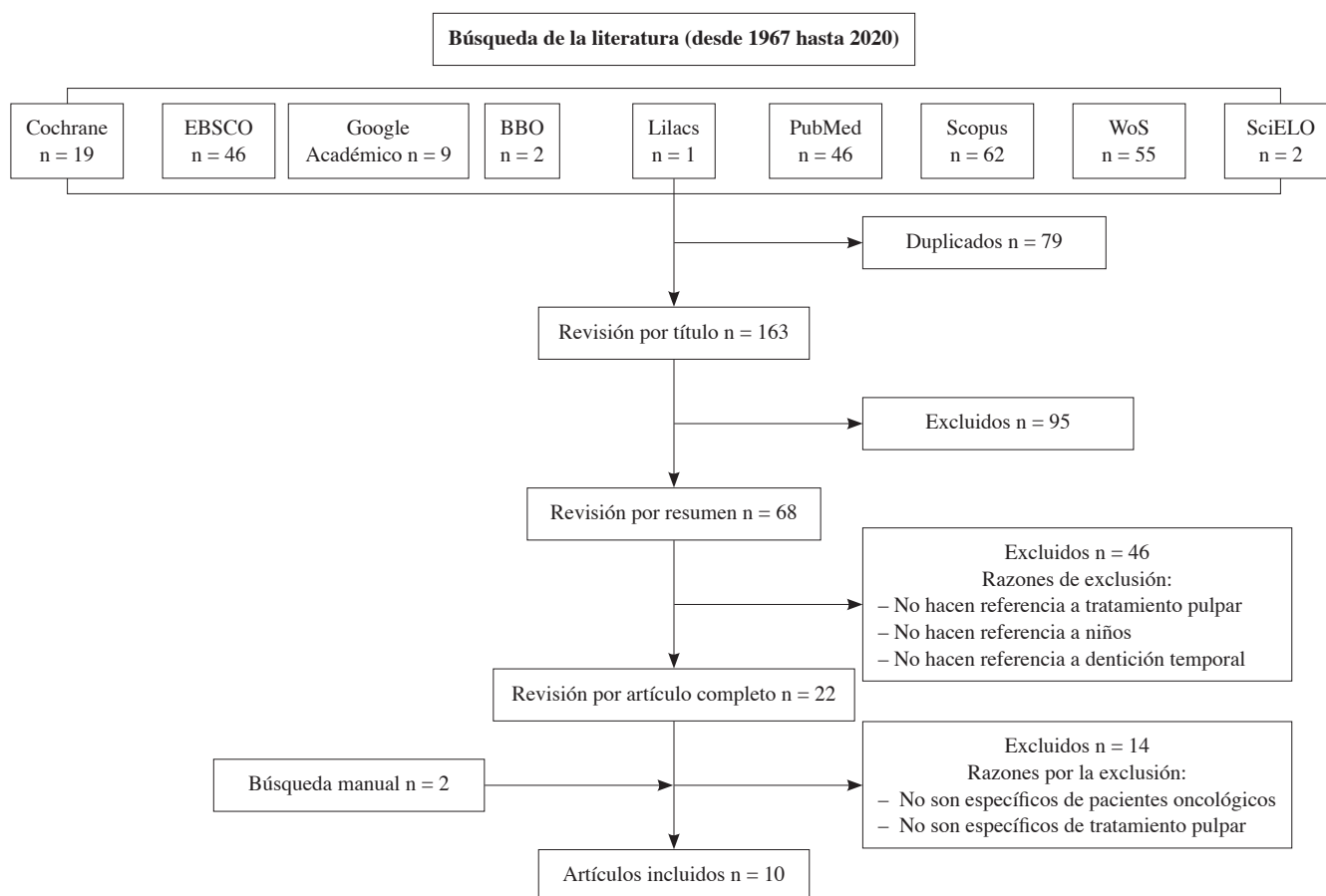


Figura 1. Diagrama de flujo del proceso de selección.

**TABLA I.**  
**DATOS MÁS RELEVANTES DE LOS ARTÍCULOS DONDE SE DESCRIBEN LOS CASOS CLÍNICOS**

| <i>Autor, año</i>            | <i>Caso</i>  | <i>Tratamiento/evolución</i>  | <i>Materiales</i>   | <i>Restauración</i>  | <i>Desventajas de la exodoncia</i>  |
|------------------------------|--|---|---|--|---|
| Kielbasa y cols., 1995 (17)  | 1 niña (8 años, rhabdomyosarcoma):<br>– 11 dientes para tratamiento:<br>• 3 con pulpa vital<br>• 2 con absceso periapical agudo<br>• 6 con pulpa necrótica | 11 pulpectomías<br>Evolución: 11 meses<br>No signos/síntomas  | – H <sub>2</sub> O <sub>2</sub> 3 %<br>– NaOCl 1 %<br>– Ca(OH) <sub>2</sub><br>– No ATB sistémico | – Coronas acero inoxidable                                     | – Osteonecrosis<br>– Desnutrición<br>– Pérdida espacio  |
| Halperson y cols., 2014 (18) | 41 niños sanos vs. 26 niños inmunodeprimidos   | 41 <i>pulpotomías por grupo</i><br>– Control clínico y radiológico de complicaciones: 6-88 meses<br>– 5 episodios de bacteriemia de origen no dental en 3 pacientes inmunodeprimidos<br>– Éxito:<br>• 92,2 % (sanos)<br>• 82,9 % (inmunodeprimidos) | – Formocresol<br>– Sulfato férrico  | – IRM<br>– Amalgama<br>– Resinas<br>– Coronas acero inoxidable | – Masticación<br>– Habla<br>– Autoestima<br>– Pérdida de espacio (no mantenedores)<br>– Prótesis parcial removible<br>– Osteonecrosis |

ATB: Antibiótico; Ca(OH)<sub>2</sub>: hidróxido de calcio; H<sub>2</sub>O<sub>2</sub>: peróxido de hidrógeno; NaOCl: hipoclorito de sodio.

TABLA II.  
DATOS MÁS RELEVANTES DE LOS ARTÍCULOS UTILIZADOS PARA LA REVISIÓN

| Autor, año                          | Leucocitos                                   | Plaquetas  | Profilaxis antibiótica   | Exploración  | Exodoncia justificación  | Tratamiento pulpar/ condiciones                                  | Tto. pulpar previo |
|-------------------------------------|--|--|--|--|--|--|--------------------|
| Da Fonseca, 1998 (15)               | Tratamiento electivo > 1.000/mm <sup>3</sup> | - Tratamiento electivo > 50.000/mm <sup>3</sup><br>- Medidas adicionales 40.000-75.000/mm <sup>3</sup>   | - Catéter venoso central<br>- RAN < 1.000/mm <sup>3</sup>                    | Extraoral<br>Intraoral<br>Radiográfica   | Sí / Disminuir complicaciones sistémicas   |  | Control            |
| Cho y cols., 2000 (16)              | Exodoncias > 2.000/mm <sup>3</sup>           | Exodoncias<br>- Sin medidas adicionales > 80.000/mm <sup>3</sup><br>- Medidas adicionales < 80.000/mm <sup>3</sup>                                       | - Exodoncias<br>RAN < 2.000/mm <sup>3</sup>                                  | Radiográfica:<br>- OPG<br>- Aletas de mordida  | Sí / Riesgo de infección sistémica   |  |                    |
| Majorana y cols., 2000 (9)          |  |  | - Catéter venoso central (AHA)   | Extraoral Intraoral<br>Radiográfica:<br>- OPG<br>- Aletas de mordida<br>- Periapicales | Sí / Resolución de la infección previa al tratamiento médico.<br>Antibiótico-hemocultivo |  | Control            |
| Da Fonseca, 2004 (1)                | Tratamiento electivo > 1.000/mm <sup>3</sup> | - Tratamiento electivo < 50.000/mm <sup>3</sup><br>- Medidas adicionales 40.000-75.000/mm <sup>3</sup>   | - Catéter venoso central<br>- RAN 1000-2.000/mm <sup>3</sup>                 | Extraoral<br>Intraoral<br>Radiográfica   | Sí / Disminuir complicaciones sistémicas   |  | Control            |
| De Albuquerque y cols., 2007 (11)   | Tratamiento electivo > 1.000/mm <sup>3</sup> | Tratamiento electivo > 40.000/mm <sup>3</sup>  | - Catéter venoso central (AHA)<br>- RAN < 1.000/mm <sup>3</sup>              | Extraoral<br>Intraoral   | Sí   |  |                    |
| Hong y Da Fonseca, 2008 (8)         |  | - Tratamiento electivo > 75.000/mm <sup>3</sup><br>- Medidas adicionales 40.000-75.000/mm <sup>3</sup><br>- Tratamiento urgente < 40.000/mm <sup>3</sup> | - Catéter venoso central (AHA)<br>- RAN 1.000-2.000/mm <sup>3</sup><br>(AHA) | Extraoral Intraoral<br>Radiográfica  | Sí / Fracaso del tratamiento pulpar: infección sistémica                                 |  | Control            |
| Válera y cols., 2015 (6)            | Tratamiento electivo > 1.000/mm <sup>3</sup> | - Tratamiento urgente < 40.000/mm <sup>3</sup><br>- Exodoncias: medidas adicionales 40.000-75.000/mm <sup>3</sup>  | - RAN 1000-2000 /mm <sup>3</sup>   | Extraoral Intraoral<br>Radiográfica:<br>- OPG<br>- Aletas de mordida<br>- Periapicales | Sí / Disminuir complicaciones sistémicas   |  |                    |
| Acosta de Camargo y cols., 2015 (5) |  |  |  |  |  | Sí / Sin infección crónica ni aguda previa al tratamiento médico |                    |

AHA: Asociación Americana de Cardiología; OPG: ortopantomografía; RAN: recuento absoluto de neutrófilos; Tto. Pulpar previo: pulpotomía o pulpectomía realizada antes del tratamiento oncológico.

Continúa en página siguiente

TABLA II.  
DATOS MÁS RELEVANTES DE LOS ARTICULOS UTILIZADOS PARA LA REVISIÓN

| Autor, año      | Leucocitos                                   | Plaquetas   | Profilaxis antibiótica   | Exploración  | Exodoncial justificación                            | Tratamiento pulpar/ condiciones | Tto. pulpar previsto |
|-----------------|--|---|--|--|---|---------------------------------|----------------------|
| AAPD, 2002 (19) | Tratamiento electivo > 1.000/mm <sup>3</sup> | Tratamiento electivo > 40.000/mm <sup>3</sup>   | <ul style="list-style-type: none"> <li>- Catéter venoso central</li> <li>- RAN &lt; 500/mm<sup>3</sup></li> <li>- Inmunosupresión farmacológica</li> </ul> | Extraoral Intraoral<br>Radiográfica:<br>- OPG<br>- Aletas de mordida | Sí / Sin afectación de los tejidos perirradiculares |                                 |                      |
| AAPD, 2017 (10) | Tratamiento electivo > 1.000/mm <sup>3</sup> | <ul style="list-style-type: none"> <li>- Tratamiento electivo &gt; 75.000/mm<sup>3</sup></li> <li>- Medicinas adicionales 40.000-75.000/mm<sup>3</sup></li> <li>- Tratamiento urgente &lt; 40.000/mm<sup>3</sup></li> </ul> | <ul style="list-style-type: none"> <li>- Catéter venoso central (AHA)</li> <li>- RAN 1000-2000/mm<sup>3</sup> (AHA)</li> </ul>                             | Extraoral Intraoral<br>Radiográfica                                  | Sí / Infección: amenaza vital                       |                                 | Control              |

AHA: Asociación Americana de Cardiología; OPG: ortopantomografía; RAN: recuento absoluto de neutrófilos; Tto. Pulpar previsto: pulpotomía o pulpectomía realizada antes del tratamiento oncológico.

Lo primero que debe realizar el odontólogo ante un niño con patología oncológica es familiarizarse con el historial clínico del paciente (enfermedad, tipo de terapia oncológica, estado hematológico, medicamentos, alergias, manifestaciones/complicaciones orales y sistémicas, etc.) y solicitar una interconsulta con el oncólogo-hematólogo para individualizar y adaptar las pautas a seguir en cada paciente (1,8,10,15,16). El recuento absoluto de neutrófilos, primera línea de defensa del organismo, y de las plaquetas, responsables de la coagulación, van a ser determinantes. De hecho, para poder realizar un tratamiento dental electivo, los neutrófilos deben estar por encima de 1.000/mm<sup>3</sup> y las plaquetas de 40.000/mm<sup>3</sup>. Por debajo de estos valores solo se podrán realizar tratamientos de urgencia, y siempre bajo el control del oncólogo-hematólogo que determinará las medidas de apoyo. Una de ellas será la profilaxis antibiótica, indicada también en casos de que el niño lleve un catéter venoso central o esté inmunodeprimido (1,6,8,10,11,15,19).

El odontólogo realizará un examen extraoral completo de cabeza y cuello e intraoral de tejidos blandos y duros que incluya radiografías como ortopantomografía, radiografías periapicales y aletas de mordida, para identificar, estabilizar o eliminar las fuentes existentes y potenciales de infección e irritantes de la cavidad oral. Es importante tener en cuenta que durante la inmunosupresión la hinchazón y el exudado purulento pueden no estar presentes, enmascarando algunos de los signos clásicos de las infecciones odontogénicas y por ello las radiografías son vitales para poder determinar patologías periapicales (1,7,10,15).

En cada sesión se debe de realizar el máximo tratamiento dental posible pero cuando el tiempo es muy limitado, las prioridades deben ser las infecciones, las extracciones, el cuidado periodontal, eliminar las fuentes irritantes y, en segundo lugar, las caries, el tratamiento de conductos de dientes permanentes y el reemplazo de obturaciones defectuosas, marcando, en este caso, la prioridad el riesgo de infección y dolor. El tratamiento dental no agudo se podrá retrasar hasta que el estado hematológico del paciente sea estable (1,8,10). Se puede valorar la anestesia general para los casos de patología múltiple ahorrando así en los tiempos pretratamiento médico. Otras técnicas alternativas son la sedación con el diazepam o la analgesia del óxido nitroso-oxígeno (6).

Hay que realizar un buen diagnóstico diferencial del dolor pulpar con un dolor de papila dental debido a la impactación de alimentos, cuya sintomatología desaparece con la restauración del diente (20); también con la sensibilidad dental, que está relacionada con la disminución de la secreción salival y el pH; y con el dolor neuropático de los nervios trigémino y facial que, a menudo, son efecto secundario de los agentes quimioterápicos usados y que se pueden confundir con el de una pulpitis irreversible, sobre todo en molares inferiores. El dolor neuropático desaparece en unos días con analgésicos y con la reducción o el cese de la quimioterapia (1,8,10,15).

También es necesario realizar un correcto diagnóstico de vitalidad pulpar en dentición temporal ya que el tratamiento de elección va a depender de ello. Son indicios de una pulpa con inflamación irreversible o necrosis pulpar: dolor espontáneo no provocado, fístula, inflamación de tejidos blandos,

movilidad no fisiológica, visualización de imágenes radiográficas a nivel de furca o apical y una pulpa color granate con hemorragia abundante. La existencia de una pulpitis reversible se corresponde con los dientes que no presentan dolor o cuando éste es provocado de corta duración, y se alivia al retirar el estímulo, sin sensibilidad a la percusión y a la palpación y sin otros síntomas y signos de pulpitis irreversible, y con un aspecto de la pulpa rojo y con hemorragia controlable (21,22).

En dientes temporales vitales se puede realizar una protección pulpar directa en situaciones muy concretas, como traumatismos con pequeña exposición y de corta evolución, protección pulpar indirecta o pulpotomía con algún material bioactivo, preferentemente MTA o Biodentine™, en función de la situación dental y de la experiencia clínica del profesional. En dientes con pulpitis irreversible o pulpa no vital está indicada la realización de pulpectomía con óxido de zinc y eugenol o pasta de hidróxido de calcio con iodoformo. La reconstrucción de estos dientes se podrá realizar preferiblemente con coronas y en los casos indicados con restauración directa, en función de las preferencias del paciente y de la experiencia del profesional (21,23).

Los tratamientos pulpares tienen como misión fundamental conservar los dientes primarios con funcionalidad en la arcada permitiendo la masticación, la fonación, la deglución y la autoestima, además de preservar el espacio requerido para la erupción de los dientes permanentes y evitar la pérdida de la longitud del arco con la mesialización de los molares adyacentes y la impactación de los premolares sucesores. Cuando exista riesgo de infecciones y complicaciones sistémicas se recurrirá a la extracción, sobre todo en niños con problemas oncológicos (18,24). Por ello, es muy importante realizar un buen diagnóstico de la situación pulpar ya que la decisión de tratamiento podría variar entre extraer o conservar el diente. Abuabara y cols. (20), para ayudar a tomar una decisión entre ambas opciones de tratamiento, han propuesto algunos criterios: el diente se mantendría atendiendo a factores dentales cuando exista agenesia del diente permanente o cuando se precise preservar el espacio para la erupción del diente permanente, o a factores sistémicos, cuando esté contraindicada la extracción dental (riesgo de hemorragia, como en el caso de enfermedades hematológicas o anomalías cardíacas no controladas). El diente se extraería atendiendo a factores dentales, como dientes no restaurables o con más de dos tercios de reabsorción radicular e infección aguda, o a factores sistémicos, cuando exista riesgo de infección sistémica (en endocarditis o niño inmunodeprimido).

La decisión entre extraer o mantener un diente temporal, realizándole previamente un tratamiento pulpar en un niño inmunodeprimido y en el que existe un alto riesgo de septicemia, es la que más controversia ha ocasionado entre los diferentes autores. Kielbasa y cols. (17) y Halperson y cols. (18) son los únicos que han publicado, hasta donde nosotros conocemos, tratamientos pulpares en niños que habían recibido un tratamiento inmunosupresor. Las tasas de éxito para las pulpotomías (90,2 % en pacientes sanos y del 82,9 % en inmunodeprimidos) (18) son similares a las de estudios realizados solo con pacientes sanos (83-97 %, en función del material) (20). Para las pulpectomías la tasa de éxito regis-

trada fue del 100 %, tanto en dientes con pulpa vital como necrótica (17), similar también en pacientes sanos (80-100 %) (24). No describen ningún efecto secundario a los tratamientos pulpares, recomendándolos porque consideran que dejar a un niño parcial o totalmente desdentado implica un perjuicio en la masticación, deglución, fonación y autoestima (Tabla I).

Algunos autores (1,6,8,10,11,15,16), debido a los pocos estudios existentes sobre la seguridad de los tratamientos pulpares en dentición temporal en pacientes oncológicos, defienden la extracción dental ante el riesgo de que el fracaso del tratamiento pulpar desemboque en una infección que ponga en peligro la vida del paciente. Otros dan opción al tratamiento pulpar si no existe afectación de los tejidos perirradiculares (19) y si se da la resolución de la infección dental, crónica o aguda, antes de iniciar el tratamiento de su enfermedad (5,9).

La extracción tampoco está exenta de complicaciones ya que la pérdida del diente temporal, guía de erupción y mantenedor fisiológico del espacio que va a ocupar en la arcada el diente permanente, implicaría la colocación de un mantenedor de espacio. La hiposalivación, frecuente en estos niños, la contraindica con la consiguiente pérdida de espacio y la necesidad de colocar una prótesis removible para reponer los dientes ausentes y de un posterior tratamiento de ortodoncia si hay pérdida de espacio. Muchos autores consideran que todo este tipo de aparatología no se debe de colocar en estos niños o debe de ser retirada en el caso de que ya la porten, aunque otros defienden que si no altera la higiene ni supone un riesgo de mucositis para el paciente podría llevarlos (1,5,6,8-10,15,19).

Otro riesgo de la extracción dental sería la osteonecrosis debido a radioterapia (asociada a dosis superiores a 6.000 cGy) ya que la radioterapia compromete la vascularización y se reducen los mecanismos de reparación y cicatrización (5,17,18) y al tratamiento con bifosfonatos intravenosos (25,26).

## CONCLUSIONES

Todo niño que vaya a ser sometido a tratamiento oncológico debería de ser revisado por un odontólogo para prevenir complicaciones postratamiento. El odontólogo debe hacer un correcto diagnóstico pulpar en caso de caries profundas para decidir el tratamiento más adecuado.

En caso de pulpitis reversible la pulpotomía sería la mejor opción. Ante una pulpa no vital o una pulpitis irreversible la pulpectomía sería la elección. Sin embargo, hay que valorar el riesgo de infección sistémica, secundario al fracaso del tratamiento pulpar, para decidirmos por la extracción en base a la existencia de una infección activa, la afectación de los tejidos periapicales y/o el grado de inmunodepresión del niño.

### CORRESPONDENCIA:

María del Pilar Valverde-Rubio  
Facultad de Medicina y Odontología  
Universidad de Murcia. Campus de Espinardo  
C/ Campus Universitario, s/n  
30100 Murcia  
e-mail: pilarvlrb@hotmail.com

## BIBLIOGRAFÍA

1. da Fonseca MA. Dental care of the pediatric cancer patient. *Pediatr Dent* 2004;26(1):53-7.
2. Steliarova-Foucher E, Colombet M, Ries LAG, Moreno F, Dolya A, Bray F, et al. International incidence of childhood cancer, 2001-10: a population-based registry study. *Lancet Oncol* 2017;18(6):719-31.
3. González García H, Garrote Molpeceres R, Urbaneja Rodríguez E, Gutiérrez Meléndez P, Herráiz Cristóbal R, Pino Vázquez MA. Differences in incidence and survival to childhood cancer between rural and urban areas in Castilla y León, Spain (2003-2014): A Strobe-compliant study. *Medicine (Baltimore)* 2018;97(41):e12797.
4. Argelagós AP, Cárdenas ABC, Blanco JR. Protocolos de atención odontológica a pacientes pediátricos oncológicos. 2014;22:9.
5. Acosta de Camargo MG, Bolívar M, Giunta C, Mora K. Manejo odontológico de pacientes pediátricos oncológicos. *Revisión Bibliográfica [Internet]* [cited 2020 Aug 11] Available from: <https://www.ortodoncia.ws/publicaciones/2015/art-10/>
6. Valera M-C, Noirrit-Esclassan E, Pasquet M, Vaysse F. Oral complications and dental care in children with acute lymphoblastic leukaemia. *J Oral Pathol Med* 2015;44(7):483-9.
7. Cabrerizo Merino M del C, Oñate Sánchez RE. Aspectos odontoes-tomatológicos en oncología infantil. *Medicina Oral, Patología Oral y Cirugía Bucal* 2005;10(1):41-7.
8. Hong CH, daFonseca M. Considerations in the pediatric population with cancer. *Dent Clin North Am* 2008;52(1):155-81.
9. Majorana A, Schubert MM, Porta F, Ugazio AG, Sapelli PL. Oral complications of pediatric hematopoietic cell transplantation: diagnosis and management. *Support Care Cancer* 2000;8(5):353-65.
10. Dental Management of Pediatric Patients Receiving Chemotherapy, Hematopoietic Cell Transplantation, and/or Radiation Therapy. *Pediatr Dent* 2017;39(6):380-8.
11. de Albuquerque RA, Sobral APV. Protocolo de atendimento odontológico a pacientes oncológicos pediátricos - revisão da literatura. *Revista de Odontologia da UNESP*:6.
12. Foster H, Fitzgerald J. Dental disease in children with chronic illness. *Arch Dis Child* 2005;90(7):703-8.
13. Vaughan MD, Rowland CC, Tong X, Srivastava DK, Hale GA, Rochester R, et al. Dental abnormalities in children preparing for pediatric bone marrow transplantation. *Bone Marrow Transplant* 2005;36(10):863-6.
14. Hernández Fernández A, Oñate Sánchez RE, Fernández Miñano E, Iniesta López-Matencio P, Ortiz Ruiz AJ. Application of International Caries Detection and Assessment System (ICDAS) and Caries Management by Risk Assessment (CAMBRA) systems in child cancer patients: a clinical case report. *Eur Arch Paediatr Dent* 2017;18(3):219-24.
15. da Fonseca MA. Pediatric bone marrow transplantation: oral complications and recommendations for care. *Pediatr Dent* 1998;20(7):386-94.
16. Cho SY, Cheng AC, Cheng MC. Oral care for children with leukaemia. *Hong Kong Med J* 2000;6(2):203-8.
17. Kielbassa AM, Attin T, Schaller HG, Hellwig E. Endodontic therapy in a postirradiated child: review of the literature and report of a case. *Quintessence Int* 1995;26(6):405-11.
18. Halperson E, Moss D, Tickotsky N, Weintraub M, Moskovitz M. Dental pulp therapy for primary teeth in children undergoing cancer therapy. *Pediatr Blood Cancer* 2014;61(12):2297-301.
19. American Academy of Pediatric Dentistry. Clinical guideline on the dental management of pediatric patients receiving chemotherapy, bone marrow transplantation and/or radiation. *Reference Manual*. 2001-2002; pp. 82-4.
20. Abuabara A, Crozeta BM, Baratto-Filho F. Review of pulp therapy in primary teeth. *RSBO* 2012;9(4):474-7.
21. Dhar V, Marghalani AA, Crystal YO, Kumar A, Ritwik P, Tulunoglu O, et al. Use of Vital Pulp Therapies in Primary Teeth with Deep Caries Lesions. *Pediatr Dent* 2017;39(5):146-59.
22. Aminabadi NA, Parto M, Emamverdizadeh P, Jamali Z, Shirazi S. Pulp bleeding color is an indicator of clinical and histo-hematologic status of primary teeth. *Clin Oral Investig* 2017;21(5):1831-41.
23. Smail-Faugeron V, Glennly A-M, Courson F, Durieux P, Muller-Bolla M, Fron Chabouis H. Pulp treatment for extensive decay in primary teeth. *Cochrane Database Syst Rev* 2018 31;5:CD003220.
24. Ahmed HMA. Pulpectomy procedures in primary molar teeth. *European J Gen Dent* 2014;3(1):3.
25. Bhatt RN, Hibbert SA, Munns CF. The use of bisphosphonates in children: review of the literature and guidelines for dental management. *Aust Dent J* 2014;59(1):9-19.
26. Baroncelli GI, Bertelloni S. The use of bisphosphonates in pediatrics. *Horm Res Paediatr* 2014;82(5):290-302.

# Treatment for a primary tooth with a pulp condition in children who are to undergo cancer treatment

MARÍA DEL PILAR VALVERDE-RUBIO<sup>1</sup>, MARÍA ISABEL SORIANO-BLANCO<sup>1</sup>, AMPARO PÉREZ-SILVA<sup>2</sup>, CLARA SERNA-MUÑOZ<sup>2</sup>, ANTONIO JOSÉ ORTIZ-RUIZ<sup>3</sup>

<sup>1</sup>Student, <sup>2</sup>Associate Professor, and <sup>3</sup>Professor. Director of University's own Master's Degree in Comprehensive Child Dentistry. Faculty of Medicine and Dentistry. University of Murcia. Murcia, Spain

## ABSTRACT

The aim of this study is to provide an update on the therapeutic decisions regarding temporary teeth with a pulp condition in children who are due to receive cancer treatment since before they receive this treatment, they should have an oral check-up. The best option for reversible pulpitis is a pulpotomy. In non-vital pulp or irreversible pulpitis a pulpectomy and evaluating extraction when there is a risk of systemic infection due to failure of pulp treatment are the best options.

**KEYWORDS:** Pulp therapy. Childhood cancer. Oncological treatment. Bone marrow transplantation. Dental care. Oral complications.

## INTRODUCTION

Cancer is the main cause of disease-related death in the child population aged 0 to 14 (1). The worldwide incidence is 140,6 million people/year aged 0-14, with leukemia, SNC tumors and lymphomas being the most common (2,3). In Spain the diagnosis of cancer is approximately 900-905 children/year, with leukemia in first place (28.5 %), followed by SNC tumors (21.7 %), lymphomas (13.3 %) and sympathetic nervous system tumors (8.1 %). 42 % are hematologic tumors and 58 % are solid tumors (4).

Cancer treatment combines surgery and radiotherapy to control local disease, and chemotherapy to eradicate systemic disease. In the case of hematologic neoplasms, this includes stem cell transplantation (1,5,6).

Early diagnosis and medical advances have improved survival rates to up to 90 % for some tumors. However, this has led to a greater incidence of adverse secondary effects,

## RESUMEN

El objetivo de nuestro trabajo es realizar una actualización de los conocimientos sobre la actitud terapéutica ante un diente temporal con afectación pulpar en niños que se van a someter a tratamiento oncológico ya que antes de someterse a estos tratamientos el niño necesitaría una revisión odontológica. La mejor opción ante pulpitis reversible será la pulpotomía; en pulpa no vital o pulpitis irreversible la pulpectomía, valorando la extracción cuando exista riesgo de infección sistémica por fracaso del tratamiento pulpar.

**PALABRAS CLAVE:** Terapia pulpar. Cáncer infantil. Tratamiento oncológico. Trasplante de médula ósea. Cuidados orales. Complicaciones orales.

especially in children who have a greater risk of suffering complications, and an incidence of nearly 100 % (4,5,7,8).

The oral cavity is highly susceptible to the effects of chemotherapy and radiotherapy, and it is at the same time, the most frequent source of sepsis in immunosuppressed patients with cancer. This can compromise or delay medical treatment, leading to morbidity and mortality (1,5,9,10).

Pediatric patients before, during and after chemotherapy, radiotherapy and/or bone marrow transplants should be given special consideration with regards to their cancer therapy due to the systemic impact of these treatments (10). Pediatric dentists are therefore key for the diagnosis, prevention, stabilization, and treatment of oral and dental problems that can compromise the quality of life before, during and after cancer treatment (1,9,10). A dental strategy before antineoplastic treatment can considerably reduce the incidence of these oral complications and should be adopted in all patients who are diagnosed with cancer (4).



The most common oral complications that can be a result of the disease itself or its treatment are opportunist infections, mucositis, trismus, pain, hemorrhages, disturbance or loss of taste, xerostomia, etc. The incidence and severity are associated to preexisting factors such as dental caries and periodontal disease (5,6,8-11).

Untreated caries may lead to tooth infection and as a result, the children who are immunosuppressed because of the disease and/or treatment are at a greater risk of developing systemic complications (12). Caries is multifactorial but in patients undergoing cancer treatment there is increased risk due to: a) a disturbance in the quantity and quality of saliva, which conditions the changes in the oral microflora and an increase in *Lactobacillus* y *Streptococcus mutans*; b) deficient oral hygiene technique due to malocclusion, trismus, physical difficulties, inflammation and/or pain of the oral mucosa; c) taking drugs that lead to salivary disturbance, most have a sugary addition; and d) a soft diet that is rich in carbohydrates (6,11-14).

There is no consensus regarding performing pulp treatment on the primary teeth of children who are to undergo chemotherapy, radiotherapy or bone marrow transplants. Most cancer specialists and pediatric dentists decide to extract primary teeth with pulp infection so as not to compromise the life of the child during the period of immunosuppression.

The aim of our study is to review all the scientific information published on the management of primary teeth with a pulp condition of children who were to undergo cancer treatment.

## MATERIAL AND METHODS

A systematic search of the literature was performed in the data bases of: Cochrane, MEDLINE de EBSCO, Google Scholar, BBO, Lilacs, PubMed, Scopus, WoS and SciELO using the following MeSH terms in English, or the equivalent in Spanish and Portuguese: pulpectomy, pulpotomy, dental pulp capping, radiotherapy, drug therapy, bone marrow transplantation, tooth deciduous, hematologic neoplasms, neoplasms. The combinations for the search were:

- (“pulpectomy” OR “pulpotomy” OR “dental pulp capping”) AND (“radiotherapy” OR “drug therapy” OR “bone marrow transplantation” OR “hematologic neoplasms” OR “neoplasms”) AND (“tooth, deciduous”)
- (“pulpectomía” OR “pulpotomía” OR “recubrimiento pulpar directo”) AND (“radioterapia” OR “quimioterapia” OR “trasplante de médula ósea” OR “cáncer hematológico” OR “cáncer”) AND (“dientes temporales”)

Studies that did not refer to pulp treatment, primary dentition or child cancer patients were excluded.

## RESULTS

Figure 1 shows a flow diagram with the selection process. After a systematic search, the following studies were

obtained: Cochrane, 19; Medline of EBSCO, 46; Google Scholar, 9; BBO, 2; Lilacs, 1; PubMed, 46; Scopus, 62; WoS, 55, and SciELO, 2. After reviewing all the studies obtained in the search, 10 articles were used (1,5,6,8,9,11,15-18) and the AAPD guidelines from 2002 (19) and 2017 (10) (Tables I and II).

Out of all the articles reviewed we were only able to find two articles in which pulp treatment was carried out in children who had undergone cancer treatment previously (17,18) (Table I). Kielbassa et al. (17) carried out 11 pulpectomies on a single patient aged 8, who had 3 vital teeth and two with acute periapical abscess. The monitoring at 11 months determined clinical and radiographic success in all teeth. Halperson et al. (18) compared the success rate of the pulpotomies in children who had undergone cancer treatment with healthy children. They considered that the treatment was a success when there were no complications such as pain, fistula, swelling, sensitivity to percussion, non-physiological mobility and absence of radiographic signs in furcation or periapex, or pathological resorption. The monitoring of the systemic complications was performed using medical records. There were no significant differences in the success of the pulpotomies between both groups and in addition they concluded that this therapy did not increase the risk of bacteremia or systemic complications with an oral origin.

## DISCUSSION

After carrying out a review of the literature on pulp treatment for primary teeth of children undergoing cancer treatment, we observed that most of the existing recommendations are adaptations and/or modifications of guidelines used for adults (4,8).

When dealing with a child cancer patient, the dentist should first familiarize him or herself with their medical records (disease, type of cancer therapy, hematological state, medication, allergies, oral and systemic manifestations/ complications, etc.) and request consultation with the oncologist-hematologist in order to individualize and adapt the guidelines to be followed for each patient (1,8,10,15,16). The absolute neutrophil count, first line of defense of the body, and platelets responsible for coagulation will be decisive. In fact, to perform elective dental treatment, neutrophils should be above 1,000/mm<sup>3</sup> and platelets 40,000/mm<sup>3</sup>. Below these values, only urgent treatment should be performed and always supervised by a hematologist-oncologist who will determine the support measurements. One of these will be antibiotic prophylaxis, also indicated for children with a central venous catheter or who are immunosuppressed (1,6,8,10,11,15,19).

Dentists should also perform a complete extraoral examination of the head and neck, and intraoral examination of the soft and hard tissues. Radiography such as an orthopantomography, and periapical and bitewing radiography should be included in order to identify and stabilize, or eliminate any existing or potential sources of infection and irritants of the oral cavity.

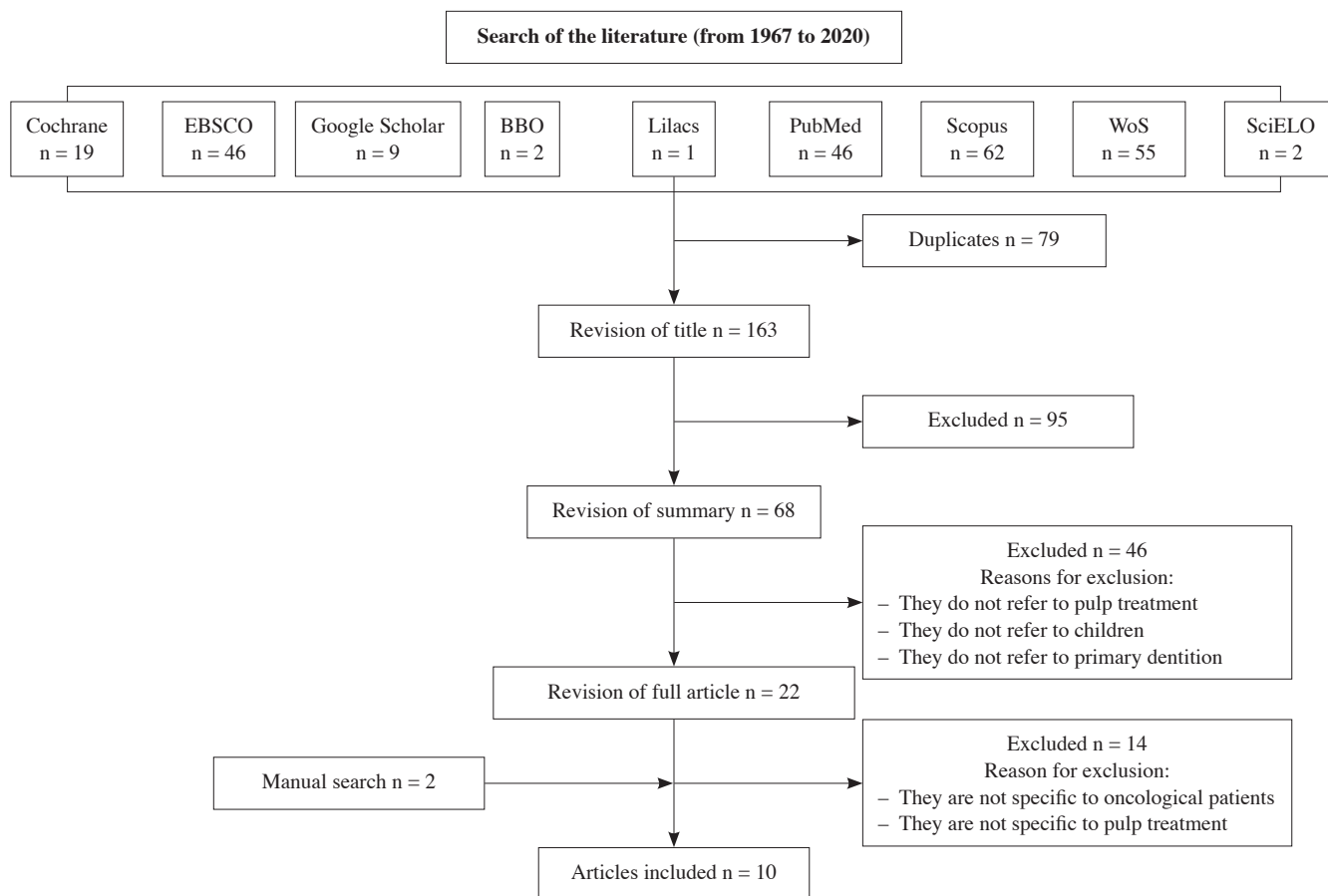


Figure 1. Flow diagram of the the selection process.

TABLE I.  
MOST RELEVANT DATA IN THE ARTICLES WITH CLINICAL CASES

| Author, year                | Case   | Treatment/follow-up period  | Materials  | Restoration  | Disadvantages of extraction   |
|-----------------------------|--|---|--|--|---|
| Kielbasa et al., 1995 (17)  | 1 girl (8 years, rhabdomyosarcoma):<br>– 11 teeth for treatment:<br>• 3 with vital pulp<br>• 2 with acute periapical abscess<br>• 6 with necrotic pulp | 11 pulpectomies<br>Follow-up period: 11 months<br>No signs/symptoms   | – H <sub>2</sub> O <sub>2</sub> 3 %<br>– NaOCl 1 %<br>– Ca(OH) <sub>2</sub><br>– No systemic ATB | – Stainless steel crowns                                   | – Osteonecrosis<br>– Undernourishment<br>– Loss of space  |
| Halperson et al., 2014 (18) | 41 healthy children vs. 26 immunosuppressed children   | 41 pulpotomies per group<br>– Clinical and radiological control of complications: 6-88 months<br>– 5 non-dental bacteremia episodes in 3 immunosuppressed patients<br>– Success:<br>• 92.2 % (healthy)<br>• 82.9 % (immunosuppressed) | – Formocresol<br>– Iron sulfate  | – IRM<br>– Amalgam<br>– Resins<br>– Stainless steel crowns | – Mastication<br>– Speech<br>– Self-esteem<br>– Loss of space (no maintainers)<br>– Removable partial prosthesis<br>– Osteonecrosis |

ATB: antibiotic; Ca(OH)<sub>2</sub>: calcium hydroxide; H<sub>2</sub>O<sub>2</sub>: hydrogen peroxide; NaOCl: sodium hypochlorite.

TABLE II.  
MOST RELEVANT DATA OF THE ARTICLES USED FOR THE REVIEW

| Author, year                        | Leucocytes                                 | Platelets   | Antibiotic prophylaxis  | Examination   | Extraction/reason                                   | Pulp treatment/ conditions  | Previous pulp TMT   |
|-------------------------------------|--|---|---|---|---|---|---|
| Da Fonseca, 1998 (15)               | Elective procedure > 1,000/mm <sup>3</sup> | Elective procedure > 50,000/mm <sup>3</sup><br>Additional measures 40,000-75,000/mm <sup>3</sup>  | Central venous catheter<br>- RAN < 1,000/mm <sup>3</sup>              | Extraoral<br>Intraoral<br>X-ray                                 | Yes / Reduce systemic complications                 |   | Control   |
| Cho et al., 2000 (16)               | Extractions > 2,000/mm <sup>3</sup>        | Extractions<br>- No additional measures > 80,000/mm <sup>3</sup><br>- Additional measures < 80,000/mm <sup>3</sup>                            | Extractions<br>ANC < 2,000/mm <sup>3</sup>                            | X-ray:<br>- OPG<br>- Bitewing                                   | Yes / Risk of systemic infection                    |   |   |
| Majorana et al., 2000 (9)           |  |   | Central venous catheter (AHA)   | Extraoral<br>X-ray:<br>- OPG<br>- Bitewing<br>- Periapical      |   | Yes / Solve infection before medical treatment.<br>Antibiotic-blood culture |   |
| Da Fonseca, 2004 (1)                | Elective procedure > 1,000/mm <sup>3</sup> | Elective procedure < 50,000/mm <sup>3</sup><br>Additional measures 40,000-75,000/mm <sup>3</sup>  | Central venous catheter<br>- ANC 1,000-2,000/mm <sup>3</sup>          | Extraoral<br>Intraoral<br>X-ray                                 | Yes / Reduce systemic complications                 |   | Control   |
| De Albuquerque et al., 2007 (11)    | Elective procedure > 1,000/mm <sup>3</sup> | Elective procedure > 40,000/mm <sup>3</sup>   | Central venous catheter<br>- ANC < 1,000/mm <sup>3</sup>              | Extraoral<br>Intraoral  | Yes   |   |   |
| Hong and Da Fonseca, 2008 (8)       |  | Elective procedure > 75,000/mm <sup>3</sup><br>Additional measures 40,000-75,000/mm <sup>3</sup><br>Urgent treatment < 40,000/mm <sup>3</sup> | Central venous catheter<br>- ANC 1,000-2,000/mm <sup>3</sup><br>(AHA) | Extraoral<br>Intraoral<br>X-ray                                 | Yes / Failure of pulp treatment: systemic infection |   | Control   |
| Válera et al., 2015 (6)             | Elective procedure > 1,000/mm <sup>3</sup> | Urgent treatment < 40,000/mm <sup>3</sup><br>Extractions: Additional measures 40,000-75,000/mm <sup>3</sup>                                   | ANC 1,000-2,000 /mm <sup>3</sup>                                      | Extraoral<br>Radiograph:<br>- OPG<br>- Bitewing<br>- Periapical | Yes / Reduce systemic complications                 |   |   |
| Acosta de Camargo y cols., 2015 (5) |  |   |   |   |   |   | Yes / No chronic acute infection before medical treatment |

AHA: American Heart Association; OPG: orthopantomography; ANC: absolute neutrophil count; Previous pulp TMT: pulpotomy or pulpectomy performed before oncological treatment.

Continues on the next page

TABLE II.  
MOST RELEVANT DATA OF THE ARTICLES USED FOR THE REVIEW

| Author, year       | Leucocytes                                       | Platelets  | Antibiotic prophylaxis  | Examination  | Extraction/reason                    | Pulp treatment/<br>conditions             | Previous pulp<br>TMT |
|--------------------|--|--|---|--|--------------------------------------|---|----------------------|
| AAPD,<br>2002 (19) | Elective<br>procedure<br>> 1,000/mm <sup>3</sup> | Elective treatment<br>> 40,000/mm <sup>3</sup>   | <ul style="list-style-type: none"> <li>- Central venous catheter</li> <li>- ANC &lt; 500/mm<sup>3</sup></li> <li>- Immunosuppressive<br/>drugs</li> </ul> | Extraoral Intraoral<br>X-ray:<br>- OPG<br>- Bitewing |                                      | Yes / Periradicular<br>tissues unaffected |                      |
| AAPD,<br>2017 (10) | Elective<br>procedure<br>> 1,000/mm <sup>3</sup> | <ul style="list-style-type: none"> <li>- Elective treatment<br/>&gt; 75,000/mm<sup>3</sup></li> <li>- Additional measures<br/>40,000-75,000/mm<sup>3</sup></li> <li>- Urgent treatment<br/>&lt; 40,000/mm<sup>3</sup></li> </ul> | <ul style="list-style-type: none"> <li>- Central venous catheter<br/>(AHA)</li> <li>- ANC 1,000-2,000/mm<sup>3</sup><br/>(AHA)</li> </ul>                 | Extraoral Intraoral<br>X-ray                         | Yes / Infection:<br>life threatening |   | Control              |

AHA: American Heart Association; OPG: orthopantomography; ANC: absolute neutrophil count; Previous pulp TMT: pulpotomy or pulpectomy performed before oncological treatment.

It is important to bear in mind that during immunosuppression, swelling and purulent exudate may not be present, and that some of the classic signs of dental infections may be masked. Bearing this in mind, x-rays are vital for determining periapical disease (1,7,10,15).

The maximum dental treatment possible should be carried out in a single session but when time is limited priorities should be infections, extractions, periodontal care, elimination of sources of irritations and in second place, caries, root canal treatment of permanent teeth and replacement of defective fillings, prioritizing the risk of pain and infection. Non-essential dental treatment can be delayed until the hematological status of the patient is stable (1,8,10). General anesthesia can be considered when there are multiple diseases, and a saving can be made in pre-treatment medical time. Other alternative treatments are sedation with diazepam or nitrous-oxygen oxide (6).

A proper differential diagnosis should be made of pulp pain with dental papilla pain due to food impacting, as the symptoms will disappear when the tooth is restored (20). With dental sensitivity, which is related to a reduction in salivary secretion and pH. A differential diagnosis should be made with neuropathic pain of the trigeminus and facial nerves that often are a secondary effect of the chemotherapy agents used, and which may be confused with irreversible pulpitis, especially in lower molars. Neuropathic pain disappears after a few days with analgesics and with a reduction or cessation of chemotherapy (1,8,10,15).

A correct diagnosis is also necessary of pulp vitality in the primary dentition as the treatment of choice will depend on this. Thus, an indication of pulp with irreversible inflammation or pulp necrosis would be: spontaneous unprovoked pain, fistula, inflammation of soft tissues, non-physiological mobility, observation of radiographic signs by furcation, or apical to it, and pulp of a maroon color with substantial bleeding. However, in reversible pulpitis there is no pain, or with a short stimulus the pain ceases on removing the stimulus, and there is no sensitivity to percussion nor to palpation. There are none of the signs or symptoms of irreversible pulpitis as the pulp is red and the bleeding controllable (21,22).

In vital primary teeth, direct pulp protection can be performed in very specific situations, such as trauma with a small exposure and short development time, indirect pulp treatment or pulpotomy with some type of bioactive material, preferably MTA or Biodentine™, depending on the dental situation and the clinical experience of the professional. In teeth with irreversible pulpitis or non-vital pulp, a pulpectomy with zinc oxide and eugenol is indicated, or with calcium hydroxide paste with iodoform. The reconstruction of these teeth can be done preferably with crowns and with direct restoration according to the preferences of the patient and the experience of the dentist (21,23).

The essential mission of pulp treatment is to conserve the function of the primary teeth in the arch allowing mastication, speech, swallowing and self-esteem. In addition, the space required for the eruption of the permanent teeth is preserved, and loss of arch length because of the mesial movement of adjacent molars and impacted successor premolars is avoided.

When there is a risk of systemic infections and complications extraction is resorted to especially in children with oncological problems (18,24). Therefore, a good diagnosis of the pulp condition is very important as the treatment decision could vary between extracting or conserving a tooth. To help with making the decision between both treatment options, Abuabara et al. (20) put forward some criteria. The tooth should be maintained according to dental factors when there is agenesis of the permanent tooth or when preserving the space is needed for the eruption of the permanent tooth, or systemic factors, when dental extraction is not indicated due to risk of hemorrhaging, as in the case of hematological diseases or uncontrolled heart anomalies. The tooth should be extracted according to dental factors, such as a non-restorable tooth or with resorption of more than two thirds and acute infection. Or systemic factors when there is a risk of systemic infection (endocarditis or an immunocompromised child).

The decision to extract or maintain a primary tooth with previous pulp treatment in an immunosuppressed child, when there is a high risk of septicemia, has led to the greatest controversy among the different authors.

To the knowledge of these authors, Kielbasa et al. (17) and Halperson et al. (18) are the only ones to publish pulp treatment in children who had received immunosuppressive therapy. The success rates for pulpotomies (90.2 % in healthy patients and 82.9 % in immunosuppressed patients) (18) are similar to the rates in the studies performed on only healthy patients (83-97 % depending on the material) (20). For pulpectomies the success rate registered was 100 % for teeth with both vital and necrotic pulp (17), similar to healthy patients (80-100 %) (24).

No side effects to pulp treatment have been described, and this therapy is recommended because leaving a child partially or totally edentulous adversely affects mastication, swallowing, speech and self-esteem (Table I).

Some authors (1,6,8,10,11,15,16), due to there being very few studies on the safety of pulp therapy in the primary dentition in oncological patients, defend tooth extraction if there

is a risk of pulp therapy leading to infection which will put at risk the life of the patient. And others include the pulp therapy option if periradicular tissues are not affected (19) and if the tooth infection, either chronic or acute, resolves before the start of the therapy for their disease.

Extraction also has its complications as the loss of a primary tooth, which guides eruption and preserves the physiological space in the arch to be filled by the permanent tooth, implies placing a space maintainer. Hyposalivation, common in children, is contraindicated leading to the resulting loss of space and having to place a removable prosthesis to replace the missing teeth and followed by orthodontic treatment if there is loss of space. Many authors consider that this type of device should not be placed in these children or it should be removed if they already have one, while others defend that if hygiene is not affected and if there is no risk of mucositis for the patient they can be worn (1,5,6,8-10,15,19).

Another risk to tooth extraction would be osteonecrosis due to radiotherapy (associated to doses above 6.000 cGy) as radiotherapy causes vascular damage, and repair and healing mechanisms are reduced (5,17,18) and treatment with intravenous bisphosphonates (25,26).

## CONCLUSIONS

The children who are to undergo oncological treatment should be seen by a dentist to prevent any complications after their therapy. A dentist should perform a proper pulp diagnosis if there are deep caries in order to decide on the most appropriate treatment.

If there is reversible pulpitis a pulpotomy would be the best option. If there is non-vital pulp or irreversible pulpitis a pulpectomy should be chosen. However, the risk of systemic infection should be evaluated, secondary to a failure of the pulp treatment, and extraction should be chosen, based on the existence of active infection, periapical lesions and how immunocompromised the child is.