

Manejo odontopediátrico de un paciente con epidermólisis bullosa distrófica: presentación de un caso

DIANA ANTONIETA FLORES FLORES¹, ELIZABETH BARBOSA RODRÍGUEZ², ENRIQUE CAVAZOS LÓPEZ³, KARLA VÉRTIZ FÉLIX⁴

¹MC en Estomatología Pediátrica. Universidad Autónoma de San Luis Potosí (UASLP). San Luis, México. Facultad de Odontología. Universidad Autónoma de Coahuila. Saltillo. Coahuila, México. ²MC en Investigación Multidisciplinaria de Salud. Facultad de Odontología. Universidad Autónoma de Coahuila. Saltillo. Coahuila, México. ³MC en Ciencias Odontológicas con acentuación en Ortodoncia. Facultad de Odontología. Universidad Autónoma de Coahuila. Saltillo. Coahuila, México. ⁴MC en Ciencias Odontológicas con acentuación en Cirugía Maxilofacial. Facultad de Odontología. Universidad Autónoma de Coahuila. Saltillo. Coahuila, México

RESUMEN

La epidermólisis bullosa (EB) constituye un grupo de alteraciones hereditarias. Se manifiesta por fragilidad en piel y mucosas, con ampollas y erosiones al estar expuestos a pequeños traumas. Esto se da por una alteración de la unión dermoepidérmica (1). Las áreas médicas relacionadas deben conocer las implicaciones odontológicas con el fin de brindar una atención integral y multidisciplinaria para mejorar la calidad de vida de estos pacientes.

El objetivo de este trabajo es presentar el caso de un paciente de 14 años con EB distrófica (EBD), que asistió a la Clínica de Odontología Infantil de la Facultad de Odontología Unidad Saltillo (COI-FOUS). Se describe su manejo odontológico y los protocolos de prevención temprana.

PALABRAS CLAVE: Epidermólisis bullosa distrófica. Tratamiento dental. Medidas preventivas.

INTRODUCCIÓN

La epidermólisis bullosa (EB) es una enfermedad hereditaria, caracterizada por ampollas y erosiones en piel, uñas y mucosas ante cualquier traumatismo leve. Está presente desde el nacimiento o pocos meses después (2). A los niños se les llama “niños con piel de mariposa”, ya que guarda cierto parecido, “bebés de algodón” o “niños con piel de cristal” (3). El Registro Nacional de EB menciona que la prevalencia es de 11,07 por millón de nacidos vivos, y la de EBD recesiva y dominante es de 1,49 y 1,35 por millón de nacidos vivos, sin predilección por sexo o grupo étnico (4). En México no hay datos epidemiológicos específicos. La asociación DEBRA

ABSTRACT

Epidermolysis bullosa (EB) comprises a group of inherited disorders characterized by fragile skin and mucous membranes, with blisters and erosion in response to minor trauma. This is due to a disturbance to the dermal-epidermal junction (1). Related areas of medicine should be aware of the dental implications in order to provide comprehensive and multidisciplinary care and to improve the quality of life of these patients.

The aim of this article is to present the case of a 14-year-old patient with dystrophic EB (DEB), who attended the Child Dentistry Clinic of the Dentistry School Campus of Saltillo. His dental management is described together with the protocols for early prevention.

KEYWORDS: Dystrophic epidermolysis bullosa. Dental treatment. Preventive measures.

(Dystrophic Epidermolysis Research Association) menciona que existen entre 30 000 y 40 000 casos (5). El diagnóstico se realiza por la fragilidad de la piel y la formación de ampollas y se corrobora con pruebas moleculares, alternativamente con biopsia de una ampolla recién inducida que se tiñe por

Recibido: 17/01/2020 • Aceptado: 10/07/2020

Flores Flores DA, Barbosa Rodríguez E, Cavazos López E, Vértiz Félix K. Manejo odontopediátrico de un paciente con epidermólisis bullosa distrófica: presentación de un caso. *Odontol Pediatr* 2020;28(2):92-102

inmunofluorescencia indirecta. La microscopia electrónica también es diagnóstica para los tipos más leves, así como el examen clínico.

Las áreas del cuerpo más afectadas son la piel, la mucosa de la cavidad oral, el esófago, la cavidad nasal, la faringe, el tracto genitourinario y las zonas perianal y conjuntivas. Las manifestaciones sistémicas de la EB son la sindactilia, anemia ferropénica, estenosis esofágica, osteoporosis y defectos en la audición y visión y complicaciones más graves, como el carcinoma epidermoide. Los hallazgos intraorales son úlceras, microstomía, anquiloglosia, obliteración del carrillo a la encía, anomalías dentales de tamaño y forma, gingivitis y estomatodinia, así como un mayor riesgo de caries dental y enfermedad periodontal por la dificultad para efectuar un cepillado adecuado debido a la alteración motriz en las extremidades superiores y a la presencia de las úlceras (6).

La EB se clasifica en 4 tipos de acuerdo a la ubicación y a la profundidad de las ampollas en la piel. Todos los tipos presentan ampollas, erosiones y el signo positivo de Nikolsy (formación de ampollas en piel no afectada después de frotar) (7).

CLASIFICACIÓN

EPIDERMÓLISIS BULLOSA SIMPLE (EBS)

Su herencia se da por un gen autosómico dominante. Las ampollas se forman por la desintegración de las células de la membrana basal y suprabasal. La separación es intraepidérmica por citólisis de queratinocitos. Las ampollas tienen contenido seroso y sanan sin dejar cicatriz. Aparecen durante el primer año de vida, en algunas ocasiones nacen con ellas. Se forman ante pequeños traumas y empeoran con el calor. En niños pequeños las ampollas se presentan en la espalda, manos y piernas; en niños mayores, afectan más a las manos y a los pies. En algunos pacientes las lesiones mejoran en la pubertad (8).

EPIDERMÓLISIS BULLOSA DE UNIÓN (JEB)

Su herencia es autosómica recesiva. Las ampollas se forman dentro de la lámina lúcida (unión epidermodérmica) y el estrato dérmico de la piel por fallo en los hemidesmosomas. Afecta a las mucosas oculares, cavidad bucal, vía urinaria, esófago, faringe y uñas. En esta existe un tipo severo, la llamada EB de Herlitz. Nace con las lesiones. La mucosa oral está afectada, hay vesículas en laringe, tráquea, bronquios y vías biliares. Desarrollan costras periorales y perinasales. Algunos niños tienen una combinación de infecciones crónicas y pérdidas de hierro y presentan anemia crónica (8).

SÍNDROME DE KINDLER (SK)

Se caracteriza por la formación de ampollas en diferentes niveles, fotosensibilidad y poiquilodermia.

EPIDERMÓLISIS BULLOSA DISTRÓFICA (EBD)

Tiene una herencia autosómica recesiva o dominante. Presenta ampollas debajo de la lámina densa de la zona basal y del estrato dérmico de la piel. La separación es subepidérmica, bajo la membrana basal, por rotura de las fibras de anclaje dadas por mutaciones del gen *COL7Aq*, que sintetiza colágeno de tipo VII. Pueden presentarse desde el nacimiento y afectar a casi todo el cuerpo. La EB recesiva es la más agresiva dentro de este tipo. Entre los hallazgos clínicos, se encuentran ampollas en la piel ante un leve trauma que cura con milia y cicatrices, distrofia ungueal, otitis externa, constipación, fisuras anales, disfagia, ampollas bucales, contracturas y pseudosindactilia (9). Presentan erosiones corneales, que provocan cicatrices y pérdida de la visión (10). También se han reportado erosiones uretrales, estenosis y disfunción de la vejiga que conduce a insuficiencia renal (11).

MANIFESTACIONES CLÍNICAS

PROBLEMAS DERMATOLÓGICOS

Son las principales situaciones clínicas. Las ampollas afectan la piel del cuello, espalda, manos, piernas y pies. *Staphylococo*, *Pseudomona* y *Streptococo* provocan infecciones secundarias, sobre todo en las heridas crónicas que no cicatrizan (12). El riesgo de carcinoma epidermoide agresivo, superior al 90 %, aparece en la tercera década de la vida (13).

ALTERACIONES BUCALES

La mayoría de los pacientes tienen lesiones en la zona bucal, motivo por el que es importante que los pediatras, dermatólogos y odontólogos conozcan las manifestaciones, el manejo y prevención.

Las ampollas intraorales son las principales lesiones, ya que pueden ser provocadas por los alimentos, la conversación, durante la higiene o en tratamientos dentales. Se ha reportado que el 92 % de los pacientes con EBD recesiva presentan estas lesiones (14). Presentan fusión de la lengua al suelo de la boca (anquiloglosia) y disminución en el tamaño de la cavidad bucal y en la apertura de la boca (microstomía). Algunos autores mencionan que en el 80 % de los pacientes la apertura bucal interincisiva es menor de 30 mm (15,16). La obliteración del vestíbulo bucal entre los labios y la encía es común. Hay atrofia del paladar como resultado de la cicatrización de las vesículas. También puede encontrarse queilitis angular y depapilación lingual, esto relacionado con inflamación crónica o desnutrición. El desarrollo y la estructura de los dientes son variables, y pueden aparecer desde defectos leves en las áreas oclusales hasta hipoplasia severa. La formación de dentina en todos los tipos de EB parece ser histológicamente normal y algunas veces ha sido reportado taurodontismo. Debido a la mala higiene, se presenta sangrado gingival, halitosis y caries dental (7,14,17).

PROBLEMAS GASTROINTESTINALES Y DE NUTRICIÓN

Las ampollas y erosiones en el esófago son muy comunes, y producen estenosis y disfagia severa, lo que ocasiona una mala nutrición y, por lo tanto, desnutrición y retraso en el crecimiento (18,19); del mismo modo, hay deficiencias de vitaminas y minerales, como del hierro (lo que causa anemia) y del zinc (lo que impide la curación de las lesiones de la piel). La deficiencia de selenio se asocia con miocardiopatía y la deficiencia de vitamina D se asocia con osteopenia y osteoporosis (20,21).

MANEJO ODONTOLÓGICO

La piel peribucal, la mucosa de los labios y los carrillos están expuestos al constante trauma, lo que provoca úlceras y cicatrices que causan dificultad para abrir la boca y hace difícil la higiene bucal. Esto ocasiona un alto riesgo de sufrir caries, enfermedad periodontal, pérdida de dientes, alteraciones en la masticación, alteraciones respiratorias, problemas para la fonación, etc. Todo esto conlleva dificultad para realizar tratamientos dentales convencionales.

La prevención debe ser prioritaria. Se recomienda iniciarla de manera temprana en el recién nacido, ofreciendo asesoría y educación a los padres en el manejo de la higiene bucal, y realizar citas de evaluación y control cada 3-6 meses. En niños mayores debe usarse un cepillo de cerdas suaves, pasta dental y enjuagues con flúor. Un buen cuidado y seguimiento dental son importantes, además de para conservar la salud bucal, para asegurar la capacidad de comer bien y permitir una ingesta calórica adecuada. Los tratamientos dentales pueden llevarse a cabo de manera convencional teniendo algunos cuidados especiales y se recomienda dividir el tratamiento dental en etapas (6,22,23).

Etapa 1. Higiene bucal en casa, instrucciones dietéticas, cepillo dental con cabeza pequeña y cerdas suaves, asistencia a consulta cada 3-6 meses para control de placa dentobacteriana y profilaxis. Uso de enjuagues que contengan clorhexidina al 0,12 %, tres veces al día. Se recomienda que sean formulaciones neutras sin sabor y sin alcohol (24).

Etapa 2. Tratamientos preventivos para evitar la aparición de caries con técnicas de cepillado y pasta remineralizante con Recaldent®. Con ayuda de un nutriólogo, recomendar dieta blanda debido a las lesiones que involucran a la mucosa oral y al esófago. En casos de apertura bucal limitada, se sugiere la aplicación de formulaciones tópicas en cremas lubricantes para disminuir el riesgo de formación de ampollas en los labios. La mucosa bucal debe manipularse lo menos posible para evitar la aparición de ampollas iatrogénicas. Debe cuidarse colocando vaselina en los labios y en el instrumental de examen. El eyector debe apoyarse sobre el tejido dental, ya que si se apoya sobre la mucosa, va a desprenderse fácilmente. Los procedimientos restaurativos deben iniciarse de manera temprana, ya que son esenciales para la restaurar la función.

Etapa 3. Extracciones de los dientes cariados destruidos (25).

CASO CLÍNICO

Se presenta un paciente masculino de 14 años de edad a la COI-FOUS con lesiones provocadas por caries. En los antecedentes médicos, se manifiesta que el paciente nació por parto natural a los 7 meses sin hipoxia neonatal, con un peso de 2,80 kg y que permaneció un mes en la incubadora. Se le realizó un diagnóstico inicial de EB por sus características clínicas, ya que nació con lesiones vesiculosas generalizadas, con periodos de remisión y exacerbación.

A los 2 años se le realizó una biopsia que confirmó el diagnóstico inicial de EBD. Recibió alimentación de leche en fórmula a través de manguera y ablactación a los 6 meses. A los 2 años se realizó colostomía durante 9 meses secundaria a enfermedad de Hirschsprung por oclusión intestinal. Durante los siguientes años, hasta la edad de 13, se le han realizado dilataciones del esófago y durante el año 2017 fue alimentado por sonda nasogástrica durante un año y medio. Actualmente sigue el siguiente régimen: su dieta se basa en alimentos de consistencia suave, toma suplemento de hierro, se aplica pomada tópica de sulfadiazina de plata 3 veces al día y paracetamol en situaciones de dolor. Clínicamente presenta vesículas con descamación en la piel, úlceras en cuello, pabellones auriculares, tórax, espalda, codos, pies, anoniquia en manos y pies y sindactilia en el 4.º y en el 5.º dedo de ambos pies.

En la primera cita se realizó el examen intraoral, que reportó que el paciente cursa por la etapa de dentición permanente temprana. Dentro del análisis de los factores de riesgo, el paciente presentó una deficiente técnica de higiene bucal por sus mismas condiciones físicas, ya que tiene obliteración de carrillo con encía, limitación en la apertura bucal y es propenso a la formación de úlceras en mucosa y piel. Este fue uno de los motivos por el que se dificultó la toma de radiografías periapicales y de fotografías intraorales. Presentó también placa dentobacteriana e inflamación gingival generalizada moderada, cálculo dental supragingival e infragingival en el segmento anteroinferior por lingual, así como caries en diferentes grados, que se describen a continuación:

Dieciséis caries de grado I por oclusal, 15 caries de grado II por oclusal y mesial, 14 caries cavitadas de grado III por oclusal y distal, con dislaceración de la raíz y reabsorción externa por el contacto del canino permanente, resto radicular del canino temporal; el 12 con caries de grado I por vestibular; 11, con caries de grado II por vestibular; 21 y 22, sanos; 23, ausente; 24 y 25, sanos; 26, caries de grado I por oclusal; 37, en erupción, sano; resto, radicular del 36, 35 y 34, ausentes; 33, 32, 32, 41, 42, 43, 44 y 45, sanos; resto, radicular del 46 y 47 en erupción, sano. La imagen radiográfica confirmó lo que se evaluó clínicamente.

El tratamiento se programó en tres fases:

En la primera fase se realizó la valoración clínica, se mandó tomar radiografía panorámica y se manejó la parte preventiva. Se dieron instrucciones a la madre sobre higiene bucal, incluyendo la técnica de cepillado y los hábitos alimenticios. En esta primera cita se realizó detección de placa dentobacteriana con Tri Plaque® (GC Latinoamérica), detartraje con

ultrasonido, eliminando el cálculo de segmento anteroinferior por lingual, pulido con cepillo de Robinson a baja velocidad y pasta profiláctica (Clinpro Prphy Paste, 3M ESPE) y aplicación de barniz de flúor (Clinpro XT Varnish, 3M ESPE).

En una segunda cita con radiografía panorámica presente, se elaboró el plan de tratamiento y se obtuvo el consentimiento informado.

La segunda fase incluyó la rehabilitación integral, y se citó al paciente cada dos semanas, con una duración de una hora y media, aproximadamente. El plan de tratamiento se programó para trabajar por cuadrantes y se estableció de la siguiente manera:

1. Remoción de caries y obturación con resina (Filtek® Z350 3M ESPE) en 12, 15, 16 y 26.
2. Remoción de caries y colocación de corona de celuloide (TVD, CEDENT) con resina (Filtek® Z350 3M ESPE) en el 11.
3. Extracción del 14, ya que presentaba comunicación pulpar, dislaceración y reabsorción externa de la raíz. También se realizó extracción de resto radicular de 53, 36, y 46.

Para todos los tratamientos se aplicó anestésico local Mepivacaina al 3 % (SEPTODONT).

Entre la tercera y la cuarta cita el paciente se ausentó durante dos meses debido a complicaciones esofágicas propias de su condición. En total fueron 6 citas. El tratamiento terminó en un lapso de 5 meses.

Actualmente, el paciente se presenta en la tercera fase –que es de mantenimiento– cada 4 meses para manejo preventivo de la salud bucal, con instrucciones al paciente y a la madre relativas a la técnica de cepillado y del control de la dieta. Se realizan profilaxis y aplicaciones de barniz de flúor en cada cita (Figs. 1-5).

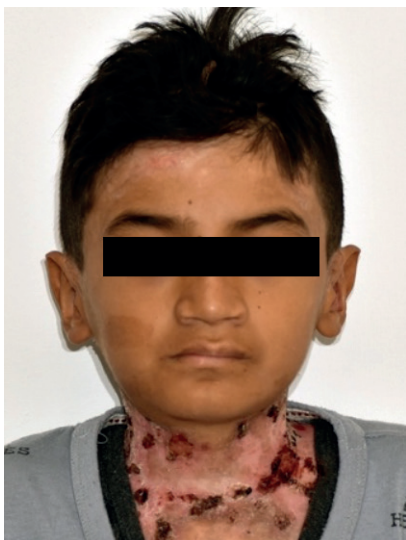

Fig. 1. Extraoral inicial.

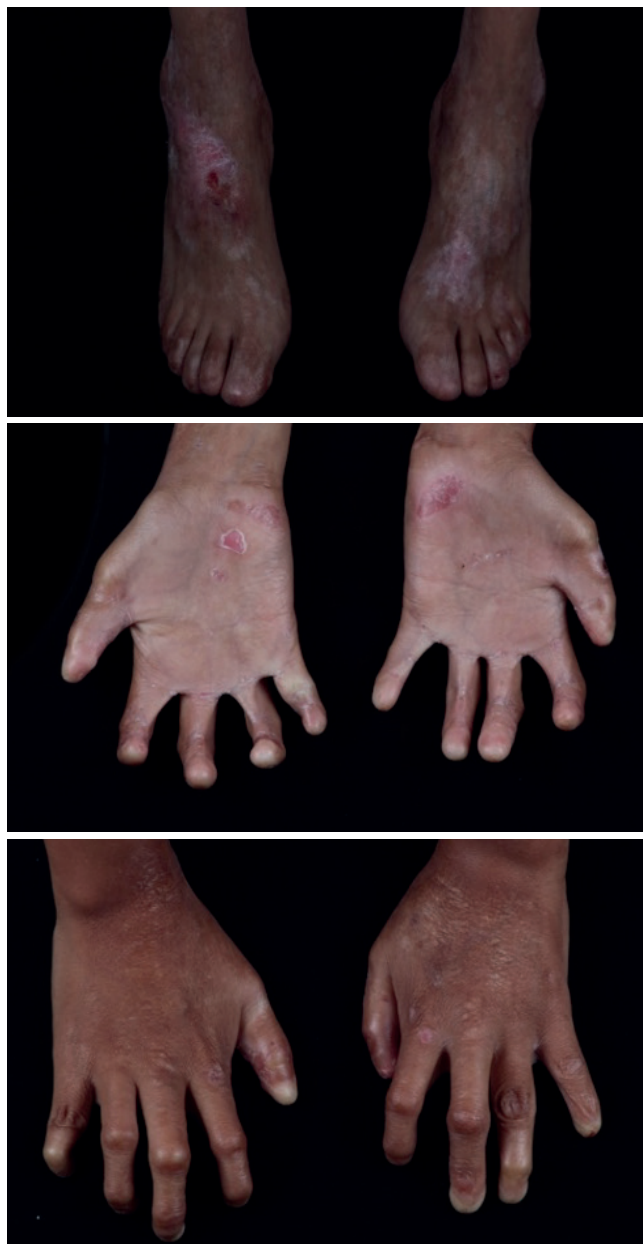

Fig. 2. Lesiones en extremidades.

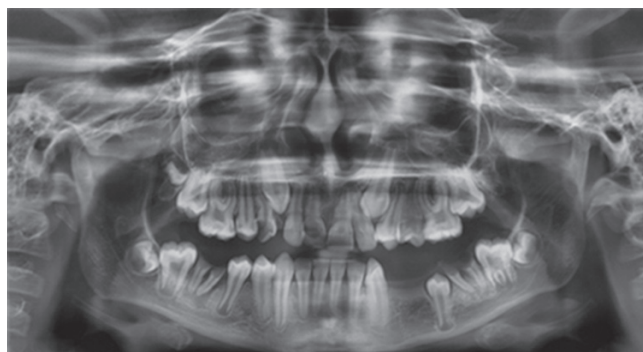


Fig. 3. Radiografía panorámica.

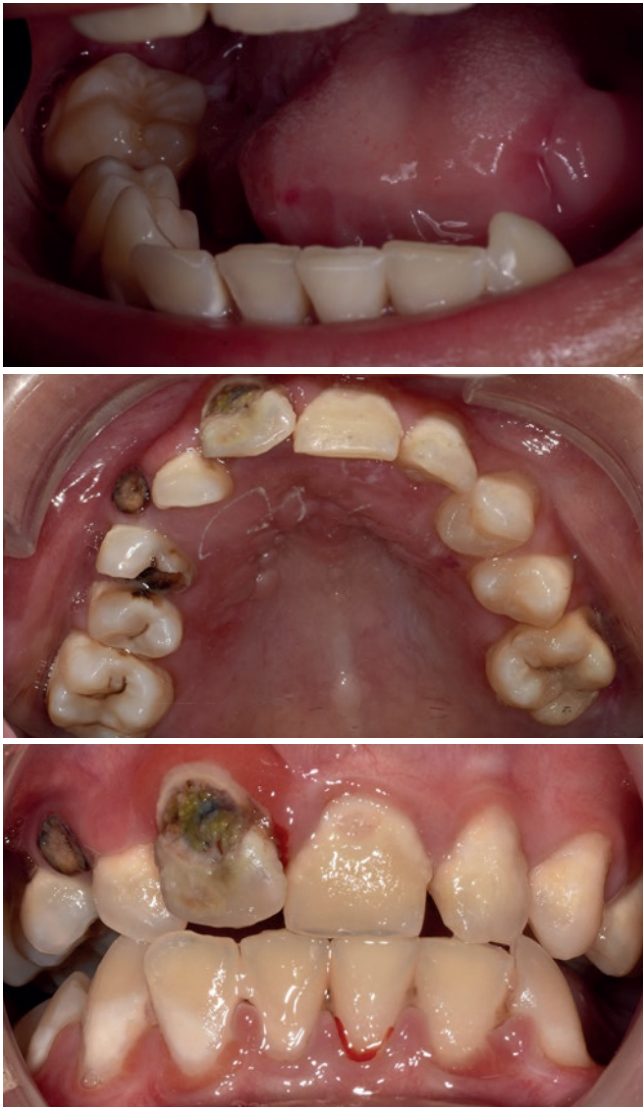

Fig. 4. Iniciales intraorales.

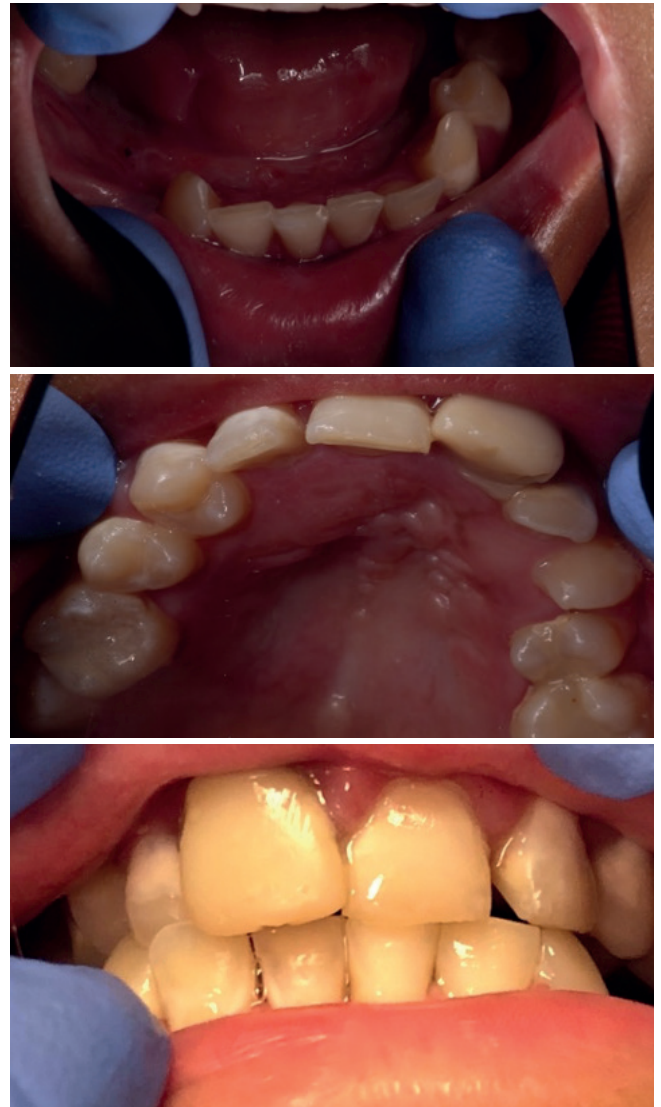

Fig. 5. Finales intraorales.

DISCUSIÓN

Mutasim menciona que la EB es una condición en la que no existe un anclaje que sujete la epidermis con la dermis, lo que provoca fricción entre ambas, de ahí que muchas veces el daño de la piel, a causa de las cicatrices, puede ser irreversible (26). El principal problema en la EB radica en la excesiva fragilidad cutánea ante mínimos traumatismos; es decir, las capas de la piel se separan con facilidad, con lo que el hueco que queda entre estas se llena de un líquido rico en proteínas y se forma la ampolla. La curación de las heridas ocasionadas puede dar lugar o no a cicatrices, dato importante a la hora de su clasificación. En ocasiones el líquido contiene sangre porque la ampolla es más profunda (12-27).

Por esto, la EB es una enfermedad que los profesionales de la salud consideran un reto, debido a que no hay cura y los tratamientos se basan en medidas paliativas enfocadas al control

del dolor y a mejorar la calidad de vida del paciente. Dentro de los diversos tratamientos, se recomienda la corrección quirúrgica temprana de la sindactilia y la protección para la piel. Denyer, Pope y Hachem mencionan que no existe el mejor método para los vendajes, pero recomiendan laminar las ampollas y drenarlas para evitar la propagación del fluido (28-30). Se ha sugerido también la aplicación de pomadas con antibióticos para evitar la infección de las lesiones en piel y mucosas, así como el uso de apósitos en capas. También se recomienda evitar ropa y calzado mal ajustado y evitar actividades extremas. Estos cuidados de la piel se recomiendan para disminuir la gravedad de las ampollas debido al dolor, por el riesgo de infecciones y la insatisfacción con la apariencia. La EB es un ejemplo de condición dermatológica que tiene un profundo impacto psicológico en todos los aspectos o la salud. Los pacientes presentan depresión y vergüenza por su apariencia (31).

La prevención dental adquiere importancia vital en la atención odontopediátrica, que debe estar a cargo no solo del odontólogo, si no de todo el equipo interdisciplinario de salud, como el pediatra, el dermatólogo, el nutricionista, el genetista, el cirujano ortopédico, el cirujano gástrico, el oftalmólogo y el asistente social.

La salud es un derecho y estos niños merecen la mejor calidad de atención odontológica y, en este caso, el odontopediatra debe brindársela.

La prevención debe darse desde los primeros meses de vida, una vez que se ha diagnosticado la EB, y debe comenzar con la educación de los padres, instruyéndolos sobre la importancia de mantener la dentición temporal en buenas condiciones de salud, conceptos básicos sobre las enfermedades bucales relacionadas, como la caries y la enfermedad periodontal, hábitos de higiene y control de dieta.

En el caso de este paciente se encontraron la mayoría de las manifestaciones clínicas bucales y complicaciones sistémicas clásicas de la EBD.

El objetivo de este artículo es presentar el manejo odontológico que establecimos a este paciente y, al mismo tiempo, informar a la comunidad odontológica sobre los aspectos clínicos más importantes de esta enfermedad para ampliar el conocimiento y que puedan estar cualificados para ofrecer un tratamiento dental de calidad. Asimismo, se presenta el caso para que los especialistas del área médica conozcan las principales medidas odontológicas para su valoración y los pacientes sean remitidos para el tratamiento temprano.

CONCLUSIONES

Es importante el papel que desempeña el odontólogo en pacientes con EB y las necesidades especiales durante el tratamiento dental debido a la mayor probabilidad de formación de ampollas y al enfoque multidisciplinario temprano para mejorar la calidad de vida, con el dentista jugando un papel importante en el manejo de la salud bucal.

CORRESPONDENCIA:
Diana Antonieta Flores Flores
Facultad de Odontología
Universidad Autónoma de Coahuila
Av. Cuquita Cepeda Dávila
Col. Adolfo López Mateos
25125 Saltillo, Coahuila, México
e-mail: difloresflores@gmail.com

BIBLIOGRAFÍA

- Salas JC, MacGrath J. La epidermolisis bullosa (EB). Las epidermolisis bullosas en México. *Gac Méd Méx* 2006;142(1):29-34.
- Lanschuetzer CM. Life with Epidermolysis Bullosa (EB). Etiology, diagnosis, multidisciplinary care and therapy. New York: Springer; 2009. pp. 3-5.
- Scagnet G. Protocolo de atención odontológica en niños con epidermolisis ampollar. *Revista de Odontopediatría Latinoamericana* 2013;3(1).
- Fine JD. Epidemiology of Inherited Epidermolysis Bullosa Based on Incidence and Prevalence Estimates from the National Epidermolysis Bullosa Registry. *JAMA Dermatol* 2016;152:1231-8.
- Disponible en: www.debra.org.mx
- Takane JM, Álvarez ML, Daza ER. Epidermolisis ampollar distrófica. Presentación de un caso. *ADM* 2012;LXIX(2):83-90.
- Pfendner EG, Lucky AW. Dystrophic Epidermolysis Bullosa. *GeneReviews*. University of Washington. 2018.
- Fine JD, Eady RA, Bauer EA, et al. Report of the Third International Consensus Meeting on Diagnosis and Classification of EB. *J Am Acad Dermatol* 2008;58(6):931-50.
- Eismann EA, Lucky AW, Cornwall R. Hand Function and Quality of Life in Children with Epidermolysis Bullosa. *Pediatr Dermatol* 2014;31:176-82.
- Matsumoto Y, Dogru M, Tsubota K. Ocular Surface Findings in Hallopeau-Siemens Subtype of Dystrophic Epidermolysis Bullosa: Report of a Case and Literature Review. *Cornea* 2005;24:474-9.
- Fine JD, Johnson LB, Weiner M, et al. Inherited Epidermolysis Bullosa and the Risk of Death from Renal Disease: Experience of the National Epidermolysis Bullosa Registry. *Am J Kidney Dis* 2004;44:651-60.
- Fine JD, Mellerio JE. Extracutaneous Manifestations and Complications of Inherited Epidermolysis Bullosa: Part I. Epithelial Associated Tissues. *J Am Acad Dermatol* 2009;61:367-84.
- Ayman T, Yerebakan O, Ciftcioglu MA, et al. A 13-year-old Girl with Recessive Dystrophic Epidermolysis Bullosa Presenting with Squamous Cell Carcinoma. *Pediatr Dermatol* 2002;19:436-8.
- Vargas DA, Palomer RL, Palisson EF. Manifestaciones orales de la epidermolisis bullosa en el niño. *Rev Chil Pediatr* 2005;76(6):612-6.
- Serrano-Martínez MC, Bagán JV, Silvestre FJ, et al. Oral Lesions in Recessive Dystrophic Epidermolysis Bullosa. *Oral Diseases* 2003;9:264.
- Stellingsma C, Disjckstra PU, Dijkstra J, et al. Restrictions in Oral Functions Caused by Oral Manifestations of Epidermolysis Bullosa. *Eur J Dermatol* 2011;21(3):405-9.
- Krämer SM, Serrano MC, Zillmann G, et al. Oral Health Care for Patients with Epidermolysis Bullosa. *Int J Paediatr Dent* 2012;22(1):1-35.
- Azizkhan RG, Stehr W, Cohen AP, et al. Esophageal Structures in Children with Recessive Dystrophic Epidermolysis Bullosa: an 11-Year Experience with Fluoroscopically Guided Balloon Dilatation. *J Pediatr Surg* 2006;41:55-60.
- Mortell AE, Azizkhan RG. Epidermolysis Bullosas: Management of Esophageal Strictures and Enteric Access by Gastrostomy. *Dermatol Clin* 2010;28:311-8.
- Haynes L. Nutrition for Children with Epidermolysis Bullosa. *Dermatol Clin* 2010;28:289-301.
- Rodari G, Guez S, Manzoni F, et al. Epidermolysis Severity Score and Vitamin D. Status are Associated with Low BMD in Children with Epidermolysis Bullosa. *Int J Paediatr Dent* 2017;28:1385-92.
- Lindemeyer R, Wadenya R, Maxwell L. Dental and Anaesthetic Management of Children with Dystrophic Epidermolysis Bullosa. *Int J Paediatr Dent* 2009;19(2):127-34.
- Serrano Martínez C, Silvestre Donat FJ, Bagán Sebastián JV, et al. Hereditary Epidermolysis Bullosa. Dental Management of Three Cases. *Med Oral* 2001;6(1):48-56.
- Krämer SS. Oral Care and Dental Management for Patients with Epidermolysis Bullosa. *Dermatol Clin* 2010;28:303-9.
- Louloudiadis AK, Louloudiadis KA. Case Report: Dystrophic Epidermolysis Bullosa: Dental management and Oral Health Promotion. *Eur Archs Paediatr Dent* 2009;10:42-5.
- Mutasim DF. Autoimmune Bullous Dermatoses in The Elderly. *Drugs Aging* 2010;27(1):1-19.
- Eswara U. Dystrophic Epidermolysis Bullosa in a Child. *Contemp Clin Dent* 2012;3(1):90-2.
- Denyer JE. Wound Management for Children with Epidermolysis Bullosa. *Dermatol Clin* 2010;28:257-64.
- Pope E, Lara-Corrales I, Mellerio J, et al. A Consensus Approach to Wound Care in Epidermolysis Bullosa. *J Am Acad Dermatol* 2012;67:904-17.
- El Hachem M, Zambruno G, Bourdon-Lanoy E, et al. Multicentre Consensus Recommendations for Skin Care in Inherited Epidermolysis Bullosa. *Orphanet J Rare Dis* 2014;9:76.
- Margari F, Lecce PA, Santamato W, et al. Psychiatric Symptoms and Quality of Life in Patients Affected by Epidermolysis Bullosa. *J Clin Psychol Med Settings* 2010;17(4):333-9.

Clinical Case

Pediatric dental management of a patient with dystrophic epidermolysis bullosa: presentation of a case report

DIANA ANTONIETA FLORES FLORES¹, ELIZABETH BARBOSA RODRÍGUEZ², ENRIQUE CAVAZOS LÓPEZ³, KARLA VÉRTIZ FÉLIX⁴

¹MsC in Pediatric Stomatology. Autonomous University of San Luis Potosí (UASLP). San Luis, Mexico. Faculty of Dentistry. Autonomous University of Coahuila. Saltillo. Coahuila, Mexico. ²McC Multidisciplinary Health Research. Faculty of Dentistry. Autonomous University of Coahuila. Saltillo. Coahuila, Mexico. ³MsC in Dental Sciences with emphasis on Orthodontics. Faculty of Dentistry. Autonomous University of Coahuila. Saltillo. Coahuila, Mexico. ⁴MsC in Dental Sciences with emphasis on Maxillofacial Surgery. Faculty of Dentistry. Autonomous University of Coahuila. Saltillo. Coahuila, Mexico

ABSTRACT

Epidermolysis bullosa (EB) comprises a group of inherited disorders characterized by fragile skin and mucous membranes, with blisters and erosion in response to minor trauma. This is due to a disturbance to the dermal-epidermal junction (1). Related areas of medicine should be aware of the dental implications in order to provide comprehensive and multidisciplinary care and to improve the quality of life of these patients.

The aim of this article is to present the case of a 14-year-old patient with dystrophic EB (DEB), who attended the Child Dentistry Clinic of the Dentistry School Campus of Saltillo. His dental management is described together with the protocols for early prevention.

KEYWORDS: Dystrophic epidermolysis bullosa. Dental treatment. Preventive measures.

INTRODUCTION

Epidermolysis bullosa (EB) is a hereditary disease characterized by blisters and erosion of the skin, nails and mucous membranes following minor trauma. These are present from birth or a few months later (2). The children are called “butterfly children” as their skin seems as fragile as that of a butterfly. They are also called “cotton wool babies” or “crystal skin children” (3). The Mexican National Register of EB mentions a prevalence of 11.07 per million live births, with no predilection for sex or ethnic group (4). In Mexico there are no specific epidemiological data. The DEBRA association (Dystrophic Epidermolysis Research Association) mentions that there are between 30,000 and 40,000 cases (5). The diag-

RESUMEN

La epidermolisis bullosa (EB) constituye un grupo de alteraciones hereditarias. Se manifiesta por fragilidad en piel y mucosas, con ampollas y erosiones al estar expuestos a pequeños traumas. Esto se da por una alteración de la unión dermoepidérmica (1). Las áreas médicas relacionadas deben conocer las implicaciones odontológicas con el fin de brindar una atención integral y multidisciplinaria para mejorar la calidad de vida de estos pacientes.

El objetivo de este trabajo es presentar el caso de un paciente de 14 años con EB distrófica (EBD), que asistió a la Clínica de Odontología Infantil de la Facultad de Odontología Unidad Saltillo (COI-FOUS). Se describe su manejo odontológico y los protocolos de prevención temprana.

PALABRAS CLAVE: Epidermolisis bullosa distrófica. Tratamiento dental. Medidas preventivas.

nosis is carried out according to the fragility of the skin and the formation of blisters. It is corroborated with molecular testing, or alternatively with a biopsy of a recently induced blister that is stained for indirect immunofluorescence testing. Electron microscopy is also used for diagnosing the milder types together with clinical examination.

The areas of the body that are most affected are the skin, mucosa of the oral cavity, esophagus, nasal cavity, pharynx, genitourinary tract, perianal and conjunctiva areas. The systemic manifestations of EB are syndactyly, iron deficiency anemia, esophageal stenosis, osteoporosis and defects in hearing and vision and more serious complications such as epidermoid carcinoma. The intraoral findings are ulcers, microstomia, ankyloglossia, obliteration from the inner cheek

to the gums, anomalies of tooth shape and size, gingivitis and stomatodynia, as well as a greater risk of caries and periodontal disease as proper brushing is difficult due to motor disturbance of the upper extremities and the presence of ulcers (6).

EB is classified into 4 types according to the location and depth of the blisters on the skin. All types manifest with blisters and erosion and Nikolsky's sign is positive (formation of blisters on unaffected skin after rubbing) (7).

CLASSIFICATION

EPIDERMOLYSIS BULLOSA SIMPLEX (EBS)

Inheritance is through an autosomal dominant genetic mutation. The blisters are formed as a result of disintegration of the cells of the basal and suprabasal membrane. The separation is intraepidermal due to cytolysis of keratinocytes. The blisters are filled with fluid and heal without leaving a scar, appearing during the first year of life. On some occasions blistering will be present at birth. The blisters appear following minor trauma and worsen with the heat. In small children blistering appears on the back, hands, and legs, and in older children the hands and legs are more affected. In some patients the lesions will improve during puberty (8).

JUNCTIONAL EPIDERMOLYSIS BULLOSA (JEB)

Autosomal recessive inheritance. The blisters form inside the lamina lucida (dermal-epidermal junction) and the dermal layer of the skin due to a defect in the hemidesmosomes.

The mucosa of the eyes, oral cavity, urinary tract, esophagus, pharynx and nails are affected. There is a severe type called Herlitz EB with onset at birth. The oral mucosa is affected, there are vesicles in the larynx, trachea, bronchi and bile ducts, scabs around the nose and mouth develop. Some children have a combination of chronic infections and a loss of iron developing chronic anemia (8).

KINDLER SYNDROME (SK)

Is characterized by the formation of blisters at different layers, photosensitivity and poikiloderma.

DYSTROPHIC EPIDERMOLYSIS BULLOSA (EBD)

Recessive or dominant autosomal inheritance. Blistering under the lamina densa of the basement zone and dermal layer of the skin. The separation is under the dermis and under the basement membrane due to tearing of the anchoring filaments as a result of a mutation in the COL7Aq gene that synthesizes type VII collagen. The blisters can appear at birth and affect nearly the whole body. Recessive EB is the most aggressive within this type. The clinical findings include blis-

tering of the skin with minor trauma that heals with vesicles and scars, nail dystrophias, external otitis, constipation, anal fissures, dysphagia, oral boils, contractures and pseudosyndactylia (9). Patients may present with corneal erosion that leads to scarring and loss of vision (10). There are reports of urethral erosion, stenosis, bladder dysfunction leading to kidney failure (11).

CLINICAL MANIFESTATIONS

DERMATOLOGICAL PROBLEMS

These are the main clinical scenarios. The blisters affect the skin of the neck, back, hands, legs and feet. *Staphylococcus*, *Pseudomonas* and *Streptococcus* lead to secondary infection especially of the chronic lesions that do not heal (12). The risk of an aggressive epidermoid carcinoma is more than 90 %, with onset in the third decade of life (13).

ORAL DISTURBANCES

Most patients have lesions in the area of the mouth and for this reason it is important that pediatricians, dermatologists and dentists are familiar with the features, management and prevention of these lesions.

Intraoral blisters are the principal lesions as these can be caused by food, conversation, hygiene or dental treatment. It has been reported that 92 % of patients with recessive DEB have these lesions (14). There may be a fusion of the tongue and floor of the mouth (Ankyloglossia), and a reduction in the size of the oral cavity and aperture of the mouth (Microstomia). Some authors have reported an interincisal oral aperture of less than 30 mm in 80 % of patients (15,16). Obliteration of the buccal vestibule between the lips and gums is common. There will be atrophy of the palate as a result of scarring from the vesicles. Angular cheilitis may be found together with loss of tongue papillae related to chronic inflammation or malnutrition. The development and structure of the teeth is variable, and the condition can manifest as mild defects in the occlusal areas to severe hypoplasia. Dentine formation in all types of EB appears to be normal histologically but sometimes taurodontism has been reported. Due to poor hygiene there is gingival bleeding, halitosis and tooth decay (7,14,17).

GASTROINTESTINAL AND FEEDING PROBLEMS

The boils and erosions in the esophagus are very common leading to severe dysphagia and stenosis, resulting in poor nutrition and therefore malnutrition and growth delays (18,19). There is a deficiency in vitamins and minerals such as iron leading to anemia, and of zinc which will prevent the skin lesions from healing. Selenium deficiency is associated with cardiomyopathy, and vitamin D deficiency is associated with osteopenia and osteoporosis (20,21).

DENTAL MANAGEMENT

The skin of the mouth, mucosa of the lips and inner cheeks are exposed to constant trauma, which produces ulcers and scars making it difficult to open the mouth, thus hampering oral hygiene. This leads to a high risk of suffering caries, periodontal disease, loss of teeth, chewing disorders, breathing disorders, problems with speech, etc. which all leads to difficulties when performing conventional dental treatment.

Prevention should be a priority. This should be started early in the newborn and parents should receive advice and education, and monitoring should be performed every 3 to 6 months. In older children a toothbrush with soft bristles should be used, and toothpaste and mouthwash with fluoride. Good dental care and monitoring is important in addition to oral health conservation in order to ensure that the child can eat properly and to allow the proper intake of calories. Dental treatment can be carried out in a conventional manner taking into account some special care and the dental treatment should be divided into stages (6,22,23).

Stage 1. Oral hygiene at home, instructions on diet, brushing with a small head and soft bristles, dental visits every 3 to 6 months for monitoring bacterial plaque and prophylaxis. Use of mouthwashes with 0,12 %, chlorhexidine three times a day. These should be neutral formulas without flavoring or alcohol (24).

Stage 2. Preventative treatment in order to avoid the appearance of decay with brushing techniques and remineralizing toothpaste with Recaldent®. With the help of a nutritionist a soft diet should be recommended due to the lesions that involve the oral mucosa and the esophagus. When oral aperture is limited, the application of topical formulas in lubricating creams is suggested in order to reduce the risk of blister formation on the lips. The oral mucosa should be handled as little as possible in order avoid the appearance of iatrogenic blisters and protected by putting Vaseline on the lips and on the examination instruments. The ejector should rest on the dental tissue, as if rested on the mucosa this will detach easily. The restoration procedures should be started early as they are essential for restoring function.

Stage 3. Extraction of destroyed carious teeth (25).

CASE REPORT

Male patient aged 14 years presented to the COI-FOUS as a result of carious lesions. His medical history indicated birth by natural delivery at seven months and no neonatal hypoxia. He weighed 2.80 kg and spent one month in an incubator. The initial diagnosis was of EB given the clinical characteristics as he was born with extensive blisters with periods of exacerbation and remission. At the age of 2 years a biopsy was taken, and the initial diagnosis of EBD was confirmed. He was fed formula milk through a tube and weaned at 6 months. At the age of 2 years a colostomy was performed for a duration of 9 months, which was secondary to Hirschsprung's disease and intestinal obstruction. During the following years and

until the age of 13 esophageal dilation was performed and in 2017, he was fed through a nasogastric tube for a year and a half. He currently follows the following diet: food of a soft consistency, iron supplements, in addition to the application of topical cream containing silver sulfadiazine three times a day and paracetamol to relieve pain. Clinically he has blisters and flaky skin, ulcers on neck, outer ear, thorax, back, elbows, feet, onychia of hand and feet and syndactyly of the fourth and fifth toes of both feet.

An intraoral examination was performed during the first appointment which revealed that the patient was in the early permanent dentition. With regards to risk factor analysis, he showed a technical deficiency for oral hygiene due to his physical condition, as there was obliteration from the inner cheek to the gums, reduced mouth opening, and a susceptibility to ulcer formation in mucosa and skin. This was one of the reasons that taking periapical radiographs and intraoral photographs proved difficult. He also had bacterial plaque and widespread moderate gingival inflammation, supra and subgingival dental calculus in the bottom right segment on the lingual aspect, as well as different degrees of caries:

Tooth 16 occlusal class I cavity, 15 occlusal and mesial class II cavities, 14 occlusal and distal class III cavities, with root dilaceration and external resorption as a result of contact of the permanent canine, root remains of the primary canine, 12 buccal class I cavity, 11 buccal class II cavity, 21 and 22 healthy, 23 missing, 24 and 25 healthy, 26 occlusal class I cavity, 37 healthy emerging, 36 root remains, 35 and 34 missing, 33, 32, 32, 41, 42, 43, 44 and 45 healthy, root remains of 46 and 47 emerging and healthy. Radiographic findings confirmed what had been clinically assessed.

The treatment was programmed in three phases: In the first phase a clinical assessment was made. A panoramic radiography was requested and preventive treatment was started. Instructions were given to the mother on oral hygiene, including brushing technique and eating habits. In this first appointment bacterial plaque was detected with Tri Plaque (GC Latino America), and ultrasound was used to remove calculus from the lower front segment on the lingual aspect. Polishing was performed with a low speed Robinson brush and prophylactic paste (Clinpro Prphy Paste, 3M ESPE) and fluoride varnish was applied (Clinpro XT Varnish, 3M ESPE).

During the second appointment, now with the panoramic radiography, a treatment plan was developed and informed consent was obtained. The second phase included integral rehabilitation, and the patient was called in every two weeks for an hour and a half approximately. The treatment plan was programmed according to the quadrants and established as follows:

1. Caries removal and obturation with resin (Filtek® Z350 3M ESPE) in 12, 15, 16 and 26.
2. Removal of caries and fitting of strip crown (TVD, CEDENT) with resin (Filtek® Z350 3M ESPE) on 11.
3. Extraction of 14 given communication with pulp, dilaceration and external root resorption. The root remains of 53, 36 and 46 were also extracted. Local anesthetic 3 % Mepivacaina (SEPTODONT) was applied for all the treatment.

Between the third and fourth appointment the patient disappeared for two months due to esophageal complications related to his condition. There were 6 appointments in total, and the treatment was completed over a period of five months.

The patient is currently in the third phase which consists of maintenance every four months for. This is for oral health preventative management during which the patient and mother are shown brushing technique and diet control. Prophylaxis is performed and fluoride varnish is applied in every appointment (Figs. 1-5).

DISCUSSION

Mutasim reports that EB is a condition in which there is no structure to anchor the epidermis to the dermis, which leads to friction between the two. This leads to damage to the skin because scarring tends to be irreversible (26). The main problem with EB lies in the excessive fragility of the skin upon minimum traumatic injury, that is to say, the layers of the skin separate easily, and the space is filled with a protein rich liquid and the blister is formed. Treating these lesions may or may not lead to scars, which is important for the classification. On occasions the liquid contains blood because the blister is deeper (12-27).

For this reason EB is a disease that health professionals consider challenging, given that there is no cure, and the treatment is based on palliative measures that are focused on controlling pain and improving the quality of life of the patient. Within the different treatments early surgical correction is recommended of the syndactyly, and the protection of the skin. Denyer, Pope and Hachem mention that there is no best bandaging method, but they recommend lancing the blisters and draining them in order to avoid fluid propagation (28-30). The application of antibiotic cream in order to avoid infection of the wounds of the skin and mucosa has been suggested together with the use of layered dressings.

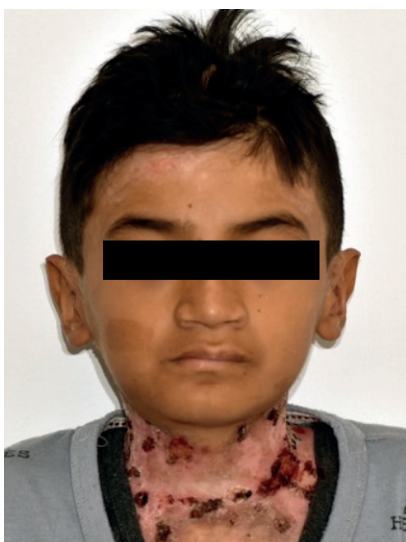

Fig. 1. Initial extraoral appearance.

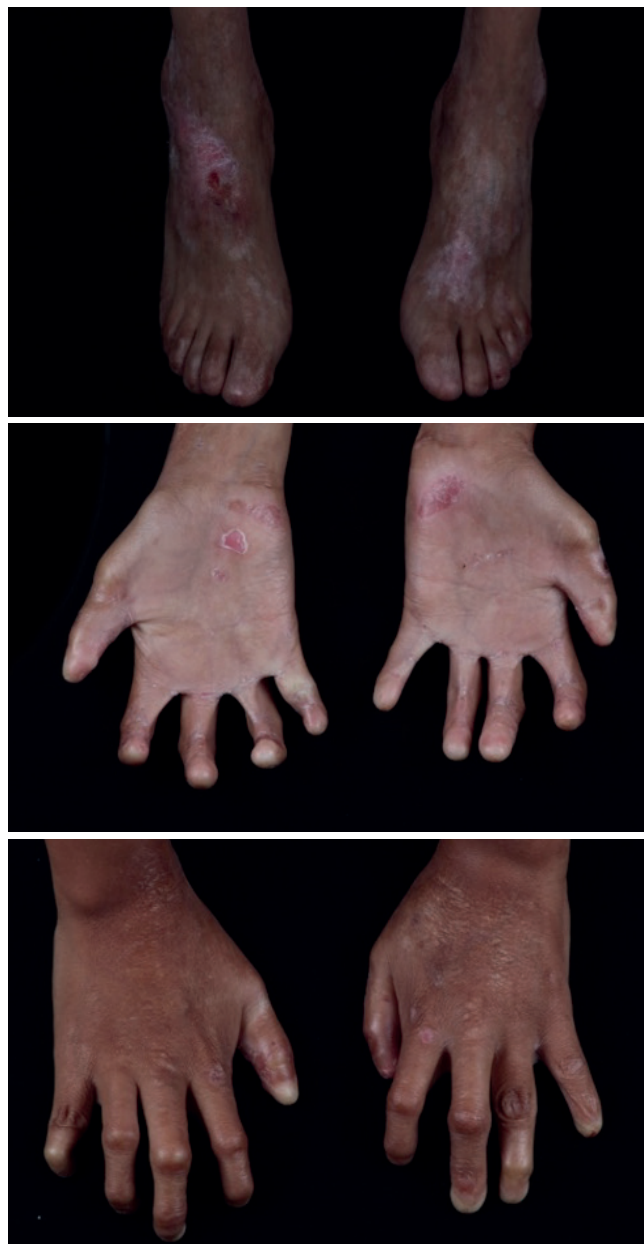

Fig. 2. Lesions of extremities.

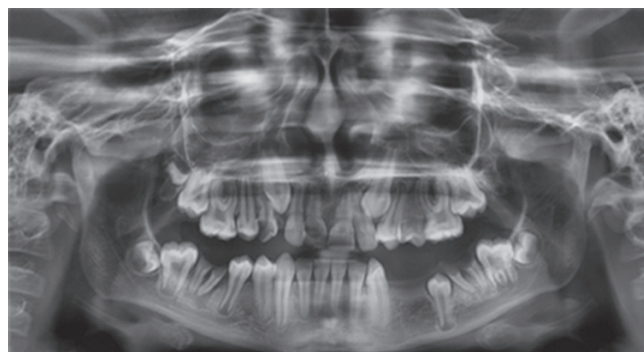


Fig. 3. Panoramic radiograph.

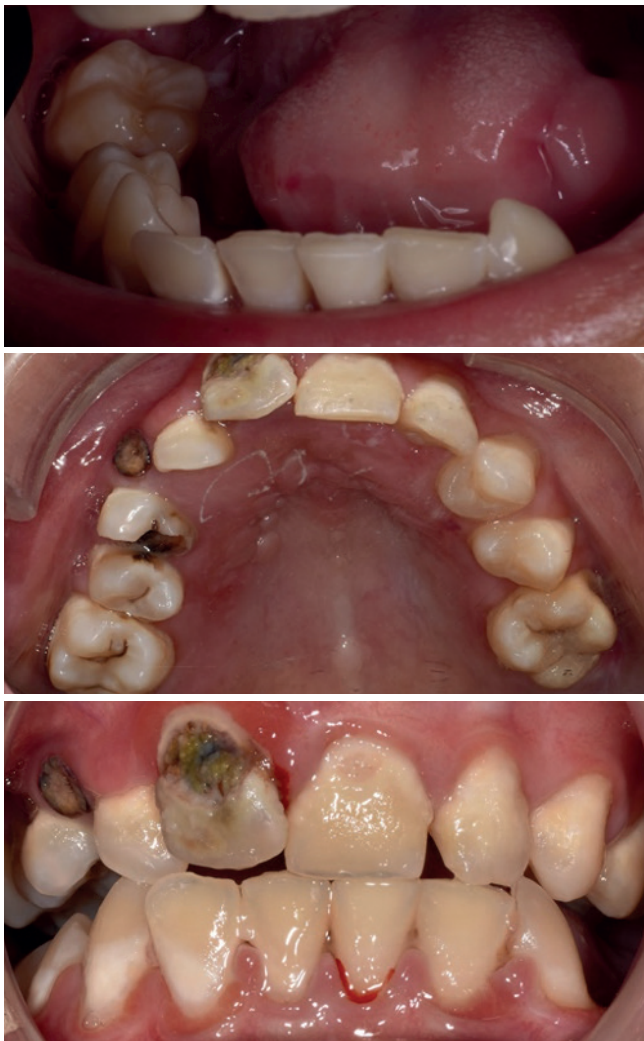

Fig. 4. Initial intraoral view.

Avoiding badly fitting shoes and clothes is recommended as is avoiding vigorous activities. This type of skin care is recommended for reducing the seriousness of the blisters due to pain, the infection risk and dissatisfaction with the appearance. EB is an example of a dermatological condition that has deep psychological consequences on all aspects of health. Patients suffer embarrassment and depression in relation to their appearance (31).

Dental prevention acquires real importance in pediatric dental care, and not only should the dentist be in charge of this but also the interdisciplinary health team, such as the pediatrician, dermatologist, dietician, geneticist, orthopedic surgeon, gastric surgeon, ophthalmologist and social worker.

Health is a right and these children deserve dental care of the best quality. And for these cases pediatric dentists should provide this.

Prevention should be provided early on in life, once EB has been diagnosed, starting with parental education and instruction on the importance of maintaining the primary teeth in a good healthy condition, the basic concepts of associated oral

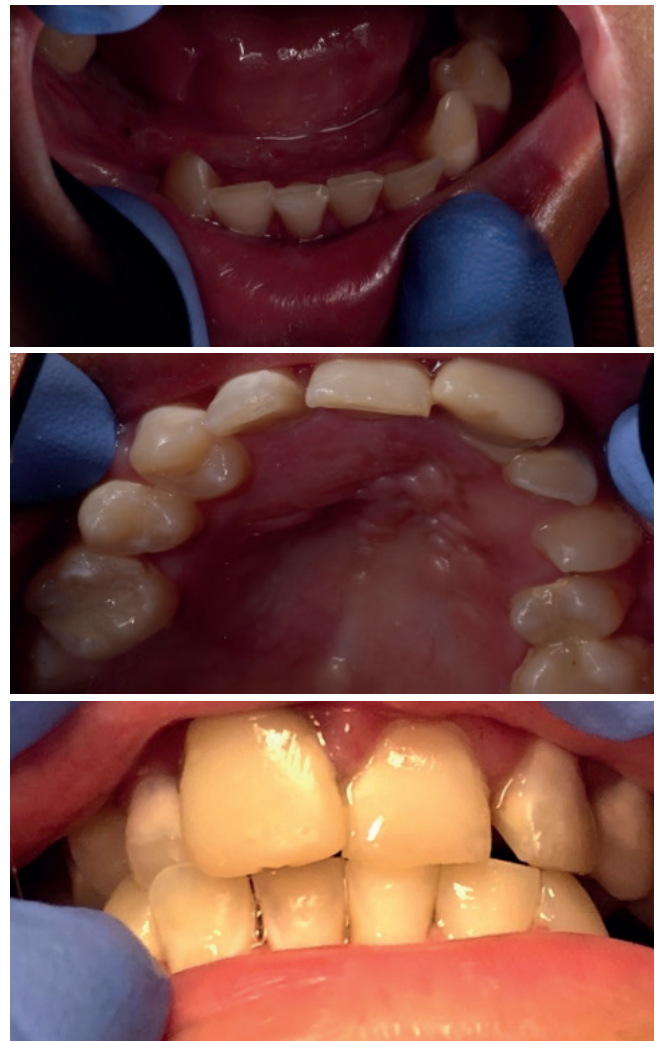


Fig. 5. Final intraoral view.

diseases such as caries and periodontal disease, hygiene habits and a controlled diet.

With regards to this patient, most of the clinical manifestations in the mouth and the classic systemic complications of EBD were encountered.

The aim of this article was to present the dental management that was established for this patient while informing the dental community on the most important clinical aspect of this disease, in order to increase knowledge so they are qualified to offer quality dental treatment. The case is presented so that specialists in this medical area are aware of the main dental aspects that should be assessed before referral for early treatment.

CONCLUSIONS

The role played by dentists with regards to patients with EB is important. Within the multidisciplinary focus, dentists play an important role in the management of the oral health of these patients given the special requirements of the dental treatment due to the greater probability of blisters forming.