

## El nuevo cemento sellador para conductos radiculares Ketac Endo aplicado en odontología infantil

Peñalver Sánchez, M.A.; Ferrer Luque, C.M.

### Resúmen

Se ha empleado el cemento de vidrio ionómero Ketac Endo Aplicap, como material sellador de conductos radiculares en la terapia de conductos vitales, necróticos y pulpotomías de dientes temporales, como alternativa a los tratamientos pulpares convencionales.

El material presenta todas las ventajas físico-químicas de los ionómeros de vidrio además de la biocompatibilidad, por lo que resulta un material especialmente atractivo para su uso odontopediátrico. Se describe la técnica de empleo del material, sus indicaciones y se presentan varios casos.

Palabras Claves: Ionómeros de vidrio; Dentición temporal; Tratamientos pulpares.

### Summary

The glass ionomer cement Ketac-Endo Aplicap has been used as a sealing material for root canals in the therapy of vital and necrotical canals and also in the therapy of pulpotomias of temporary teeth as an alternative to the conventional pulpal treatments.

The material possesses all the physical and chemical advantages of glass ionomers as well as the biocompatibility, and so it is a material especially attractive for its infantile odontological use. The technique of use of the material and its indications are described and various cases of treatments are presented.

Key Words: Glass ionomer; Temporary teeth; Pulpal treatments.

### Introducción

Ketac Endo Aplicap es un cemento de ionómero vítreo para el sellado de obturaciones radiculares, desarrollado por Espe Co (Espe GMBH & Co., KG. Seefeld/Oberbay, FRG) cuya composición consta de un polvo de cristales de Fluoruro-alumino-silicato cálcico y una solución acuosa de homo y copolímeros de ácido acrílico, conteniendo ácido tartárico<sup>(1)</sup>.

Posee todas las propiedades de los cementos de ionómero de vidrio, tales como la liberación de flúor<sup>(2,3)</sup>, capacidad adhesiva a tejidos duros dentarios (dentina y esmalte)<sup>(4,5)</sup>, coeficiente de expansión térmica similar al de la estructura dentaria<sup>(6)</sup>, demostrada biocompatibilidad<sup>(7,8)</sup>, no ser irritante pulpar<sup>(5)</sup>, y tiene aceptables propiedades mecánicas<sup>(6)</sup>.

Wu y cols. en 1994, observan que la calidad del sellado de la obturación del conducto radicular depende mucho de la capacidad selladora del material sellador empleado para tal fin, y que a su vez esta capacidad de sellado puede estar relacionada con sus propiedades físicas<sup>(9)</sup>. En la terapia endodóntica se deben evaluar los efectos de los materiales extraños en los tejidos radiculares y apicales. En la actualidad numerosos estudios han constatado la validez de los cementos de vidrio ionómero tanto como cemento

óseo de uso ortopédico<sup>(10)</sup>, como cemento sellador en el tratamiento endodóntico de dientes permanentes, dada la escasa o nula filtración observada *in vitro* con este material<sup>(11,12,13,14)</sup>. Friedman y cols. en su estudio clínico prospectivo en el que se valoraron los resultados del tratamiento endodóntico realizado con Ketac-Endo en dientes permanentes, relacionándolos con varios factores clínicos, concluyen que es aceptable el uso clínico de Ketac-Endo como sellador endodóntico<sup>(15)</sup>.

Proponemos al Ketac Endo Aplicap, como alternativa a los materiales convencionales empleados en el tratamiento pulpar de dientes temporales, dadas sus propiedades extensamente demostradas en dentición permanente.

### Técnica

Las cápsulas Ketac Endo Aplicap se activan previamente con el instrumental Aplicap (Espe Aplicap System), e inmediatamente iniciamos la mezcla del contenido capsular en un vibrador de alta frecuencia (4.300 vibraciones por minuto, p.e. ESPE CAPMIX) durante un tiempo de 10 segundos. A partir de este momento, disponemos de 23 minutos para la manipulación del material en condiciones de 23°C/50% humedad relativa o de 7

minutos si las condiciones de temperatura y humedad relativa son de 36°C/100% correspondiente con el ambiente que existe en la cavidad bucal. En el transcurso de 24 horas se sigue produciendo un fraguado posterior.

Una vez realizado el tratamiento pulpar del diente temporal, bien sea mediante pulpotomía al formocresol o con glutaraldehído, pulpectomía o tratamiento de conductos necróticos, realizamos una última irrigación con hipoclorito al 2,5%, secamos y colocamos directamente el Ketac Endo, previamente mezclado, en el interior de la cámara pulpar con la ayuda de la pistola portadora de la cápsula, siguiendo un movimiento continuo desde dentro hacia fuera de la cámara. Para asegurarnos el paso del material al interior de los conductos radiculares, nos ayudamos con un léntulo de pequeño calibre, montado en contraángulo, o bien con una lima de forma manual.

Cuando se haya completado el relleno cameral y/o de los conductos, el mismo Ketac Endo Aplicap nos puede servir como material de restauración definitivo, con todas las ventajas y los inconvenientes propios de los vidrios ionómeros. En caso contrario se adaptará una corona de níquel-cromo según técnica estandarizada.

A este respecto queremos hacer una consideración práctica, ya que el tiempo de fraguado en boca es aproximadamente de media hora, es importante que tengamos en cuenta este evento, puesto que resulta ser un período de espera extremadamente largo cuando se trata de pacientes infantiles. Por lo que proponemos como solución al problema, la activación y mezclado de la cápsula al inicio del tratamiento, una vez realizado el diagnóstico y plan de tratamiento pulpar del diente en cuestión, incluso antes de completar la anestesia y aislamiento del campo operatorio.

A continuación presentamos dos casos clínicos tratados mediante tratamiento de conductos en los que se utilizó el Ketac Endo Aplicap como material de obturación. El primero de ellos corresponde a un incisivo central superior izquierdo temporal con caries palatina profunda que presentaba sintomatología de dolor espontáneo y sensibilidad al calor y al frío (Fig. 1). Una vez realizada la pulpectomía, obturamos el conducto con Ketac Endo (Fig. 2), se puede observar en la radiografía la presencia de unas imágenes radiolúcidas que se corresponden con burbujas de aire atrapado durante la obturación, propio de la manipulación de todos los vidrios ionómeros y que no tuvo repercusión clínica. La radiografía de control a los 6 meses del tratamiento (Fig. 3), revela el éxito terapéutico obtenido.

En el segundo de los casos se realizó tratamiento de conductos necróticos en el primer molar temporal inferior izquierdo y obturación de los mismos con Ketac Endo como cemento sellador (Fig. 4), con la particularidad de haber realizado en la

misma sesión la reconstrucción del molar con este mismo material, ya que la integridad de las superficies vestibular, lingual, mesial y distal del molar lo permitieron. La radiografía de control a los 6 meses del tratamiento revela el buen comportamiento del cemento de vidrio ionómero (Fig. 5); el caso se encuentra asintomático tanto clínica como radiográficamente, por lo que consideramos que ha tenido éxito.

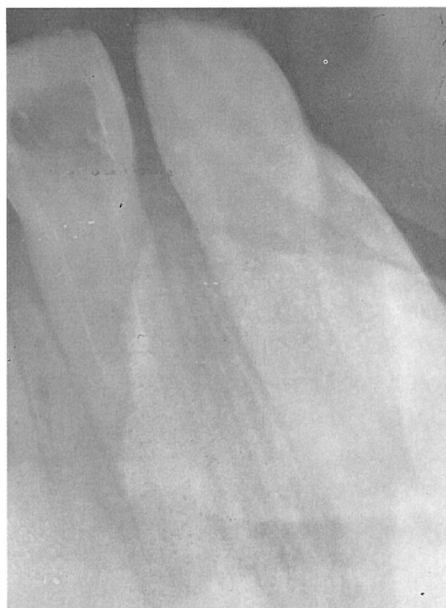

Fig. 1. Incisivo central superior izquierdo con caries palatina profunda.

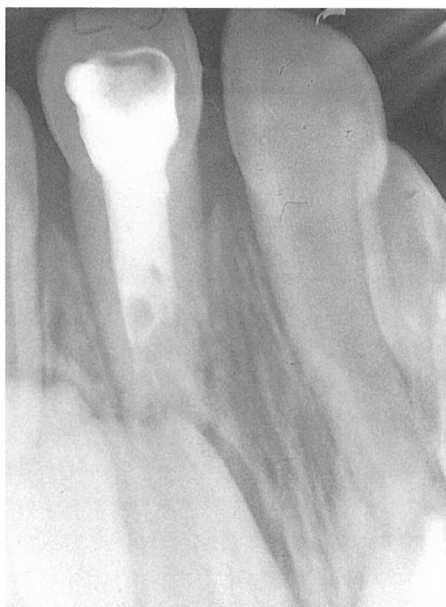

Fig. 2. Tratamiento de conductos Ketac-Endo en incisivo central superior izquierdo. Se observa una burbuja en el espesor del cemento sellador.

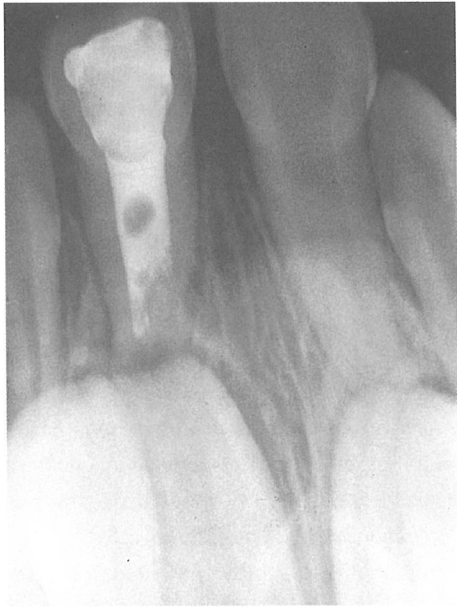

Fig. 3. Radiografía de control a los 6 meses del tratamiento de conductos Ketac-Endo donde no se aprecia ningún cambio en la imagen radiográfica.

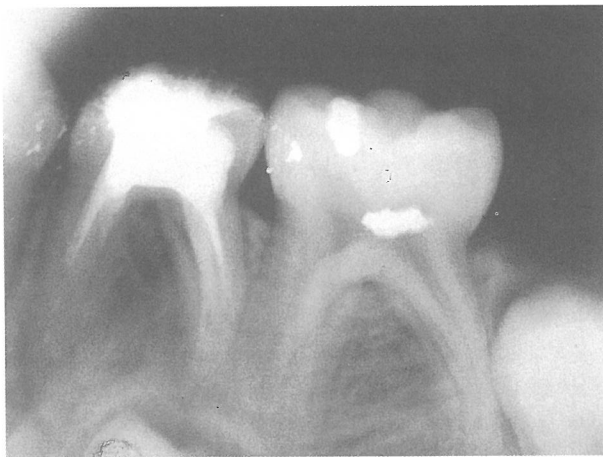

Fig. 4. Tratamiento de conductos y reconstrucción con Ketac-Endo en un primer molar temporal inferior.

Por último presentamos un segundo molar temporal inferior con caries profunda (Fig. 6), en el que realizamos una pulpotomía al formocresol. Como material sellador y en íntimo contacto con la pulpa radicular remanente, se utilizó el Ketac Endo Aplicap, rellenando igualmente toda la cámara pulpar y corona anatómica del molar en la misma sesión (Fig. 7).

Los padres de los niños a los que se les había reconstruido completamente el molar temporal con Ketac-Endo, han sido informados previamente de que este cemento puede no durar lo

mismo que una amalgama de plata o una corona de níquel-cromo, ya que en la actualidad no existen aún resultados de estudios clínicos al respecto, comunicándoles que en tal caso pueden recortarse para serles adaptadas una corona de níquel-cromo si fuese necesario. Se obtuvo el consentimiento paterno en ambos casos.

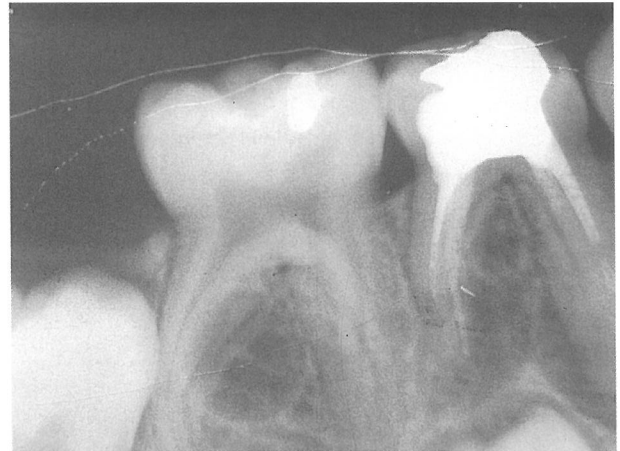


Fig. 5. No se aprecia ningún cambio en la imagen radiográfica obtenida en el examen de control realizado a los 6 meses del tratamiento con Ketac-Endo en el primer molar.

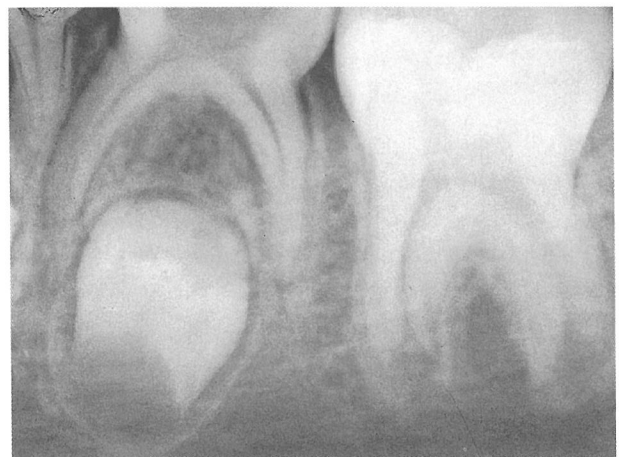

Fig. 6. Segundo molar mandibular con caries profunda.

### Discusión

Ketac Endo proporciona un sellado más hermético que los vidrios convencionales utilizados como selladores de conductos<sup>(14)</sup>. Fabra Campos y cols. ponen de manifiesto los buenos resultados obtenidos con Ketac-Endo, en la obturación de conductos radiculares de dientes permanentes, señalando la escasa filtración obtenida con este producto<sup>(16)</sup>. Igualmente Loest y cols. han observado muy buenos resultados en cuanto al comportamiento

de este material, en el estudio realizado *in vivo* con dientes permanentes<sup>(17)</sup>. Ray, H. y cols. en 1991, observaron que los artefactos visibles a modo de grietas en los cortes de muestras tomadas para estudio con microscopía electrónica, se encontraban en el espesor del sellador, apoyando la hipótesis de que existe unión entre el vidrio ionómero y la superficie de la dentina, los autores concluyen afirmando que este material presenta una buena adaptabilidad y adhesión a la pared dentinaria del conducto radicular. El Ketac-Endo se une químicamente a la dentina del conducto radicular y tal unión confiere una ventaja distinta en terapéutica endodóntica, previniendo la percolación y la penetración bacteriana en la interfase sellador-dentina<sup>(1)</sup>.

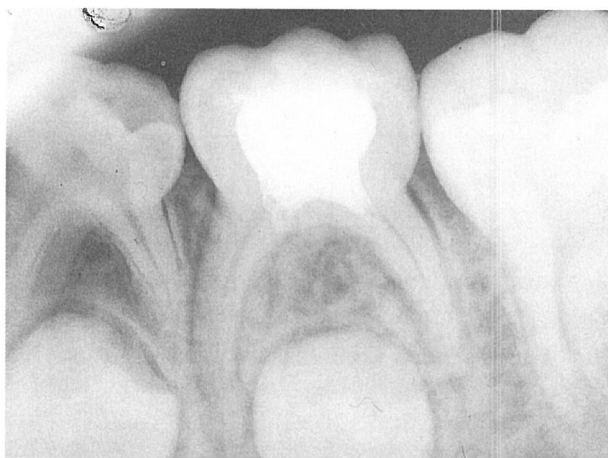

Fig. 7. Pulpotomía y reconstrucción con Ketac-Endo en el segundo molar mandibular.

Otra de sus propiedades son la alta radioopacidad<sup>(1)</sup> y biocompatibilidad<sup>(8,10)</sup>, cualidades que nos permiten su empleo en dentición temporal sin miedo a dañar la dentición permanente en desarrollo.

La facilidad de colocación en el canal radicular, observada en dentición permanente<sup>(1,13,14)</sup>, queda mermada en su empleo en dientes temporales debido a las características anatómicas de los conductos radiculares de los molares temporales, cuyo tamaño, curvatura y acintamiento los hace más difícilmente abordables, por éste y por cualquier otro sellador, no siendo así para el grupo de incisivos y caninos temporales. Sin embargo el mayor tiempo de trabajo y fraguado<sup>(1,14)</sup> nos permite utilizarlo con gran tranquilidad durante la obturación de los conductos.

Su mayor inconveniente parece residir en la dificultad de remoción de este material cuando sea necesario realizar un retratamiento, ya que no se conoce la existencia de un disolvente adecuado de este material<sup>(14)</sup>. Motivo por el cual algunos investigadores<sup>(1,14)</sup> así como la propia casa comercial limitan su empleo al tratamiento de conductos con la técnica simple del cono de

gutapercha o preferiblemente con técnica de condensación lateral, como propugna Fabra Campos<sup>(16)</sup>, al objeto de poder desobturar el conducto en caso necesario mediante disolución de la gutapercha que en este caso se encontraría en mayor proporción que el cemento de vidrio ionómero.

En caso de fracaso terapéutico en dentición temporal, este inconveniente conllevaría la necesidad de realizar extracción dentaria y colocación de un mantenedor de espacio.

Basándonos en que los trabajos experimentales "in vivo", realizados con Ketac-Endo que existen en la actualidad, han sido llevados a cabo en dientes permanentes<sup>(17)</sup>, y la observación general es que el Ketac-Endo extruido periapicalmente, no fue reabsorbido por los tejidos durante el período de observación de la investigación<sup>(15)</sup>, consideramos oportuno que hasta que no salgan a la luz resultados de nuestras investigaciones de este material empleándolo en dientes temporales, sometidos a los procesos fisiológicos de recambio, en el momento actual, el uso del Ketac-Endo en la terapéutica endodóntica de dientes temporales, debe quedar restringido a las pulpotomías.

## Conclusiones

El cemento sellador de vidrio ionómero, Ketac-Endo parece ser una buena alternativa en el tratamiento pulpar de dientes temporales. No obstante, proponemos limitar el uso del Ketac-Endo en la terapéutica pulpar de los dientes temporales, a las pulpotomías, pues en la actualidad no está demostrada la reabsorción de este material, requisito indispensable para su uso odontopediátrico como material de relleno de los conductos radiculares temporales.

Sin embargo, su buena adhesión dentinaria, radioopacidad y biocompatibilidad les confiere propiedades ideales para su uso en odontopediatría. Aunque se deben considerar ciertas particularidades en cuanto al tiempo de trabajo del Ketac-Endo, ya que resulta excesivamente largo. Esta pequeña traba se puede obviar fácilmente, realizando la mezcla al inicio del tratamiento endodóntico.

El mayor inconveniente que presenta es la imposibilidad de retratamiento efectivo, al igual que sucede con otros cementos selladores extensamente empleados hasta la actualidad como es el caso del óxido de cinc eugenol (IRM).

Peñalver Sánchez, M.A.: Profesora Asociada de Odontología Infantil. Facultad de Odontología. Universidad de Granada; Ferrer Luque, C.M.: Profesora Asociada de Patología y Terapéutica Dental. Facultad de Odontología. Universidad de Granada.

Correspondencia: M<sup>a</sup> Angustias Peñalver Sánchez; C/. Emperatriz Eugenia, nº 18 - 1º B; 18002 - Granada; Telf. (958) 29 10 55.

### Bibliografía

- 1.- RAY, H.; SELTZER, S.: A new Glass ionomer root canal sealer. *Journal of Endodontics*. 1991. 17 (2): 598 - 603.
- 2.- PUMAROLA, J.; GARCÍA, M.: Cementos de ionómero de vidrio: aplicación clínica. *Arch. Odontostomatol*. 1993. 9(3): 113 - 120.
- 3.- EDWARD, J.; SWIFT, J.: Effect of mixing time on fluoride release on a glass ionomer cement. *Am. J. Dent*. 1988. 4: 132 - 134.
- 4.- ABOUSH, Y.E.Y.; JENKINS, C.B.G.: An evaluation of the bonding of glass-ionomer restorations to dentine and enamel. *Br. Dent. J*. 1986. 161: 179 - 184.
- 5.- GONZÁLEZ, S.; PÉREZ, I.; NAVAJAS, J.M.: La unión de cemento de vidrio ionómero a la dentina. Un estudio *in vitro*. *Rev. Europea Odontostom*. 1991. 3: 161 - 166.
- 6.- CROLL, T.H.P.: Restauraciones de Clase I en un molar permanente con cemento de ionómero de vidrio-resina fotopolimerizable. *Quintessence (ed. esp.)*. 1995. 8 (1): 9 - 14.
- 7.- KAWAHARA, H.; IMANISHI, Y.; OSHIMA, H.: Biological evaluation on glass-ionomer cement. *J. Dent. Res*. 1979. 58: 1.080 - 1.086.
- 8.- BLACKMAN, R.; GROSS, M.; SELTZER, S.: An evaluation of the biocompatibility of a glass ionomer-silver cement in rat connective tissue. *Journal of endodontics*. 1989. 15 (2): 76 - 79.
- 9.- WU, M.K.; DEGREE, A.J.; WESSELINK, P.R.: Leakage of four root canal sealers at different thicknesses. *Int. Endodon. J*. 1994. 27: 304 - 308.
- 10.- JONCK, L.M.; GROBBELARR, C.J.; STRATING, H.: Biological evaluation of glass-ionomer cement (Ketac-O) as an interface material in total joint replacement. A screening test. *Clinical Materials*. 1989. 4: 201 - 224.
- 11.- TIDSWELL, H.E.; SAUNDERS, E.M.; SAUNDERS, W.P.: Assesment of coronal leakage in theeth root filled with guttapercha and glass ionomer root canal sealer. *Int. Endodon. J*. 1994. 27: 208 - 212.
- 12.- SMITH, M.A.; STEINMAN, H.R.: An *in vitro* evaluation of microleakage of two new and two old root canal sealers. *J. Endodon*. 1994. 20 (1): 18 - 21.
- 13.- VILCHEZ, M.A.; FERRER, C.M.; GONZÁLEZ, S.: Obturación de conductos con vidrio ionómero y otros selladores habituales. *Rev. Act. Odontostomat. Esp*. 1994. 1 (430): 47 - 52.
- 14.- FERRER, C.M.; VILCHEZ, M.A.; GONZÁLEZ, S.: Estudio de filtración apical con el cemento de vidrio ionómero Ketac-Endo. *Rev. Act. Odontostomat. Esp*. 1995. 55 (9): 41 - 44.
- 15.- FRIEDMAN, S.; LÖST, C.; ZARRABIAN, M; TROPE, M.: Evaluation of success and failure after endodontic therapy using a glass ionomer cement sealer. *J. Endoddon*. 1995. 21 (7): 384 - 390.
- 16.- FABRA, H.; IGUAL, M.; PASCUAL, A.: Capacidad de sellado apical del ionómero de vidrio usado como cemento de conductos. *Endodoncia*. 1993. 11 (4): 192 - 198.
- 17.- LOEST, C.; TROPE, M.; FRIEDMAN, S.: Follow-up of root canals obturated in conjunction with a glass ionomer root canal sealer. *J. Endodon*. 1993. 19: 201 - 202.

## La Sociedad Española de Odontopediatría en Internet

Recientemente y en colaboración con la empresa catalana Informátiicar Médica se está llevando a cabo una recopilación de información de nuestra Sociedad para llenar de contenido nuestra página Web.

Nuestra intención es que la página de la S.E.O.P., contenga áreas de información para los miembros, padres, medios de comunicación.

Es importante también disponer de un lugar para formularios de inscripción de nuevos miembros a la Sociedad, así como un lugar donde se podrían ir publicandos resumidos los artículos que próximamente se publicarían en nuestra revista *Odontología Pediátrica*.

## ¿Quisiera recibir ODONTOLOGÍA PEDIÁTRICA en su casa?

Rellene por favor los datos:

Nombre ..... D.N.I. o C.I.F. ....

Apellidos .....

Dirección .....

Población ..... C.P. ....

O. P. órgano de difusión de la Sociedad Española de Odontopediatría se compromete a editar tres números anuales de temática relacionada con la odontología infantil. El importe anual de la suscripción es de 6.000 pesetas, que las podrá abonar, bien enviando talón nominativo a nombre de la Sociedad Española de Odontopediatría o bien por domiciliación bancaria. En cualquiera de los casos remita sus datos a: Sociedad Española de Odontopediatría. Pl. de la Porxada, 21-23 - 3ª pl., 08400 Granollers (Barcelona)

### ORDEN DE PAGO POR DOMICILIACIÓN BANCARIA

Banco o Caja de Ahorros ..... Nº Suc. ....

Dirección .....

Población ..... C.P. ....

Cuenta Corriente Nº .....

Nombre del Titular .....

Ruego a Vds. se sirvan tomar nota hasta nuevo aviso, adeudarán en mi cuenta el recibo que anualmente y a nombre de la Sociedad Española de Odontopediatría les sea presentado al cobro.

Firma del titular

DOCUMENTO PARA EL BANCO

## ¿Va a cambiar de domicilio?

Denos a conocer si está pensando en cambiar de dirección, para evitar que su revista Odontología Pediátrica no se pierda.

Rellene por favor este boletín y envíenoslo a:

Secretaría Técnica de la S.E.O.P.

Plaza de la Porxada, 21-23, 3ª planta

08400 - Granollers (Barcelona)

Nombre .....

Dirección ..... Telf. ....

Ciudad ..... Provincia ..... C.P. ....