

Caso Clínico

Técnica modificada de sello oclusal para la restauración de dientes permanentes jóvenes con tratamiento endodóntico: a propósito de un caso

M. Á. ROSALES BERBER¹, R. VELÁZQUEZ RODRÍGUEZ², J. A. GARROCHO RANGEL¹, A. DE JESÚS POZOS GUILLÉN¹, M. S. RUIZ RODRÍGUEZ¹, R. MÁRQUEZ PRECIADO¹

¹Catedrático y ²Alumno del Posgrado en Estomatología Pediátrica. Facultad de Estomatología. Universidad Autónoma de San Luis Potosí. San Luis Potosí, México

RESUMEN

La técnica de sello oclusal (SO) permite la reproducción de los detalles anatómicos de la cara oclusal de molares permanentes tratados endodónticamente para conseguir una restauración más precisa y detallada. Esta técnica consiste en la obtención de una mini impresión de la cara oclusal antes de realizar la cavidad o apertura del molar afectado. El sello reproduce fielmente la anatomía original de la cara oclusal del diente afectado antes de ser tratado. El objetivo del presente artículo es describir una modificación de la técnica SO, utilizando una corona preformada de acero inoxidable comercial para la obtención de la impresión inicial y la posterior restauración de un primer molar superior permanente tratado con endodoncia, en un paciente de 13 años de edad. El seguimiento del caso se llevó a cabo durante 6 meses, encontrándose la restauración en buenas condiciones estéticas y funcionales.

PALABRAS CLAVE: Sello oclusal. Restauración de la cara oclusal. Corona de acero inoxidable. Molares permanentes tratados endodónticamente.

INTRODUCCIÓN

La cara oclusal de un molar primario o permanente es la superficie más susceptible para el desarrollo de lesiones cariosas debido a su compleja morfología que permite una mayor acumulación de placa dentobacteriana o biofilm y a

ABSTRACT

The occlusal stamp technique (OS) allows the reproduction of the anatomy of the occlusal surface of endodontically treated permanent molars when these require restoring, achieving a more precise and exact restoration. The technique consists in taking a mini impression of the occlusal surface before making the aperture of the affected tooth. The stamp faithfully reproduces the original anatomy of the occlusal surface of the tooth before being treated. The aim of this article was to describe a modification of the OS technique, using a commercial preformed stainless steel crown for the initial impression and the subsequent endodontic restoration of an upper permanent first molar tooth in a 13 years old patient. The case follow-up was carried out over 6 months.

KEY WORDS: Occlusal stamp. Occlusal surface restoration. Stainless steel crown. Permanent molars endodontically treated.

la dificultad para un cepillado adecuado (1-3). Debido a esta compleja anatomía, su restauración se vuelve un aspecto difícil, ocasionando que no se reestablezcan adecuadamente las funciones masticatorias y estéticas y que exista una reducción significativa en la longevidad de la restauración (3-5). El principal objetivo de una restauración oclusal es devolver la forma, función, anatomía y oclusión del diente afectado. Comparado con las restauraciones indirectas, en las que el contacto, contorno y oclusión se desarrollan adecuadamente

en el laboratorio de prótesis, las restauraciones directas plantean diversos desafíos para la consecución de estos mismos objetivos intraoralmente. Las diferentes matrices disponibles para elaborar restauraciones metálicas y no metálicas permiten lograr el contorno y el contacto de las superficies proximales; sin embargo, no consiguen obtener una oclusión precisa. Es por ello que la rehabilitación de la cara oclusal requiere de gran destreza manual y habilidad, para evitar la generación de discrepancias oclusales. Además, el grado de porosidades presentes en la restauración final se reduce considerablemente. Esto se debe al hecho de que la matriz del sello ejerce presión sobre el material compuesto, lo que disminuye la formación de microburbujas y la interferencia del oxígeno con la polimerización de la capa final del material compuesto dando como resultado un terminado de la superficie oclusal más que con los abrasivos, factores determinantes importantes para el éxito a largo plazo de las restauraciones compuestas (6-8).

Con frecuencia, las lesiones cariosas profundas provocan una importante destrucción de los tejidos duros, desfigurando así la anatomía oclusal del diente afectado. Sin embargo, en algunas ocasiones ocurre que la caries solo afecta a la estructura dentinaria, dejando al esmalte prácticamente intacto. Es en estos casos es cuando se indica la técnica del sello oclusal, también conocida como técnica de la réplica, técnica de sello en microbrush, o stamp technique, propuesta por el Dr. Waseem Riaz (Gran Bretaña) (9). Esta nueva técnica de restauración directa de resina compuesta permite obtener la topografía oclusal precisa y con facilidad, y consiste en la fabricación de un sello oclusal que registra la anatomía oclusal de los dientes posteriores antes de la preparación cavitaria (10). La técnica se indica principalmente en aquellos casos en los que el esmalte oclusal está intacto pero hay caries presente debajo del tejido sano con crestas marginales intactas y una anatomía oclusal ideal (7,11,12). Este procedimiento ofrece las ventajas de rapidez en su elaboración y gran facilidad para realizar restauraciones con una anatomía ideal, con menos ajustes de terminación (13). Además, la cantidad de porosidades y microburbujas presentes en la restauración final se reduce considerablemente (12).

CASO CLÍNICO

Paciente masculino de 13 años que acudió a la Clínica de la Especialidad en Estomatología Pediátrica (Facultad de Estomatología, Universidad Autónoma de San Luis Potosí, México) remitido por un endodoncista particular de la localidad, para restauración de un primer molar superior derecho permanente tratado endodónticamente (Fig. 1).

En sus antecedentes perinatales es producto de la tercera gesta de madre de 27 años de edad, parto eutócico a las 40 semanas de gestación, sin complicaciones y peso 2.930 kg y midió 51 cm al nacimiento.

Recibió alimentación por seno materno hasta los 7 meses de edad, inicia ablactación a los 6 meses de vida y cuenta con el esquema de vacunación completo de acuerdo a su edad. En sus antecedentes personales patológicos no se reporta ninguno de importancia.

Como antecedentes odontológicos refiere haber presentado dolor espontáneo y nocturno en el primer molar permanente

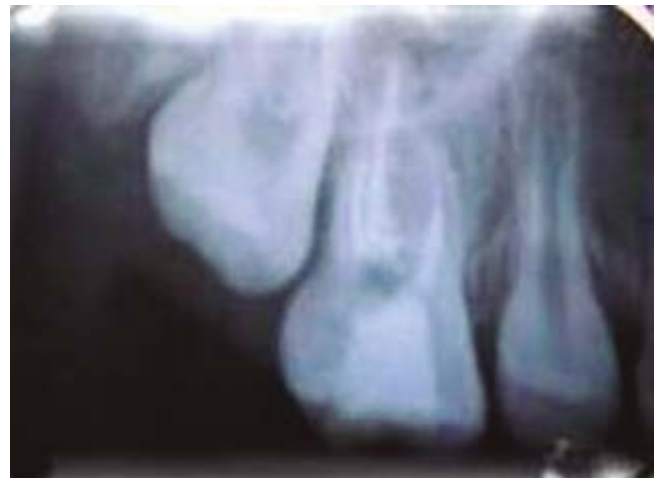

Fig. 1. Radiografía preoperatoria de primer molar superior derecho permanente tratado con endodoncia.

superior derecho (1.6) que requirió tratamiento endodóntico, el cual fue realizado en consulta particular y remitido para su rehabilitación a la clínica de nuestro postgrado.

A la exploración clínica intraoral se observó dentición mixta tardía, clase I molar bilateral con apiñamiento, mucosas con adecuada coloración e hidratación y la restauración temporal en el molar en cuestión (Figs. 2A, 2B y 2C).

A continuación, se describe el procedimiento empleado para la confección del sello oclusal y la rehabilitación completa del molar afectado:

1. Se seleccionó el tamaño de la corona de acero inoxidable (3M ESPE. Monterrey NL, México).
2. Se colocó resina fluida (Filtek™ Z350XT Flow 3M ESPE, México) sobre la cara oclusal de la corona y se polimerizó para obtener una mini impresión de ésta, utilizando un microbrush como soporte y se marcó la cara vestibular como guía para la colocación en el órgano dentario (Fig. 3).
3. Se procedió al aislamiento absoluto del molar con dique de hule. Se retiró la restauración temporal y se colocó una base de ionómero de vidrio (Vitrebond™ 3M ESPE, México) (Fig. 4A).
4. A continuación, se obturó el molar de la forma convencional (grabado del esmalte y adhesivo dentinario), colocando y fotopolimerizando la resina por capas subsiguientes (Fig. 4B).
5. Luego de aplicar la última capa de resina, y antes de fotopolimerizar, se colocó una cinta de teflón blanca. Sobre esta cinta se posicionó cuidadosamente el sello oclusal con presión ligera, para que esta última capa se conformara de acuerdo a la anatomía del sello (Fig. 4C).
6. Se retiró cuidadosamente el sello oclusal de teflón. Se eliminaron los excedentes de resina y con un pincel se alisaron los bordes de la resina y se fotopolimerizó la última capa. Se obtuvo así una excelente reproducción anatómica de la cara oclusal. Por último se identificaron los puntos altos de la restauración con papel de articular y se rectificaron. En las siguientes imágenes se observa el resultado final (Figs. 5A y 5B).

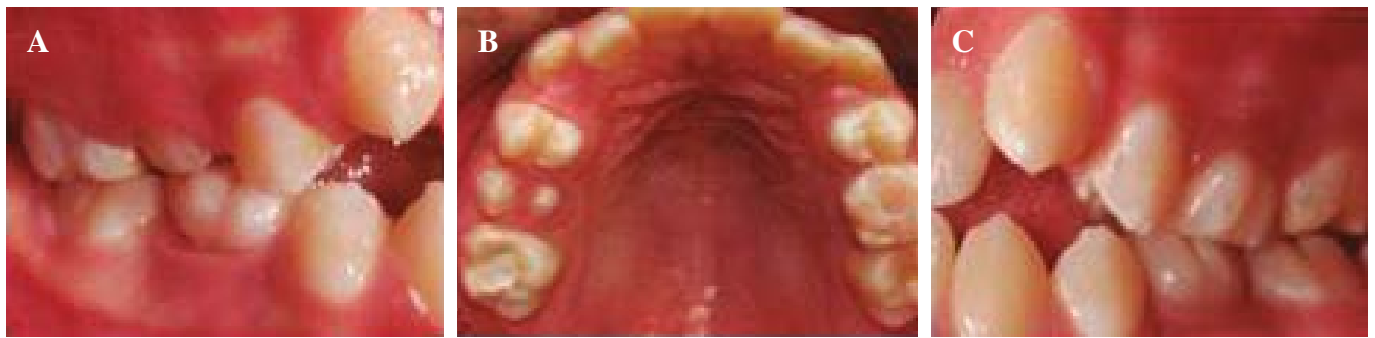

Fig. 2. A. Clase Molar I derecha. B. Arcada superior con restauración temporal en primer molar permanente superior derecho. C. Clase I molar izquierda.

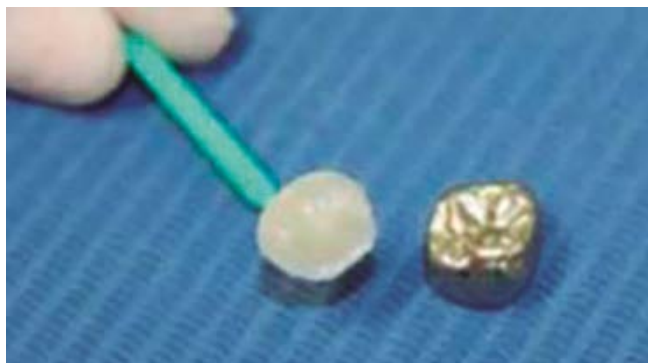

Fig. 3. Impresión de la cara oclusal de la corona de acero cromo performada con resina fluida (Filtek™ Z350XT Flow 3M).

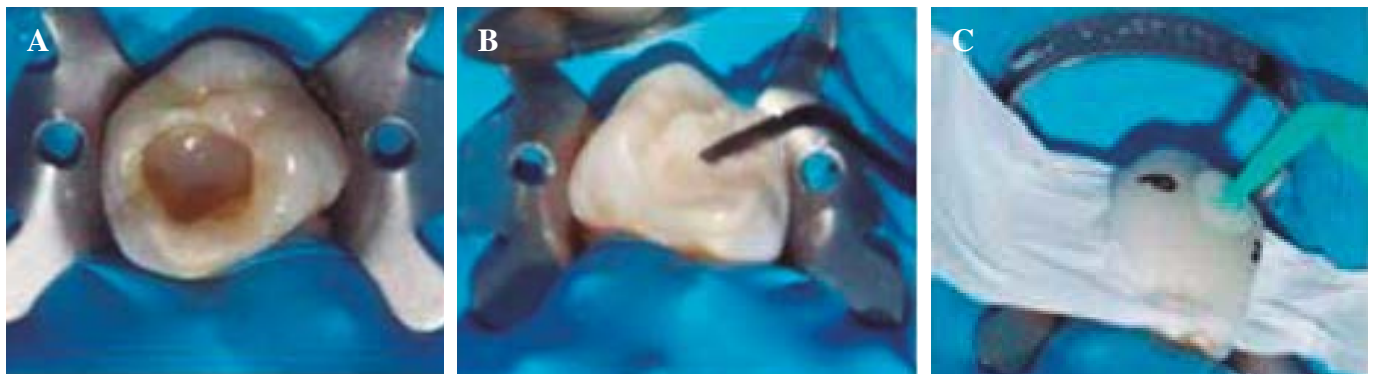


Fig. 4. A. Aislamiento absoluto. Retiro de la restauración temporal y colocación de una base de ionómero de vidrio (Vitrebond 3M ESPE, México). B. Obturación de la forma convencional. C. Colocación de la cinta de teflón y el sello oclusal.

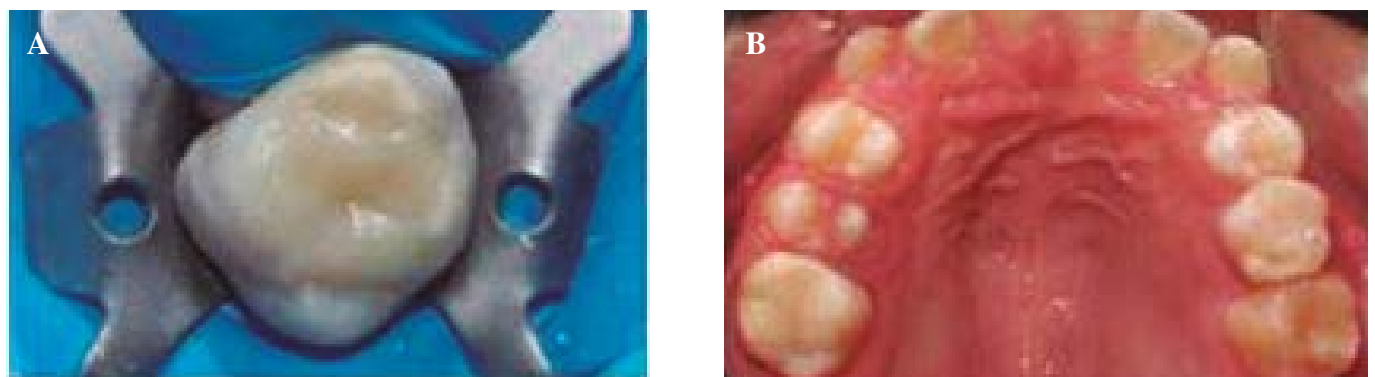


Fig. 5. A. Restauración final. B. Restauración final vista oclusal.

7. El paciente fue revisado 6 meses después del procedimiento de rehabilitación. La restauración oclusal se encontró en buen estado de adaptación, sin fracturas, desgastes anormales o zonas de filtración aparente. Tampoco se detectaron manifestaciones de dolor o inflamación gingival. Se reforzaron la enseñanza y práctica de la técnica de cepillado e hilo dental, además del consejo dietético anticariogénico. El paciente será revisado nuevamente en 6 meses.

DISCUSIÓN

La presencia de una oclusión funcional apropiada promueve una adaptación favorable de la neuromusculatura oral, además de la articulación temporomandibular, dientes y sus estructuras de soporte; además, mantiene una relación intercuspidal positiva y estable en oclusión céntrica sin síntomas de disfunción temporomandibular y sin signos de desgaste dental anormal (12,13). El objetivo principal de cualquier procedimiento restaurativo es restaurar la forma y la función del aparato estomatognático, la anatomía oclusal correcta de una obturación devuelve la función masticatoria y evita el trauma oclusal (14). Estos fundamentos deben ser aplicados especialmente cuando se elaboran restauraciones completas de los primeros molares permanentes jóvenes, ya que su pérdida puede acarrear disturbios en la articulación temporomandibular, reducción en la capacidad masticatoria, cambios en la dimensión vertical y alteraciones oclusales (15). El procedimiento restaurador seleccionado en el paciente aquí reportado permitió no solamente el mantenimiento de la función oclusal del primer molar permanente superior, conservando una estructura similar a la de un diente sano. La técnica del sello oclusal fue la mejor opción de elección para lograr una apariencia estética más favorable, con mejor adaptación marginal y mayor resistencia al desgaste. Actualmente, las resinas compuestas son empleadas con este método debido a la mayor preservación de las estructuras dentales y una resistencia mecánica superior (16,17). Para lograr una mayor longevidad de la restauración, es esencial el uso de sistemas adhesivos eficaces, la aplicación de la resina en pequeños incrementos, polimerización de manera adecuada y el uso de bases cavitarias biocompatibles en cavidades profundas, como el ionómero de vidrio, con el fin de disminuir la contracción de polimerización (18,19). Todas estas precauciones fueron empleadas en el caso reportado. Sin embargo, la técnica presenta algunas desventajas, por ejemplo la dificultad para repetir restauraciones fallidas, la posibilidad de que el microbrush se desprenda del sello y que el procedimiento solo se limita a dientes con anatomía oclusal intacta, como son aquellos molares permanentes jóvenes tratados endodónticamente y cuyo acceso es conservador (20). Convencionalmente, estos órganos dentarios se rehabilitan con diversas alternativas como son las coronas de acero cromo o incrustaciones para devolver la anatomía y función oclusal. Es por ello que, aunque es un método creado hace varios años, el empleo de la técnica debe ser ampliamente divulgado entre los practicantes de la odontopediatría, como una excelente alternativa para la rehabilitación de los primeros molares permanentes jóvenes que presenten una estructura dental sana. Su aplicación mantiene vigentes

los principios de la odontología de mínima intervención, ideal para pacientes pediátricos y adolescentes (10,21).

CONCLUSIONES

- La técnica de “sello oclusal” (SO) es muy efectiva para la restauración directa con resina de dientes posteriores con caries ocultas y extensa implicación de la dentina. Se requiere de un tiempo de operación mínimo, ya que elimina la necesidad de reproducir la anatomía oclusal de forma convencional.
- Esta es una técnica fácil, no invasiva, que replica la anatomía oclusal mediante la copia del diente original para obtener una reproducción perfecta de dicha superficie con pequeños ajustes finales.

CORRESPONDENCIA:

Miguel Ángel Rosales Berber
Av. Manuel Nava # 2, Zona Universitaria
San Luis Potosí, S.L.P. México
e-mail: miguel.rosales@uaslp.mx

BIBLIOGRAFÍA

1. Perrin P, Zimmerli B, Jacky D, Lussi A, Helbling C, Ramseyer S. Schweiz Monatsschr Zahnmed 2013;123(2):111-29.
2. Alshehadat SA, Halim MS, Carmen K, Fung CS. The stamp technique for direct Class II composite restorations: A case series. J Conserv Dent 2016;19(5):490-3.
3. Duque C, Da Silva RC, Dos Santos-Pinto L. Treatment options for the occlusal surface of first permanent molars. J Clin Pediatr Dent 2004;29:5-9.
4. Hernández P, De Oliveira F, Baffi M. Dental rehabilitation with occlusal replica technique in pediatric dentistry: Case report. Rev Odontol Univ Cid. São Paulo 2014; 26(2):161-9.
5. Ramseyer ST, Helbling C, Lussi A. Posterior vertical bite reconstructions of erosively worn dentitions and the “stamp technique” – A case series with a mean observation time of 40 months. J Adhes Dent 2015;17:283-9.
6. Attin T, Filli T, Imfeld C, Schmidlin PR. Composite vertical bite reconstructions in eroded dentitions after 5.5 years: a case series. J Oral Rehabil 2012;39: 73-9 .
7. Greena M, Ambily J. Microbrush stamp technique to achieve occlusal topography for composite resin restorations - A Technical Report. Journal of Scientific Dentistry 2016;6(2):76-81.
8. Hamilton JC, Krestik KE, Dennison JB. International Evaluation of custom occlusal matrix technique for posterior light-cured composites. Oper Dent 1998;23:303-7.
9. Nishad SV, Sharma U. Stamp technique for posterior composite restorations-A case report. J Dent Med Sci 2018;17(8):13-5.
10. Murashkin A. Direct posterior composite restorations using stamp technique-conventional and modified: A case series. Int J Dent Res 2017;2(1):3-7.
11. Malta D, Baratieri LN, Monteiro S. Cárie oculta: técnica da réplica oclusal atualizada. J Clin Dent Res 2016;13(3):90-107.
12. Baratieri LN, Monteiro S, Correa M, Ritter AV. Posterior resin composite restorations: A new technique. Quintessence Int 1996;27:733-8.
13. Tambake NJ, Tambake S, Gandh N, Jadhav Y, Madhu K, Burad P. Stamp technique -New perspective of Aesthetic Dentistry: A Case Report. J Dent Med Sci 2017;16(06):49-51.
14. Martos J, Reginatto NL, Zavarez MJ, Machado LF. Técnica da matriz oclusal para restauração direta em dentes posteriores. Int J Braz Dent 2009;5(4):408-14.
15. Normando A, Silva M, Le Bihan R, Simone JL. Alterações oclusais espontâneas decorrentes da perda dos primeiros molares permanentes inferiores. Rev Dent Press Ortodon Ortop Maxilar 2003;8(3):15-23.

16. Susin A, Pozzobon R, Skupien J, Pachaly R. Técnica da réplica oclusal x restauração direta convencional com resina composta – relato de caso. *Int J Dent* 2008;7(4):250-4.
17. Deliperi S, Bardwell N. Multiple cuspal-coverage direct composite restorations: functional and esthetic guidelines. *J Esthet Restor Dent* 2008;20(5):300-8.
18. Lopes G, Vieira LC, Araujo E. Direct composite resin restorations: a review of some clinical procedures to achieve predictable results in posterior teeth. *J Esthet Restor Dent* 2004;16(1):19-31.
19. Aimi E, Lopes G. Restaurações diretas de resina composta em dentes posteriores: uma realidade no Brasil do século XXI. *Clín Int J Braz Dent* 2007;3(1):32-40.
20. Attin T, Filli T, Imfeld C, Schmidlin PR. Composite vertical bite reconstructions in eroded dentitions after 5.5 years: a case series. *J Oral Rehabil* 2012;39:73-9.
21. Mandarino F, Dinelli W, Oliveira JO, Porto C, Lolato A. Uma nova técnica de restauração com resina composta em dentes posteriores. *RGO* 1989;37(6):460-6.

Clinical Case

Modified occlusal stamp technique for the restoration of young permanent teeth with endodontic treatment: a case report

M. Á. ROSALES BERBER¹, R. VELÁZQUEZ RODRÍGUEZ², J. A. GARROCHO RANGEL¹, A. DE JESÚS POZOS GUILLÉN¹, M. S. RUIZ RODRÍGUEZ¹, R. MÁRQUEZ PRECIADO¹

¹Professor and ²Pupil of the Postgraduate in Pediatric Stomatology. Faculty of Stomatology. Autonomous University San Luis Potosí. San Luis Potosí, Mexico

ABSTRACT

The occlusal stamp technique (OS) allows the reproduction of the anatomy of the occlusal surface of endodontically treated permanent molars when these require restoring, achieving a more precise and exact restoration. The technique consists in taking a mini impression of the occlusal surface before making the aperture of the affected tooth. The stamp faithfully reproduces the original anatomy of the occlusal surface of the tooth before being treated. The aim of this article was to describe a modification of the OS technique, using a commercial preformed stainless steel crown for the initial impression and the subsequent endodontic restoration of an upper permanent first molar tooth in a 13 years old patient. The case follow-up was carried out over 6 months.

KEY WORDS: Occlusal stamp. Occlusal surface restoration. Stainless steel crown. Permanent molars endodontically treated.

RESUMEN

La técnica de sello oclusal (SO) permite la reproducción de los detalles anatómicos de la cara oclusal de molares permanentes tratados endodónticamente para conseguir una restauración más precisa y detallada. Esta técnica consiste en la obtención de una mini impresión de la cara oclusal antes de realizar la cavidad o apertura del molar afectado. El sello reproduce fielmente la anatomía original de la cara oclusal del diente afectado antes de ser tratado. El objetivo del presente artículo es describir una modificación de la técnica SO, utilizando una corona preformada de acero inoxidable comercial para la obtención de la impresión inicial y la posterior restauración de un primer molar superior permanente tratado con endodoncia, en un paciente de 13 años de edad. El seguimiento del caso se llevó a cabo durante 6 meses, encontrándose la restauración en buenas condiciones estéticas y funcionales.

PALABRAS CLAVE: Sello oclusal. Restauración de la cara oclusal. Corona de acero inoxidable. Molares permanentes tratados endodónticamente.

INTRODUCTION

The occlusal surface of a primary or permanent molar is the most susceptible to developing carious lesions due to the complex morphology that allows a greater accumulation of dentobacterial plaque or biofilm, and to the difficulty of brushing properly (1-3). Due to this complex anatomy, restoration is difficult, masticatory and esthetic functions will not be properly reestablished, and there will be a significant reduction in the longevity of the restoration (3-5). The main objective of an occlusal restoration is to restore shape and function in addition to the anatomy and occlusion of the affected tooth. Compared with indirect restorations in which contact, contour and occlusion are properly developed in a prosthetic laboratory, direct restorations raise various challenges for achieving these same objectives intraorally. The different matrices available for making metal and non-metal restorations permit achieving the contour and contact of the proximal surfaces. However, occlusion that is precise is not achieved. It is for this reason that the rehabilitation of the occlusal surface requires great manual dexterity and skill in order to avoid the generation of occlusal discrepancies. In addition, the degree of porosities in the final restoration is reduced considerably. This is due to the fact that the stamp matrix exerts pressure on the composite material, which reduces the formation of microbubbles and the interference of oxygen with the polymerization of the final layer of composite material and the result is a better finish of the occlusal surface than with abrasive material, important determinants for the long term success of composite restorations (6-8).

Frequently deep carious lesions lead to considerable destruction of hard tissue, disfiguring the occlusal anatomy of the tooth affected. However, on some occasions the caries affect only the dentin structure, and the enamel is practically intact. The occlusal stamp technique is indicated in these cases. It is also known as the replica technique, microbrush stamp technique or as the stamp technique proposed by Dr. Waseem Riaz (Great Britain) (9). This new technique for direct restoration using composite resin allows obtaining precise occlusal topography easily, and it consists in making an occlusal stamp that registers the occlusal anatomy of the posterior teeth before the cavity preparation (10). The technique is indicated mainly for those cases where the occlusal enamel is intact but there are caries below healthy tissue. The marginal ridges are intact and the occlusal anatomy is perfect (7,11,12). This procedure has advantages with regard to preparation speed. It is also easier to carry out restorations when the anatomy is ideal, and there are fewer final adjustments (13). In addition, the quantity of porosities and microbubbles present in the final restoration is considerably reduced (12).

CASE REPORT

Male patient aged 13 years attended the Pediatric Stomatology Specialty Clinic (Faculty of Stomatology, Autonomous University of San Luis Potosí, Mexico) referred by a private endodontist in the area for the restoration of a permanent upper right first molar following endodontic treatment (Fig. 1).

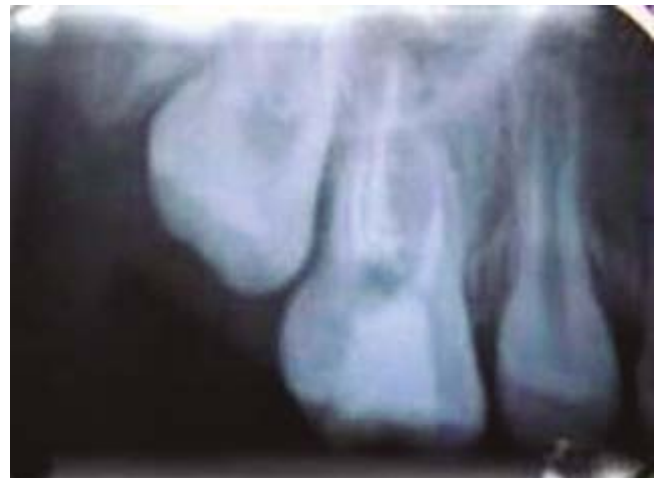

Fig. 1. Preoperative radiograph of the endodontically treated upper right first molar.

The perinatal medical history was a product of the third pregnancy of the mother aged 27 years, who experienced a normal birth at 40 weeks with no complications and a birth weight of 2.930 kg and birth length of 51 cm.

The patient was breastfed until the age of 7 months, and weaning was started at 6 months. All the vaccinations were correct for his age. There were no significant diseases in his medical history.

Regarding his dental history, he reported having suffered spontaneous pain at night in the upper right permanent first molar (1.6) that required endodontic treatment, which was carried out by a private dental clinic, and he was subsequently referred to our post-graduate clinic for rehabilitation.

The intraoral clinical examination revealed late mixed dentition, bilateral class I molar with overcrowding, mucosa with adequate color and hydration, and the temporary restoration of the molar in question (Figs. 2A, 2B and 2C).

The procedure used for performing the occlusal stamp and the complete rehabilitation of the molar affected is described.

1. The size of the stainless steel crown was chosen (3M ESPE, Monterrey NL, Mexico).
2. Liquid resin (Filtek™ Z350XT Flow 3M ESPE, Mexico) was placed on the occlusal surface of the crown which was polymerized in order to obtain a mini-impression using a microbrush for support and the buccal aspect was marked as a guide for placing this on the tooth (Fig. 3).
3. Total isolation of the molar was achieved using a rubber dam. The temporary restoration was removed and a glass ionomer base (Vitrebond™ 3M ESPE, Mexico) placed (Fig. 4A).
4. Next the molar was obturated in the conventional manner (enamel etching and dentin bonding), and different layers of resin were placed and polymerized (Fig. 4B).
5. After the last layer of resin had been placed, and before polymerization, a layer of white teflon tape was placed. The occlusal stamp was placed carefully on the tape with light pressure so that the last layer fitted the anatomy of the seal (Fig. 4C).

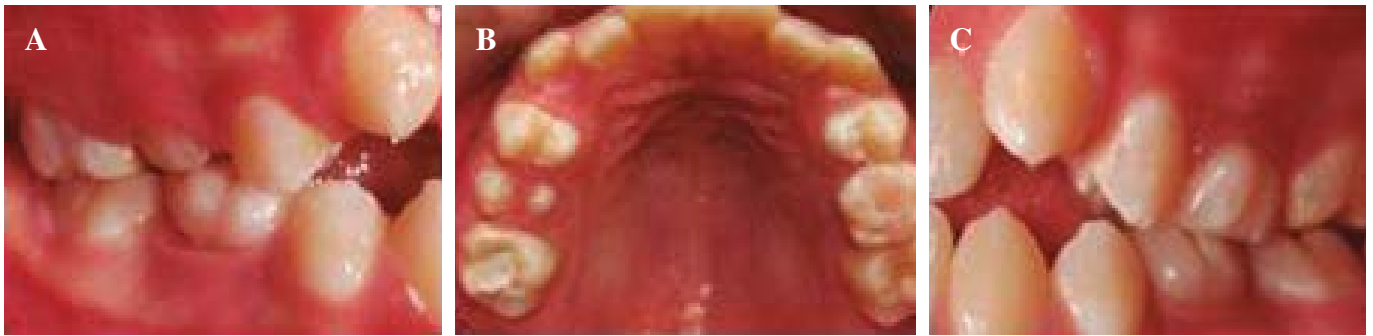

Fig. 2. A. Right molar class I. B. Upper arch with temporary restoration of upper right permanent first molar. C. Left molar class I.

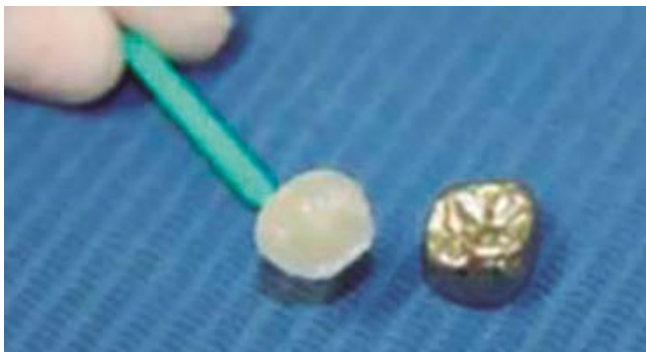


Fig. 3. Impression of occlusal surface of the preformed chrome steel crown with liquid resin (Filtek™ Z350XT Flow 3M).

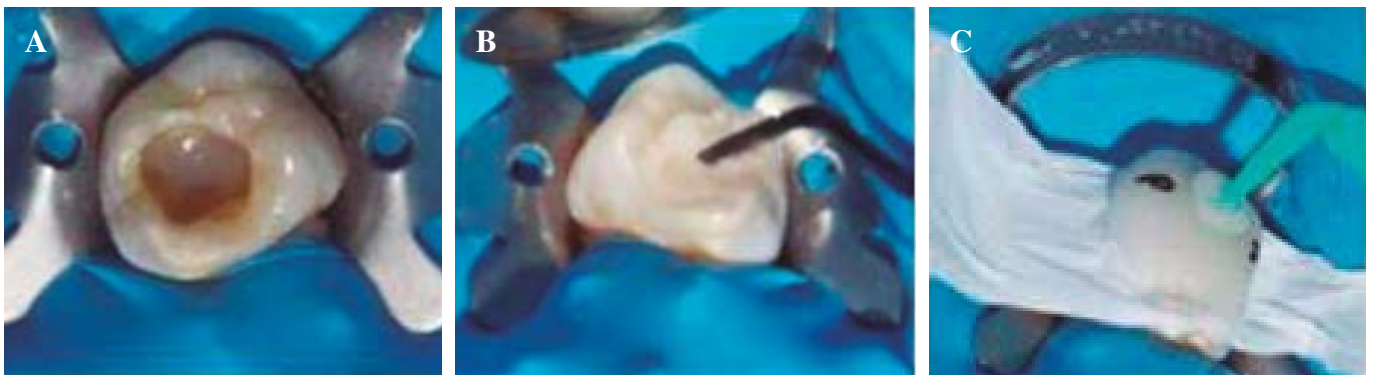


Fig. 4. A. Total isolation. Removal of the temporary restoration and placement of a glass ionomer base (Vitrebond 3M ESPE, Mexico). B. Molar obturation in the conventional manner. C. Placement of Teflon tape and occlusal seal.

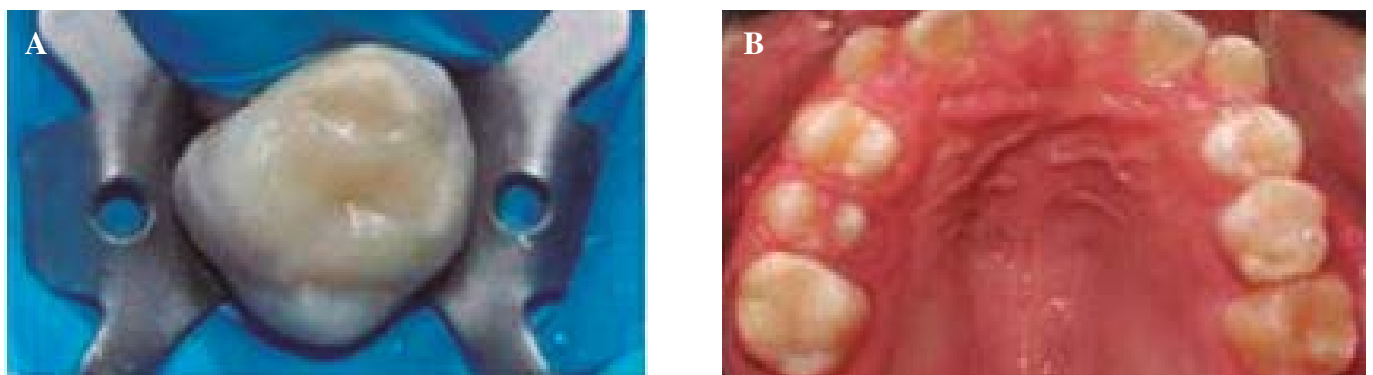


Fig. 5. A. Final restoration. B. Occlusal view of final restoration.

6. The occlusal teflon stamp was removed carefully. The resin excess was eliminated and the resin borders were smoothed down with a brush and the last layer underwent photopolymerization. An excellent anatomic reproduction of the occlusal aspect was obtained. Lastly the highest points of the restoration were identified using articulating paper. The following pictures show the final result (Figs. 5A and 5B).
7. The patient was seen again six months after the rehabilitation procedure. The occlusal restoration was adapting well, it had no fractures, no abnormal wear or areas with apparent filtration. There was no report of pain nor was there any gingival inflammation. Brushing technique and the use of dental floss was reinforced and information on an anticariogenic diet was given. The patient will be examined again in six months.

DISCUSSION

The presence of proper functional occlusion encourages the favorable adaptation of the nerves and muscles of the mouth, in addition to the temporomandibular joints, the teeth and supporting structures. A positive and stable intercuspal relationship in centric occlusion is also maintained without symptoms of temporomandibular dysfunction and without signs of abnormal dental wear (12,13). The main objective of any restorative procedure is to restore the shape and function of the stomatognathic apparatus. A correct occlusal anatomy of an obturation restores masticatory function and avoids occlusal trauma (14).

These fundamentals should be applied especially when complete restorations are made of young permanent first molars, as their loss may affect the temporomandibular joint, and cause a reduction in chewing capacity, changes in the vertical dimension and occlusal disturbances (15). The restoration procedure chosen for this patient of ours allowed not only maintaining the occlusal function of the upper permanent first molar, but also a structure similar to that of a healthy tooth was preserved. The occlusal stamp technique was the best option for a more favorable esthetic appear-

ance, with better marginal adaptation and greater resistance to wear. Currently, composite resins are used in this method as they offer greater tooth preservation and greater mechanical resistance (16,17). For the restoration to last longer, using efficient bonding systems is essential, and the resin should be applied in small amounts, polymerization should be carried out properly, and biocompatible cavity bases should be used for deep cavities, such as glass ionomer, in order to reduce polymer shrinkage (18,19). All these precautions were taken in the present case. However, the technique has some disadvantages, for example repeating restorations that have failed is difficult, there is the possibility of the microbrush coming away from the stamp, and the procedure can only be used for teeth with intact occlusal anatomy, such as young permanent molars treated endodontically and requiring conservative access (20). Conventionally, these teeth can be rehabilitated using different alternatives such as stainless steel crowns or in-lays in order to restore the anatomy and occlusal function. Although this is a method that was created several years ago, the technique should be widely disseminated among those practicing pediatric dentistry, as it is an excellent alternative for the rehabilitation of young permanent primary molars that have a healthy dental structure. The application respects the principle of minimal intervention dentistry, which is ideal for pediatric and adolescent patients (10,21).

CONCLUSIONS

- The occlusal stamp technique (OS) is very effective for the direct restoration with resin of posterior teeth with hidden or extensive caries that involve dentin. Minimal operating time is required, as the need to reproduce the occlusal anatomy conventionally is eliminated.
- This is an easy technique that is non-invasive, and which involves a replica of the occlusal anatomy by means of copying the original tooth in order to obtain a perfect reproduction of the surface with a few minor adjustments at the end.