

# Secuelas de las lesiones traumáticas producidas durante la dentición temporal. Una puesta al día

L. VIVERO COUTO, P. BELTRI ORTA, P. PLANELLS DEL POZO

*Departamento de Especialidades Clínicas Odontológicas. Universidad Complutense de Madrid. Madrid*

## RESUMEN

Además de las consecuencias que puede tener sobre el diente traumatizado, un traumatismo sobre un diente temporal puede afectar al diente sucesor permanente en erupción. En esta revisión de la literatura se ha visto una relación, según la evidencia científica, entre la historia de traumatismos en dentición temporal y la presencia de determinadas secuelas en dentición temporal y permanente. Estas secuelas son más frecuentes después de la luxación o la avulsión del diente temporal e incluyen los cambios de coloración, la obliteración pulpar, la necrosis y la pérdida del diente temporal, así como las hipoplasias y opacidades del esmalte, las alteraciones en la erupción y las dilaceraciones en el diente permanente, entre otras. Es de gran importancia el seguimiento de estos pacientes con el objetivo de minimizar los efectos de estas secuelas sobre su salud oral.

**PALABRAS CLAVE:** Cambios de coloración. Hipoplasia del esmalte. Necrosis pulpar. Traumatología dentaria.

## INTRODUCCIÓN

Las lesiones traumáticas dentarias en dentición temporal se asocian a múltiples consecuencias odontológicas, estéticas y psicológicas (1,2).

Se habla de una prevalencia de traumatismos orales en dentición temporal de un 30%, con un pico de prevalencia a los dos años de edad, y siendo los incisivos centrales superiores los dientes afectados con mayor frecuencia. No se ha hallado una relación entre el género y la prevalencia de traumatismos (1-3). En el presente, las lesiones traumáticas dentarias son,

## ABSTRACT

A traumatic injury to a primary tooth, in addition to the consequences to the traumatized tooth itself, may affect the permanent successor that is erupting. This literature review shows a relationship, according to scientific evidence, between a history of traumatic injury to primary teeth and certain sequelae in both the primary and the permanent teeth. These sequelae are more common after the luxation or avulsion of primary teeth and they include color changes, pulp canal obliteration, pulp necrosis and primary tooth loss, in addition to enamel hypoplasia and opacities, disturbances in the eruption process and dilacerations affecting the permanent teeth. A long-term follow up is of great importance in these patients, in order to minimize the impact these sequelae may have on their oral health.

**KEY WORDS:** Color changes. Dental trauma. Enamel hypoplasia. Pulp necrosis.

después de la caries, el motivo de consulta más frecuente en odontopediatría (4).

Las causas más frecuentes de traumatismos en dentición temporal son las caídas, especialmente en aquellas edades en las que los niños no han desarrollado suficiente coordinación motora (4). El tipo y la extensión de la lesión derivada de un traumatismo va a depender de la dirección y de la intensidad de la fuerza que lo ha causado (3).

Algunos factores que incrementan el riesgo de sufrir una lesión traumática dentaria son la protrusión dentaria y el sellado labial incompetente, habiéndose hallado una preva-

lencia de traumatismos en dentición permanente del 48,7% en pacientes con un resalte mayor de 3 mm, frente a una prevalencia del 20,9% en pacientes con un resalte menor (5).

También se ha hablado de una mayor prevalencia de traumatismos en dentición permanente en pacientes que hayan tenido un traumatismo previo en dentición temporal (42,9%) al compararlos con pacientes sin historia previa de traumatismos en dentición temporal (23,5%) (5).

Las secuelas más frecuentes de un traumatismo sobre el diente temporal son la necrosis pulpar, las alteraciones de coloración, la reabsorción radicular y la pérdida prematura del diente. Según la literatura científica, únicamente un 50% de los pacientes solicitan atención odontológica en las 24 horas siguientes a un traumatismo en dentición temporal, lo que puede empeorar el pronóstico del caso (6).

Además, estas lesiones tienen el potencial para originar secuelas en los dientes permanentes, debido a la íntima relación existente entre el ápice del diente temporal y el germen de su sucesor permanente (1,2). Estas secuelas tienen una prevalencia de entre un 20 y un 74%, en función de los estudios consultados (7).

Se ha hablado de dos mecanismos por los cuales un traumatismo en un diente temporal puede afectar a su sucesor permanente. La primera posibilidad es el impacto directo del germen del diente permanente con el ápice del diente temporal traumatizado. Otra posibilidad es la aparición de secuelas secundarias a la necrosis pulpar del diente temporal, con una infección periapical como consecuencia de la misma (1,8,9).

Este trabajo de revisión va a analizar la literatura científica reciente acerca de las secuelas, tanto en dentición temporal como permanente, de los traumatismos producidos en dentición temporal. Con esto, el objetivo que se busca cumplir es responder a la siguiente pregunta PICO (Tabla I).

Los pacientes que hayan sufrido una lesión traumática en dentición temporal, ¿presentan mayor prevalencia de secuelas en el diente temporal traumatizado o en el sucesor permanente que aquellos que no presenten dicha historia de traumatismos?

## MATERIAL Y MÉTODOS

Se ha realizado una búsqueda bibliográfica en la base de datos PubMed con las palabras clave “Primary teeth trauma AND Sequelae”.

**TABLA I.**  
COMPONENTES DE LA PREGUNTA PICO

<i>Pacientes</i>	Pacientes que hayan sufrido un traumatismo en dentición temporal
<i>Intervención</i>	Lesión traumática en un diente temporal
<i>Comparación</i>	Pacientes que no hayan sufrido traumatismos en dentición temporal
<i>Outcomes/ Resultados</i>	Secuelas en el diente temporal traumatizado o en el sucesor permanente

De esta búsqueda se han obtenido 484 resultados. A continuación, se han añadido como filtros el idioma inglés o español, el año de publicación posterior a 2003 y la población humana. Con estos filtros, los resultados se han reducido a 78, de entre los que se han seleccionado 20 publicaciones en función de su título y *abstract*.

Por último, se han añadido cuatro publicaciones por búsqueda manual que, pese a no cumplir los criterios de inclusión por su antigüedad, se han considerado relevantes para esta revisión, como las guías publicadas por la International Association of Dental Traumatology para el manejo de lesiones traumáticas dentarias en dentición temporal.

Los criterios de inclusión y de exclusión de las publicaciones añadidas se pueden consultar en la tabla II. La búsqueda bibliográfica se ha detallado en forma de diagrama de flujo en la figura 1.

**TABLA II.**  
CRITERIOS DE INCLUSIÓN Y DE EXCLUSIÓN DE PUBLICACIONES

<i>Criterios de inclusión</i>	<i>Criterios de exclusión</i>
Publicaciones científicas referidas a población humana	Editoriales y cartas al editor
Artículos publicados en los últimos 5 años	Publicaciones en un idioma distinto del inglés y del español
	Publicaciones cuya temática no estuviera relacionada con el tema de la revisión

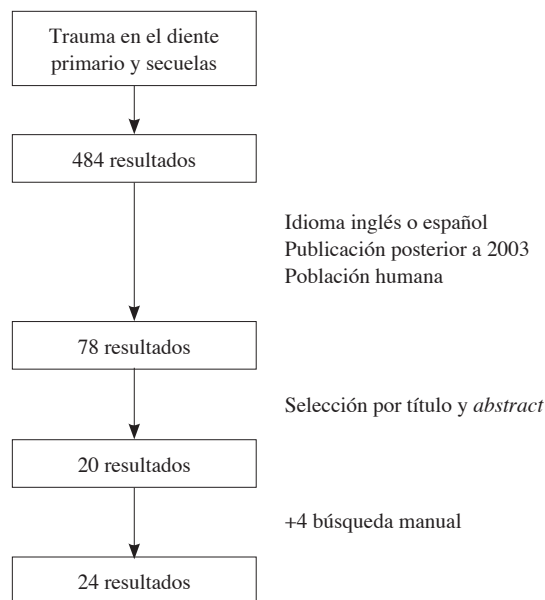


Fig. 1. Flowchart de la búsqueda bibliográfica.

## RESULTADOS Y DISCUSIÓN

Para esta revisión se han analizado 24 publicaciones, de las cuales 10 corresponden a estudios realizados en el continente europeo. De las 14 publicaciones restantes, 11 fueron llevados a cabo por autores de universidades americanas (9 publicaciones brasileñas y dos estadounidenses), mientras que dos estudios fueron realizados por universidades de Corea del Sur. La publicación restante equivale a un consenso entre un comité de expertos de ámbito internacional.

En cuanto al año de publicación, se han recogido artículos publicados en los últimos cinco años, a excepción de dos estudios más antiguos que se consideraron de especial interés para esta revisión (3,10). El año en el que más publicaciones se han recogido ha sido el año 2017, en el que se publicaron siete de los artículos incluidos.

El diseño de estudio mayoritario entre las publicaciones seleccionadas fue el estudio longitudinal retrospectivo, empleado en 17 de las 24 publicaciones incluidas. Las publicaciones restantes consistieron en casos clínicos, revisiones bibliográficas y una revisión sistemática.

### SECUELAS EN DENTICIÓN TEMPORAL

Las secuelas que va a tener un traumatismo sobre el diente temporal van a depender de la severidad del traumatismo, variando desde un cambio de coloración hasta la pérdida prematura del diente temporal (11). Frecuentemente, estas secuelas no son advertidas de inmediato, sino que aparecerán a medio o largo plazo (12).

Otro de los factores que va a determinar el riesgo de secuelas en un diente temporal traumatizado es su grado de desarrollo radicular. En niños de muy corta edad, los dientes temporales tienen un ápice más abierto, recibiendo una mejor vascularización. Este factor, unido a un hueso alveolar más flexible, va a mejorar el pronóstico pulpar de una lesión traumática en dentición temporal (12).

En un estudio realizado por Costa y colaboradores, se hallaron secuelas clínicas en la mitad de los dientes temporales afectados por un traumatismo, y en un tercio de los dientes analizados, secuelas radiológicas (11).

Los cambios de coloración más frecuentes son el color amarillo y el grisáceo, siendo el primero indicativo de una obliteración pulpar y el segundo, un posible signo de necrosis (11). El cambio de coloración no implica necesariamente la existencia de necrosis pulpar, por lo que no se recomienda el tratamiento pulpar en estos casos, salvo que se asocien a un proceso infeccioso (9).

Tras un traumatismo, puede existir una hemorragia intrapulpal que dé lugar a depósitos de hemosiderina como producto de degradación de la hemoglobina. Esta hemosiderina va a penetrar en los túbulos dentinarios y a provocar el cambio a una coloración grisácea en el diente temporal traumatizado. En algunos casos en los que la pulpa conserva su vitalidad, esta va a reabsorber los pigmentos, haciendo que el diente recupere su color original (12,13).

Por otra parte, la obliteración pulpar se debe a un aumento en la formación de dentina por parte de los odontoblastos, como respuesta al traumatismo. Este mayor volumen de dentina va a dar lugar a una coloración más amarillenta del diente (12,13).

Otra posible secuela de una lesión traumática en dentición temporal es la pérdida prematura del diente que se debería a una avulsión, a la necesidad de extracción debida a un pronóstico pobre o a complicaciones tardías de la lesión o a una exfoliación prematura causada por una reabsorción radicular acelerada (11).

Las secuelas observadas en dientes temporales por los diferentes estudios conservados se han reflejado en la tabla III.

Como se puede ver en la tabla, las reabsorciones tienen una frecuencia variable y se pueden observar tras cualquier tipo de lesión en los tejidos de soporte del diente temporal. En cuanto al cambio de coloración, si bien no ha sido reportado por la mayor parte de los autores, parece tener una alta prevalencia.

La necrosis es una complicación relativamente frecuente, especialmente después de lesiones de intrusión. Este tipo de lesiones va a ser también asociadas con cierta asiduidad a la obliteración pulpar, que también ha mostrado una alta prevalencia después de luxaciones laterales o extrusivas.

La pérdida del diente temporal va a ser una consecuencia, especialmente, de las luxaciones intrusivas, extrusivas o laterales, siendo más rara después de concusiones o subluxaciones.

La pérdida prematura de los incisivos superiores temporales a edades tempranas, especialmente antes de los tres años de edad, se ha asociado en estudios previos a alteraciones en la fonación. Por otra parte, no existe un consenso en la literatura científica acerca de si existe pérdida de espacio debida a estas pérdidas dentarias prematuras, pero sí parece haber un acuerdo al afirmar que existe un mayor riesgo de pérdida de espacio si el diente temporal se pierde antes de la erupción de los caninos temporales, cuya erupción contribuiría al cierre del espacio remanente (18).

### SECUELAS EN DENTICIÓN PERMANENTE

Las posibles secuelas que se han podido observar sobre dientes permanentes, según la literatura científica, incluyen (1,19):

- Opacidades blancas o amarillas.
- Hipoplasia del esmalte.
- Dilaceración de la corona o de la raíz.
- Detención del desarrollo radicular.
- Alteraciones en la erupción.
- Malformación del diente permanente.

La alteración que vaya a presentar el diente permanente tras el traumatismo del diente temporal va a depender de múltiples factores, entre los que se encuentra el grado de desarrollo del germen del diente permanente y el tipo de lesión traumática en el diente temporal, entre otros (1,18).

La formación del incisivo superior permanente comienza a las 20 semanas de gestación y su calcificación comenzará entre el tercer y el cuarto mes de vida en el incisivo central,

**TABLA III.**  
**SECUELAS DE LESIONES TRAUMÁTICAS DENTARIAS EN DENTICIÓN TEMPORAL**

<i>Estudio</i>	<i>Lesión</i>	<i>Reabsorción interna</i>	<i>Reabsorción radicular inflamatoria</i>	<i>Cambio de coloración coronal</i>	<i>Necrosis</i>	<i>Obliteración pulpar</i>	<i>Movilidad</i>	<i>Anquilosis</i>	<i>Pérdida dentaria prematura</i>
Qassem, 2014 (14)	Subluxación (n = 85)	5,89%	28,23%	62,35%	14,12%	23,53%	-	-	-
	Intrusión (n = 46)	4,35%	34,78%	52,17%	15,22%	26,09%	-	-	-
Soares, 2018 (15)	Intrusión (n = 162)	-	8,6%	3,7%	7,4%	-	15,5%	-	-
Caprioglio, 2014	Intrusión (n = 35)	-	28,6	-	57,1%	2,9%	-	11,4%	-
Lauridsen, 2017 (8)	Concusión (n = 36)	-	-	-	5,7%	8,6%	-	-	5,6%
	Subluxación (n = 174)	-	2,6%	-	8,3%	23,2%	-	-	9,5%
Lauridsen, 2017 (16)	Intrusión (n = 194)	-	8,8%	-	24,2%	38,9%	-	3,6%	39,4
Lauridsen, 2017 (17)	Extrusión (n = 26)	-	3,8%	-	15,6%	39,8%	-	-	43,3%
	Luxación lateral (n = 331)	-	7%	-	19,8%	41,3%	-	1,4%	24,8%
Mendoza-Mendoza, 2015 (4)	Subluxación (n = 96)	10,42%	1,04%	-	13,54%	4,17%	-	-	-
	Luxación lateral (n = 19)	-	10,53%	-	42,1%	-	-	-	-
	Extrusión (n = 12)	-	-	-	-	-	-	-	-
	Avulsión (n = 29)	-	-	-	-	-	-	-	-
	Intrusión (n = 47)	14,89%	25,53%	-	19,15%	-	-	-	-
	Lesiones de tejidos duros (n = 94)	-	-	-	13,83%	-	-	-	-

y entre los 10 y los 12 meses en el incisivo lateral. Las secuelas del traumatismo sobre el diente permanente, especialmente aquellas lesiones que afecten a la mineralización dentaria, van a ser de mayor gravedad cuanto más temprana sea la fase del desarrollo en la que se encuentre el germen (2).

Las lesiones que, con mayor frecuencia, se han asociado a una lesión en el sucesor permanente son la luxación intrusiva y la avulsión. El hueso alveolar en el niño presenta unos espacios medulares más grandes y una mineralización incompleta, lo que da lugar a una flexibilidad ósea que favorece las luxaciones frente a las fracturas en lesiones traumáticas dentarias (2,4,17).

La intrusión está considerada como la lesión traumática con un mayor potencial para originar secuelas en el diente permanente, debido a la distancia entre el ápice del diente temporal y la corona del diente permanente que, según se ha descrito en la literatura, es inferior a los 3 milímetros. La luxación intrusiva, además, tiene el potencial para originar reabsorciones y anquilosis en el diente temporal (1,2,4,16).

Sin embargo, en muchos casos, el impacto del traumatismo va a desviar el ápice del diente temporal en sentido vestibular, alejándolo así del germen del diente permanente (20).

En cuanto a la avulsión, la curvatura de la raíz del diente temporal ha sido considerada la causa de este alto riesgo de

secuelas, ya que va a dar lugar a un movimiento de rotación durante el traumatismo (1,2,21).

También se ha hablado de daños en el germen del diente permanente tras luxaciones laterales del diente temporal, especialmente si el desplazamiento de la corona se produce hacia vestibular, lo que llevaría al ápice hacia palatino y, por lo tanto, hacia el germen del diente permanente (22).

En la tabla IV se han recogido los resultados de varios estudios en los que se ha estudiado la prevalencia de las diferentes alteraciones en dentición permanente derivadas de traumatismos en dentición temporal.

La prevalencia de alteraciones de origen traumático en dentición permanente en los estudios consultados varía desde un 7,9 hasta un 30% en total. En la mayor parte de los estudios, la mayor parte de las secuelas correspondían a las alteraciones en la estructura del esmalte (hipoplasia y opacidades), aunque cabe destacar la alta prevalencia de alteraciones eruptivas en el estudio de Bardellini (1), así como la frecuencia de malposiciones y de erupciones ectópicas en la muestra estudiada por Caprioglio (2).

Lenzi habla de las hipomineralizaciones y de las opacidades del esmalte como las lesiones más prevalentes en los incisivos permanentes después de un traumatismo. Esto se puede explicar por la cronología de formación de la corona del incisivo permanente, que no estará completamente formada hasta los 4-5 años de edad (23). Por otra parte, las opacidades del esmalte pueden originarse por traumatismos a cualquier edad, ya que la maduración del esmalte ya mineralizado continuará hasta el momento de la erupción (7).

Los resultados de otros autores han coincidido con este autor al considerar la hipoplasia y la opacidad del esmalte como las secuelas más frecuentes tras un traumatismo en dentición temporal (4).

Las opacidades del esmalte de color blanco se cree que se pueden deber a una interferencia mecánica en el proceso de mineralización y maduración del esmalte, causada por el traumatismo del ápice del diente temporal con la corona del diente

permanente en formación. El esmalte afectado se verá, clínicamente, de un color blanco por su menor mineralización. Por otra parte, cuando estas opacidades son de color amarillento o marrón, se cree que se puede deber a la interferencia de los productos de degradación sanguíneos con la maduración del esmalte del diente permanente (10).

En cuanto a la hipoplasia, se cree que está causada por una disrupción localizada de la matriz del esmalte antes de que se complete el proceso de mineralización (10).

La dilaceración de la corona sería el resultado de una estructura de tejido duro ya formado desplazada por el traumatismo en una dirección no axial (10,24).

El retardo en la erupción del diente permanente tras la pérdida traumática del diente temporal se ha asociado tanto a la pérdida de la guía eruptiva de la raíz del temporal como a una desviación del germen del diente permanente debida al traumatismo (18).

A la hora de estudiar las secuelas derivadas de lesiones traumáticas en dentición temporal, es difícil establecer si la causa de la lesión ha sido el traumatismo o ésta se debe a otro factor causal, como la hipomineralización incisivo-molar, la amelogénesis imperfecta o la fluorosis (7).

Por otra parte, las lesiones en el diente permanente no se pueden diagnosticar inmediatamente después del traumatismo que las haya producido mediante la exploración clínica y radiológica. Esto hace que el seguimiento del paciente sea de gran importancia para el diagnóstico de estas secuelas (3).

## CONCLUSIONES

- Los traumatismos en dentición temporal tienen el potencial de originar alteraciones, tanto en el diente temporal traumatizado como en el germen del diente sucesor permanente. Las lesiones traumáticas que han sido asociadas con mayor frecuencia a estas alteraciones son las luxaciones, especialmente las intrusivas, y las avulsiones.

**TABLA IV.**  
**SECUELAS DE TRAUMATISMOS EN DENTICIÓN TEMPORAL SOBRE LA DENTICIÓN PERMANENTE**

<i>Estudio</i>	<i>Total (%)</i>	<i>Hipoplasia del esmalte (%)</i>	<i>Opacidad del esmalte (%)</i>	<i>Alteraciones eruptivas (%)</i>	<i>Malposición (%)</i>	<i>Malformaciones coronales y/o radiculares (%)</i>
Bardellini, 2017 (1)	14,52	4	2,2	8	1,1	
Caprioglio, 2014 (2)		35,5			38,7	
Skaare, 2015 (22)	22	5,3	14			
Soares, 2014 (19)	7,9	3,95	2,37			
Sennhenn-Kirchner, 2006 (3)	24,6	7,4	4,93	6,17		6,17
Christophersen, 2005 (10)	30	9,09	30			
Mendoza-Mendoza, 2015 (4)	3,08	0,77	1,54	0,77		

- Las alteraciones más frecuentes en el diente temporal tras una lesión traumática son el cambio de coloración, la necrosis pulpar, las reabsorciones y la obliteración pulpar, así como la pérdida precoz del diente temporal.
- Las secuelas más frecuentes en dientes permanentes tras el traumatismo del diente temporal son los defectos en la estructura del esmalte, tanto en forma de hipoplasia como de opacidad. También se pueden hallar otras lesiones, como las alteraciones en la erupción, las dilaceraciones o las alteraciones en la erupción, entre otras.
- Las alteraciones en el diente sucesor permanente, generalmente, no pueden ser diagnosticadas clínica ni radiográficamente en el momento del traumatismo, lo que hace necesario informar a los padres del paciente de la posibilidad de aparición de estas, así como el seguimiento a largo plazo del paciente con historia de traumatismos en dentición temporal.

CORRESPONDENCIA:  
Lara Vivero Couto  
Facultad de Odontología  
Universidad Complutense de Madrid  
Pza. Ramón y Cajal, s/n  
28040 Madrid  
e-mail: Lvivero@ucm.es

## BIBLIOGRAFÍA

1. Bardellini E, Amadori F, Pasini S, Majorana A. Dental Anomalies in Permanent Teeth after Trauma in Primary Dentition. *J Clin Pediatr Dent* 2017;41(1):5-9.
2. Caprioglio A, Salone GS, Mangano C, Caprioglio C, Caprioglio D. Intrusive luxation of primary upper incisors and sequelae on permanent successors: a clinical follow-up study. *Eur J Paediatr Dent* 2014;15(2):101-6.
3. Sennhenn-Kirchner S JH. Traumatic injuries to the primary dentition and effects on the permanent successors - a clinical follow-up study. *Dental Traumatol* 2006;22:237-41.
4. Mendoza-Mendoza A, Iglesias-Linares A, Yanez-Vico RM, Abalos-Labruzzo C. Prevalence and complications of trauma to the primary dentition in a subpopulation of Spanish children in southern Europe. *Dent Traumatol* 2015;31(2):144-9.
5. Goettems ML, Brancher LC, da Costa CT, Bonow MLM, Romano AR. Does dental trauma in the primary dentition increase the likelihood of trauma in the permanent dentition? A longitudinal study. *Clin Oral Investig* 2017;21(8):2415-20.
6. Costa VP, Barbosa MV, Goettems ML, Torriani MA, Castagno CD, Baldissera EF, et al. Primary incisor intruded through the nasal cavity: a case report. *Gen Dent* 2016;64(3):64-7.
7. Lenzi MM, Alexandria AK, Ferreira DM, Maia LC. Does trauma in the primary dentition cause sequelae in permanent successors? A systematic review. *Dent Traumatol* 2015;31(2):79-88.
8. Lauridsen E, Blanche P, Amaloo C, Andreassen JO. The risk of healing complications in primary teeth with concussion or subluxation injury-A retrospective cohort study. *Dent Traumatol* 2017;33(5):337-44.
9. Malmgren B, Andreassen JO, Flores MT, Robertson A, DiAngelis AJ, Andersson L, et al. Guidelines for the Management of Traumatic Dental Injuries: 3. Injuries in the Primary Dentition. *Pediatr Dent* 2017;39(6):420-8.
10. Christophersen P FM. Avulsion of primary teeth and sequelae on the permanent successors. *Dental Traumatol* 2005;21:320-3.
11. Costa VP, Goettems ML, Baldissera EZ, Bertoldi AD, Torriani DD. Clinical and radiographic sequelae to primary teeth affected by dental trauma: a 9-year retrospective study. *Braz Oral Res* 2016;30(1):10.1590/1807-3107BOR.
12. Qassem A, Goettems M, Torriani DD, Pappen FG. Radicular maturity level of primary teeth and its association with trauma sequelae. *Dent Traumatol* 2014;30(3):227-31.
13. Hyun HK, Shin TJ, Kim YJ. The post-traumatic colour change of primary incisors: a colourimetric and longitudinal study. *Int J Paediatr Dent* 2016;26(4):291-300.
14. Qassem A, Martins Nda M, da Costa VP, Torriani DD, Pappen FG. Long-term clinical and radiographic follow up of subluxated and intruded maxillary primary anterior teeth. *Dent Traumatol* 2015;31(1):57-61.
15. Soares TRC, Silva LP, Salazar SLA, Luiz RR, Risso PA, Maia LC. Profile of intrusive luxation and healing complications in deciduous and permanent teeth - a retrospective study. *Acta Odontol Scand* 2018;76(8):567-71.
16. Lauridsen E, Blanche P, Yousaf N, Andreassen JO. The risk of healing complications in primary teeth with intrusive luxation: A retrospective cohort study. *Dent Traumatol* 2017;33(5):329-36.
17. Lauridsen E, Blanche P, Yousaf N, Andreassen JO. The risk of healing complications in primary teeth with extrusive or lateral luxation-A retrospective cohort study. *Dent Traumatol* 2017;33(4):307-16.
18. Holan G, Needleman HL. Premature loss of primary anterior teeth due to trauma-potential short- and long-term sequelae. *Dent Traumatol* 2014;30(2):100-6.
19. Soares FC, Cardoso M, Bolan M. Association between trauma to primary incisors and crown alterations in permanent successors. *Braz Dent J* 2014;25(4):332-5.
20. Mendoza-Mendoza A, Gonzalez-Mallea E, Iglesias-Linares A. Intrusive Luxation in Primary Teeth: A Case Report. *J Clin Pediatr Dent* 2015;39(3):215-8.
21. Kang M, Kim E. Unusual morphology of permanent tooth related to traumatic injury: a case report. *J Endod* 2014;40(10):1698-701.
22. Skaare AB, Aas AL, Wang NJ. Enamel defects on permanent successors following luxation injuries to primary teeth and carers' experiences. *Int J Paediatr Dent* 2015;25(3):221-8.
23. American Academy of Pediatric Dentistry. *Dental Growth and Development. Reference manual* 18/19:40(6).
24. De Amorim CS, Americano GCA, Moliterno LFM, de Marsillac MWS, Andrade MRT, Campos V. Frequency of crown and root dilaceration of permanent incisors after dental trauma to their predecessor teeth. *Dent Traumatol* 2018;34(6):401-5.



# An update on the sequelae of traumatic injuries arising during the primary dentition

L. VIVERO COUTO, P. BELTRI ORTA, P. PLANELLS DEL POZO

*Department of Dental Clinical Specialties. Complutense University of Madrid. Madrid, Spain*

## ABSTRACT

A traumatic injury to a primary tooth, in addition to the consequences to the traumatized tooth itself, may affect the permanent successor that is erupting. This literature review shows a relationship, according to scientific evidence, between a history of traumatic injury to primary teeth and certain sequelae in both the primary and the permanent teeth. These sequelae are more common after the luxation or avulsion of primary teeth and they include color changes, pulp canal obliteration, pulp necrosis and primary tooth loss, in addition to enamel hypoplasia and opacities, disturbances in the eruption process and dilacerations affecting the permanent teeth. A long-term follow up is of great importance in these patients, in order to minimize the impact these sequelae may have on their oral health.

**KEY WORDS:** Color changes. Dental trauma. Enamel hypoplasia. Pulp necrosis.

## INTRODUCTION

Traumatic dental injuries in the primary dentition are associated with multiple dental, esthetic and psychological consequences (1,2).

A prevalence of oral trauma in the primary dentition has been reported of 30%, with a peak in prevalence at the age of two years, and with the upper central incisors being the most commonly affected. A relationship between gender and trauma prevalence has not been found (1-3). Currently, traumatic dental injuries are, after tooth decay, the most common reason for consultation in pediatric dentistry (4).

The most common cause of traumatic injuries in the primary dentition is falls, especially at ages in which the children have not developed sufficient motor coordination (4). The type and extension of the injury that arises from a traumatic injury will depend on the direction and intensity of the force that has caused it (3).

## RESUMEN

Además de las consecuencias que puede tener sobre el diente traumatizado, un traumatismo sobre un diente temporal puede afectar al diente sucesor permanente en erupción. En esta revisión de la literatura se ha visto una relación, según la evidencia científica, entre la historia de traumatismos en dentición temporal y la presencia de determinadas secuelas en dentición temporal y permanente. Estas secuelas son más frecuentes después de la luxación o la avulsión del diente temporal e incluyen los cambios de coloración, la obliteración pulpar, la necrosis y la pérdida del diente temporal, así como las hipoplasias y opacidades del esmalte, las alteraciones en la erupción y las dilaceraciones en el diente permanente, entre otras. Es de gran importancia el seguimiento de estos pacientes con el objetivo de minimizar los efectos de estas secuelas sobre su salud oral.

**PALABRAS CLAVE:** Cambios de coloración. Hipoplasia del esmalte. Necrosis pulpar. Traumatología dentaria.

Some factors that increase the risk of suffering a traumatic dental injury are dental protrusion and incomplete lip seal. A prevalence of traumatic injury in the permanent dentition of 48.7% has been found in patients with an overjet of 3mm, as opposed to a prevalence of 20.9% in patients with less of an overjet (5).

A greater prevalence has been reported of traumatic dental injuries in the permanent dentition in patients with previous traumatic injuries in the primary dentition (42.9%) when compared with patients with no previous history of traumatic injuries in the primary dentition (23.5%) (5).

The most common sequelae of a traumatic injury on a primary tooth are pulp necrosis, changes to color, root resorption and premature loss of the tooth. According to the scientific literature, only 50% of the patients request dental care within the 24 hours following a traumatic injury to the primary dentition, which can worsen the prognosis of the case (6).

In addition, these injuries can lead to permanent sequelae in the permanent dentition, due to the intimate relationship that exists between the apex of the primary dentition and the tooth germ of the permanent successor (1,2). These sequelae have a prevalence of between 20 and 74% depending on the studies consulted (7).

Two mechanisms have been discussed as a result of which a traumatic injury to a primary tooth can affect the permanent successor. The first possibility is the direct impact of the permanent tooth germ against the apex the primary tooth upon the traumatic injury. Another possibility is the appearance of sequelae as a result of pulp necrosis of the primary tooth and periapical infection (1,8,9).

This review analyzes the recent scientific literature concerning sequelae in both the primary and the permanent dentition, from traumatic injuries arising in the primary dentition. The aim is to respond to the following PICO question (Table I).

Do the patients who have suffered a traumatic injury to the primary dentition have greater sequelae to the traumatized primary tooth or to the permanent successor than the patients who do not have this history of trauma?

**MATERIAL AND METHODS**

A literature search was made using the PubMed database with the keywords “Primary teeth trauma AND Sequelae”.

The search yielded 484 results. After this filters were added which were the English or Spanish language, year of publication post 2003 and human population. With these filters the results were reduced to 78, out of which 20 publication were chosen according to title and abstract.

Lastly, four publications were added after a manual search that, despite not meeting the inclusion criteria due to date of publication, were considered relevant for this revision, such as the guidelines published by the International Association of Dental Traumatology for the management of traumatic dental injuries in the primary dentition.

The inclusion and exclusion criteria of the publications added can be seen in table II. The literature search is presented as a flow diagram in figure 1.

**TABLE I.**  
**THE PICO QUESTION ELEMENTS**

<i>Patients</i>	Patients who have suffered a traumatic injury to the primary dentition
<i>Intervention</i>	Traumatic injury to a primary tooth
<i>Comparison</i>	Patients who have not suffered traumatic injuries to the primary dentition
<i>Outcomes</i>	Sequelae to the injured primary tooth or to the permanent successor

**RESULTS AND DISCUSSION**

For this review 24 publications were analyzed. Of these 10 were related to studies carried out on the European continent. Of the remaining 14 publications, 11 were carried out by American Universities (there were nine publications from Brazil and two from the United States), while two studies were carried out by universities in South Korea. The remaining publication is the equivalent of a consensus between a committee of international experts.

With regard to the year of publication, articles published in the last five years were collected, with the exception of two older studies that were considered of particular interest for this review (3,10). The year with the most publications collected was 2017 during which seven of the articles were published.

**TABLE II.**  
**INCLUSION AND EXCLUSION CRITERIA OF THE PUBLICATIONS**

<i>Inclusion criteria</i>	<i>Exclusion criteria</i>
Scientific publication related to the human population	Editorials and letters to the editor
Articles published over the last 5 years	Publications in a language other than English or Spanish
	Publications with subject unrelated to the subject being revised

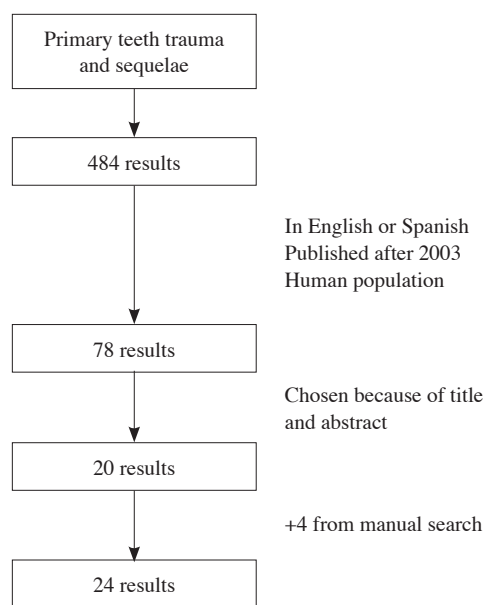


Fig. 1. Flowchart with literature search.



The study design of the publications selected was predominantly the retrospective longitudinal study, which was used in 17 of the 24 publications included. The remaining publications consisted in clinical cases, literature reviews and one systematic review.

### ***SEQUELAE IN THE PRIMARY DENTITION***

The sequelae that a traumatic injury will have on a primary tooth will depend on the severity of the traumatic injury. This will vary from a change in color to premature loss of the primary tooth (11). Frequently, these sequelae are not immediately detected, rather they will appear in the medium or long term (12).

Another factor that will determine the risk of sequelae in a traumatized primary tooth is the degree of root development. In children that are very young, primary teeth have a more open apex, with better vascularization. This factor, together with a more flexible alveolar bone, will improve pulp prognosis of a traumatic injury to the primary dentition (12).

In the study carried out by Costa et al., clinical sequelae were found in half the primary teeth affected by trauma, and in a third of the teeth that were analyzed there were radiological sequelae (11).

The most common color changes were to a yellow or greyish color, with the former being indicative of pulp obliteration, and the later a possible sign of necrosis (11). A change in color does not imply necessarily the existence of pulp necrosis, and pulp therapy is not recommended in these cases unless associated with an infectious process (9).

After a traumatic injury there may be intrapulpal hemorrhage which may lead to hemosiderin deposits as a result of the degradation of hemoglobin. The hemosiderin will penetrate the dentinal tubules and this will lead to the change to a gray color in the traumatized primary tooth. In some cases where the pulp conserves vitality, the pigments will be reabsorbed, and the tooth will recover its original color (12,13).

Pulp canal obliteration is due to increased dentin formation by odontoblasts, in response to a trauma. This greater volume of dentin will lead to a yellower tooth color (12,13).

Another possible sequelae of a traumatic injury to the primary dentition is the premature loss of the tooth due to avulsion, the need for extraction due to poor prognosis, a delayed complication affecting the injury, or premature exfoliation caused by accelerated root resorption (11).

The sequelae observed affecting primary teeth in the different studies that were included are reflected in table III.

As can be seen in the table, resorption has a variable frequency and this can be observed after any type of injury to the tissues supporting a primary tooth. With regard to color changes, while most authors have not reported on this, there seems to be a high prevalence.

Necrosis is a relatively common complication, especially after intrusive injuries. This type of injury will also be frequently associated with pulp canal obliteration, which has also shown a high prevalence after lateral or extrusive luxation.

The loss of a primary tooth will be a consequence intrusive, extrusive or lateral luxation in particular, and rarer after concussion or subluxation.

The premature loss of upper primary incisors at an early age, especially before the age of three years, has been associated in previous studies with changes in phonation. Moreover, there is no consensus in the scientific literature on whether a loss of space will arise due to these premature dental losses. However, there does seem to be consensus with regard to a greater risk of a loss of space if the primary tooth is lost before the eruption of the primary canines, as the eruption of these teeth would contribute to a closure of the remaining space (18).

### ***SEQUELAE IN THE PERMANENT DENTITION***

The possible sequelae that have been observed on permanent teeth according to the scientific literature include (1,19):

- White or yellow opacities.
- Hypoplasia of the enamel.
- Dilaceration of the crowns or root.
- Halted root development.
- Eruption disruption.
- Malformation of the permanent tooth.

The disruption to the permanent tooth following trauma to a primary tooth will depend on multiple factors, among which the degree of development of the permanent tooth germ and the type of traumatic injury to the primary tooth will be influential (1,18).

The formation of the permanent upper incisor begins after 20 weeks of gestation and its classification will begin between the third and fourth month of life into the central incisor, and between 10 and 12 months into the lateral incisor. The sequelae of the trauma on the permanent tooth, especially those injuries that affect dental mineralization, will be more serious the earlier the development phase of the tooth germ (2).

The injuries that are more commonly associated with an injury of the permanent successor are intrusive luxation and avulsion. Alveolar bone in a child has larger medullary spaces and incomplete mineralization, which leads to bone flexibility that favors luxation rather than a fracture in a traumatic dental injury (2,4,17).

Intrusion is considered a traumatic injury that is more likely to lead to sequelae in the permanent tooth, due to the distance between the apex of the primary tooth and the crown of the permanent tooth that, according to what has been described in the literature, is less than 3 millimeters. Intrusive luxation in addition can lead to resorption and ankylosis in the primary dentition (1,2,4,16).

However, in many cases, the impact of a traumatic injury will misdirect the apex of the primary tooth in a buccal direction, so it will be further away from the permanent tooth germ (20).

With regard to avulsion, the curvature of the root of the primary tooth has been considered the cause of a high risk of sequelae, as this will lead to a rotating movement during the traumatic injury (1,2,21).

**TABLE III.**  
**SEQUELAE OF TRAUMATIC DENTAL INJURIES IN THE PRIMARY DENTITION**

<i>Study</i>	<i>Injury</i>	<i>Internal resorption</i>	<i>Inflammatory root resorption</i>	<i>Change in crown color</i>	<i>Necrosis</i>	<i>Pulp obliteration</i>	<i>Mobility</i>	<i>Ankylosis</i>	<i>Premature tooth loss</i>
Qassem, 2014 (14)	Subluxation (n = 85)	5.89%	28.23%	62.35%	14.12%	23.53%	-	-	-
	Intrusion (n = 46)	4.35%	34.78%	52.17%	15.22%	26.09%	-	-	-
Soares, 2018 (15)	Intrusion (n = 162)	-	8.6%	3.7%	7.4%	-	15.5%	-	-
Caprioglio, 2014	Intrusion (n = 35)	-	28.6	-	57.1%	2.9%	-	11.4%	-
Lauridsen, 2017 (8)	Concussion (n = 36)	-	-	-	5.7%	8.6%	-	-	5.6%
	Subluxation (n = 174)	-	2.6%	-	8.3%	23.2%	-	-	9.5%
Lauridsen, 2017 (16)	Intrusion (n = 194)	-	8.8%	-	24.2%	38.9%	-	3.6%	39.4
Lauridsen, 2017 (17)	Extrusion (n = 26)	-	3.8%	-	15.6%	39.8%	-	-	43.3%
	Lateral luxation (n = 331)	-	7%	-	19.8%	41.3%	-	1.4%	24.8%
Mendoza-Mendoza, 2015 (4)	Subluxation (n = 96)	10.42%	1.04%	-	13.54%	4.17%	-	-	-
	Lateral luxation (n = 19)	-	10.53%	-	42.1%	-	-	-	-
	Extrusion (n = 12)	-	-	-	-	-	-	-	-
	Avulsion (n = 29)	-	-	-	-	-	-	-	-
	Intrusion (n = 47)	14.89%	25.53%	-	19.15%	-	-	-	-
	Hard tissue injuries (n = 94)	-	-	-	13.83%	-	-	-	-

There has also been discussion regarding the damage to the permanent tooth germ after the lateral luxation of a primary tooth, especially if the displacement of the crown is in a buccal direction. This directs the apex in a palatal direction, in other words in the direction of the permanent tooth germ (22).

Table IV contains the results of various studies on the prevalence of the different disturbances to the permanent dentition as a result of traumatic injuries to the primary dentition.

The prevalence of disturbances with a traumatic origin in the permanent dentition in the studies consulted varies between 7.9 and 30% in total. In most of the studies, most

of the sequelae correspond to disturbances in the structure of the enamel (hypoplasia and opacities). However, it should be pointed out that there is a high prevalence of eruption disturbances in the study by Bardellini (1), and frequent malpositions and ectopic eruptions in the study by Caprioglio (2).

According to Lenzi, hypomineralization and enamel opacities are the most prevalent injuries to the permanent incisors following trauma. This can be explained by the chronology affecting the formation of the crowns of the permanent incisor, which will not be completely formed until the age of 4-5 years (23).

**TABLE IV.**  
**SEQUELAE OF TRAUMATIC INJURIES IN THE PRIMARY DENTITION ON THE PERMANENT DENTITION**

<i>Study</i>	<i>Total (%)</i>	<i>Hypoplasia of the enamel (%)</i>	<i>Enamel opacity (%)</i>	<i>Eruption disturbances (%)</i>	<i>Malpositions (%)</i>	<i>Crown and/or root malformations (%)</i>
Bardellini, 2017 (1)	14.52	4	2.2	8	1.1	
Caprioglio, 2014 (2)		35.5			38.7	
Skaare, 2015 (22)	22	5.3	14			
Soares, 2014 (19)	7.9	3.95	2.37			
Sennhenn-Kirchner, 2006 (3)	24.6	7.4	4.93	6.17		6.17
Christophersen, 2005 (10)	30	9.09	30			
Mendoza-Mendoza, 2015 (4)	3.08	0.77	1.54	0.77		

Moreover, opacities of the enamel can arise as a result of traumatic injuries at any age, as the maturation of mineralized enamel will continue until the point of eruption (7).

The results of other authors concur with this author as hypoplasia and opacity of the enamel is considered the most common sequelae after a traumatic injury in the primary dentition (4).

It is thought that enamel opacities of a white color may be due to mechanical interference in the mineralization process and in enamel maturation, caused by traumatic injury of the apex of a primary tooth on the crown of the developing permanent tooth. The enamel affected will appear clinically as white in color due to lower mineralization. Moreover, when these opacities are yellow or brown in color it is believed that this may be due to the interference of blood degradation products with the enamel maturation of the permanent tooth (10).

With regard to hypoplasia, it is believed that this is caused by localized disruption of the enamel matrix before the mineralization process in complete (10).

Dilaceration of the crown will be the result of a hard tissue structure that has already been formed and that is displaced by the trauma in a non-axial direction (10,24).

A delay in the eruption of the permanent tooth after the traumatic loss of a primary tooth has been associated with both the loss of eruptive guidance by the primary root and a deviation of the permanent tooth germ due to the trauma (18).

When studying the sequelae that arise from traumatic injuries in the primary dentition, establishing the cause of the injury is difficult, as the cause of the injury may be trauma or another causal factor, such as molar-incisor hypomineralization, amelogenesis imperfecta or fluorosis (7).

Moreover, the injuries to a permanent tooth cannot be diagnosed by clinical or radiologic examination immediately after the traumatic injury that has caused these. This means that patient monitoring is of great importance for the diagnosis of these sequelae (3).

## CONCLUSIONS

- Traumatic injuries in the primary dentition are capable of leading to disturbances in both the primary tooth with the traumatic injury as well as the tooth germ of the permanent successor. The traumatic injuries that have been associated more commonly with these disturbances are luxation, especially intrusive luxation and avulsion.
- The most common disturbances in a primary tooth after a traumatic injury are changes in color, pulp necrosis, resorption and pulp obliteration, as well as the premature loss of the primary tooth.
- The most common sequelae in the permanent teeth after a traumatic injury to a primary tooth are defects in the structure of the enamel, in the form of both hypoplasia and opacities. Other injuries such as eruption disturbances, dilacerations, among others, may be found.
- The disturbances to the permanent successor tooth generally cannot be diagnosed clinically or radiographically at the time of the trauma. Informing parents on the possibility of these appearing is necessary, as is the long term follow up of patients with a history of trauma in the primary dentition.