

Nuevas soluciones ante la pérdida de segundos molares temporales (mantenedor propioceptivo)

Mendoza Mendoza A., Solano Reina J. E.

Summary

In the early loss of temporary molars, one of the major problems appears when this loss occurs to the second temporary molar before the first permanent molar appears.

Trying to find out a new solution to this loss, we have designed a new maintainer that we'll name "proprioceptive", it is based on the proprioceptive reception capacity of the periodontal ligament.

Keywords: Maintainers of space. Handle of the space.

Resumen

En la pérdida temprana de molares temporales, uno de los mayores problemas se presenta cuando esta pérdida es el segundo molar temporal antes de la erupción del primer molar permanente.

Queriendo aportar una nueva solución a esta pérdida, hemos diseñado un nuevo mantenedor que llamaremos propioceptivo, basado en la capacidad de recepción propioceptiva del ligamento periodontal.

Palabras clave: Mantenedores de Espacio. Manejo del espacio.

Introducción

Todos sabemos que el mejor mantenedor de espacio es propio diente, pero también es sabido que hay ocasiones en que su grado de destrucción es tan grande, que se hace imposible la aplicación de terapias conservadoras. Por ello, en estos casos no tenemos otra alternativa que recurrir a los mantenedores de espacio.

Pero si bien todos los dientes son importantes en la dentición temporal, habría que destacar la importancia del segundo molar temporal, sobre todo antes de la erupción del primer molar permanente, ya que este molar temporal no sólo ha de mantener el espacio para el segundo premolar, sino también guiar la erupción del primer molar permanente.

Por otra parte, es importante recordar que durante el fenómeno eruptivo se distinguirá 3 fases desde que el diente inicia su recorrido hasta alcanzar el contacto con su antagonista, ocurriendo a lo largo de este proceso un movimiento vertical o egresivo y un movimiento horizontal o gresivo.

En una primera fase pre-eruptiva, el folículo del diente se encuentra intraóseo y mediante su crecimiento radicular se acercará al límite óseo-gingival, produciéndose una osteolisis progresiva que romperá este límite y abombará la gingiva.

Cuando la cara oclusal perfora la encía y el diente se hace visible, empieza la segunda fase llamada prefuncional, terminando ésta cuando la corona entra en oclusión con su antagonista, iniciándose de esta forma la última etapa llamada funcional, en la que se establecerá la correspondiente intercuspidad.

El problema se plantea, cuando ante la ausencia de un segundo molar temporal, el primer molar permanente realiza los movimientos verticales y horizontales que ocasionarán la pérdida de espacio en el sector posterior de la arcada. Nosotros le damos una especial importancia a la función que desempeña el ligamento periodontal en este último periodo de la fase pre-eruptiva, cuando aún el germen no ha traspasado la encía, pero el ligamento ha entrado en contacto con el epitelio oral, produciéndose la unión con el epitelio subyacente para producirse su posterior invaginación en el momento de su aparición en boca.

La capacidad de recepción propioceptiva que tiene el ligamento, puede ser utilizada desde el inicio de este proceso, lo que propiciaría una información direccional al movimiento del diente.

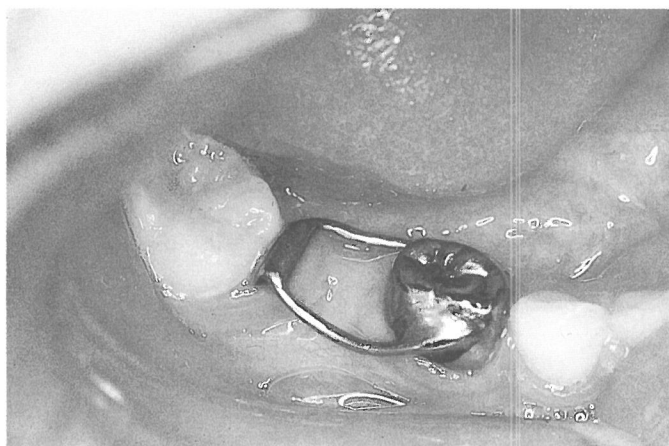


Fig. 1.- Mantenedor intragingival

Aprovechando este principio, hemos diseñado un mantenedor de espacio que llamaremos propioceptivo, rechazando el uso de mantenedores intragingivales (fig. 1), debido a las posibles complicaciones que este tipo de mantenedores puede producir al poner en contacto el folículo dentario con la cavidad oral, hecho que ocasiona no pocas veces tumefacciones e infecciones en la zona, con la afectación del germen del molar permanente ya que no ocurre epitelización después de su colocación, estando contraindicado especialmente en pacientes con alteraciones médicas y en personas que requieran profilaxis contra la endocarditis bacteriana sub-aguda.

Fundamentos del mantenedor propioceptivo

El movimiento eruptivo axial relativamente rápido del diente comienza con el desarrollo de la raíz. Cuando ésta alcanza de 1 a 2 mm. se inicia el crecimiento de los tabiques radicular, siendo la erupción el resultado del crecimiento diferenciado de estas dos estructuras.

En el caso del primer molar, éste migra desde una cripta ósea que posteriormente se transformará en hueso alveolar, quedando la corona cubierta por el epitelio dental y siendo este epitelio el que entra en contacto con el epitelio oral, concretamente con su lámina propia formándose a lo largo de la raíz la futura membrana periodontal, siendo ésta una continuación del tejido conectivo de la encía (fig.2).

Este ligamento está profusamente innervado por fibras sensoriales, capaces de transmitir sensaciones táctiles, de presión y dolorosas. Los ramos nerviosos siguen el camino de los vasos y se dividen en fibras mielínicas independien-

tes, que por último pierden su capa de mielina finalizando en terminaciones nerviosas libres o, en terminaciones alargadas en forma de huso o de palillo de tambor, siendo estos huesos los receptores propioceptivos encargados del sentido de localización cuando el diente hace contacto, pudiendo por lo tanto, localizar cualquier fuerza que actúe sobre los dientes.

Por ello, proponemos la posibilidad de aprovechar estas propiedades del ligamento periodontal, al aplicar una presión sobre el epitelio oral a través del tramo terminal del mantenedor, presión que es captada por los receptores propioceptivos del ligamento periodontal, permitiendo como hemos dicho anteriormente, imprimir una información direccional al movimiento eruptivo del diente, lo que permitiría que este diente erupcionase sin que apenas se produjese migración mesial. Esta presión deberá ser mantenida hasta que el diente perfora el epitelio oral y haga su aparición en boca.

Momento crítico.

Se presentarán diferentes situaciones clínicas en la pérdida de segundos molares temporales, antes de la erupción de primeros molares permanentes. Si la pérdida ocurrió de forma muy temprana y el primer molar permanente se encuentra intraóseo y sin apenas formación radicular, tan sólo estará recomendado vigilar y controlar radiográficamente hasta que éste haya llegado a lo que llamamos momento crítico; que vendrá establecido por la puesta en contacto entre el epitelio dentario y el epitelio de la mucosa oral. Esta situación clínica se identifica por un creci-

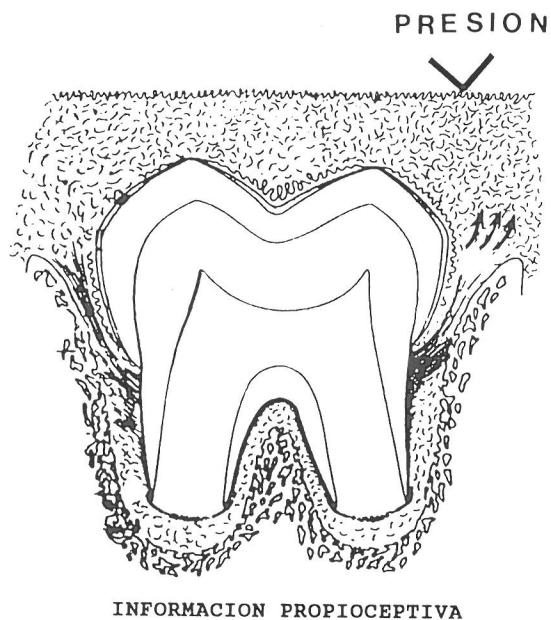


Fig. 2




Fig. 3.- Rejilla milimetrada adherida al dorso de la placa radiográfica

miento radicular comprendido entre un y dos tercios, la casi total ausencia de hueso por encima de la superficie oclusal del diente y un ligero abombamiento de la encía.

A partir de este momento el movimiento horizontal será tan fuerte como el vertical, por lo que se podrá producir una pérdida de espacio importante como consecuencia de la mesialización del molar permanente.

Si para este momento no se ha colocado el mantenedor propioceptivo que mande presión a través de la encía al ligamento periodontal del germen por erupcionar, será tarde para que los receptores propioceptivos del ligamento capten esta presión permitiendo de esta forma que el germen en su libre erupción, sea guiado hacia la zona donde es aplicada la presión.

Diseño.

Para sus correcta realización, utilizaremos una radiografía calibrada, mediante una rejilla milimetrada de cuadrícula de mm. que será adherida al dorso de la placa radiográfica y que nos permitirá conocer la distancia que existe entre la cara distal de la pieza de soporte y la mesial del germen por erupcionar (fig. 3). Es importante destacar que, para que la presión sea ejercida sobre el ligamento periodontal, se ha de aplicar 1 mm. por delante de la cara mesial del germen del molar permanente, por lo que a la hora de su confección, se realiza 1 mm. más corto de la distancia establecida y para que esta presión sea ejercida, se ha de realizar una incurvación acentuada hacia gingival en el extremo del ansa del mantenedor (fig. 4), teniendo que labrar un pequeño lecho en el modelo de escayola, lo

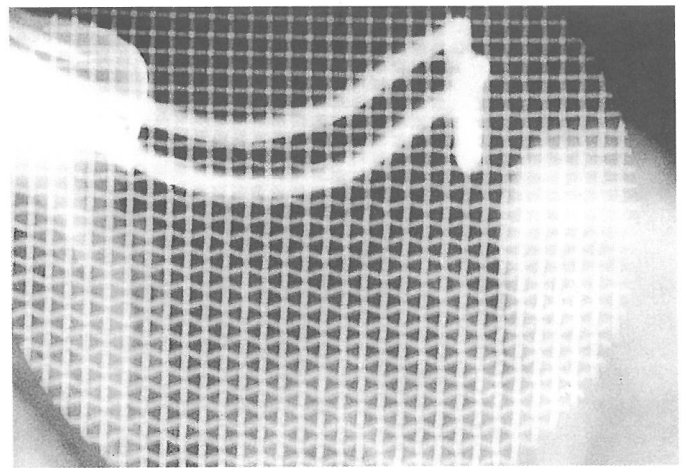


Fig. 4, b.

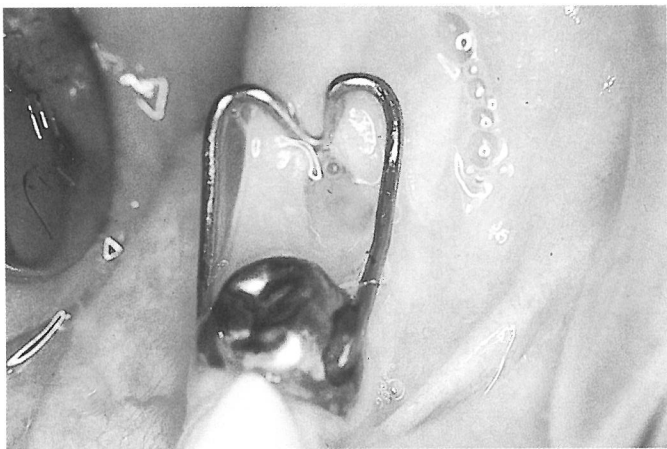

Fig. 4, a.

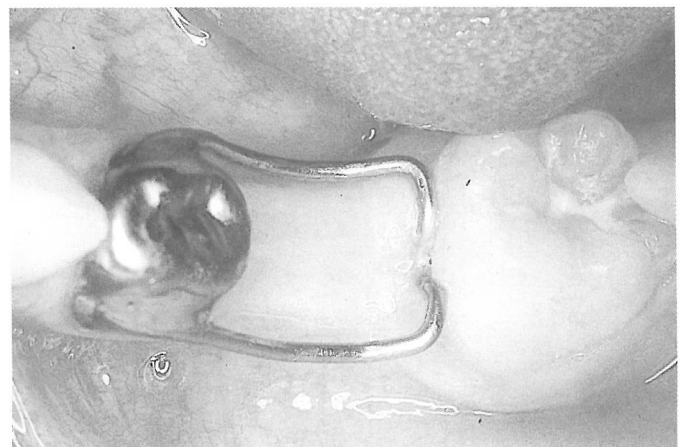


Fig. 4, c.

Figs. 4 a, b, c.- Imagen radiológica del mantenedor propioceptivo y el molar permanente correctamente erupcionado.

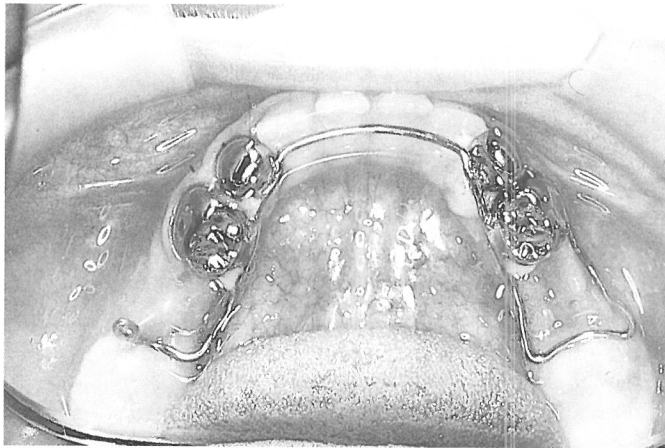


Fig. 5.- Mantenedor propioceptivo de barra ferulizado

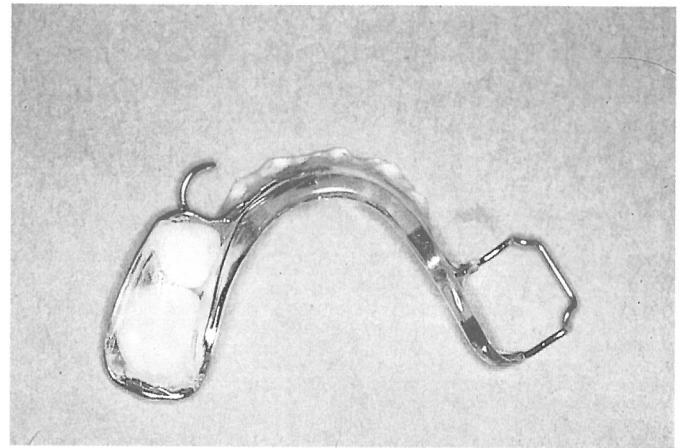


Fig. 6. b.

que se traducirá clínicamente por una zona de isquemia en el punto de presión.

Podrían surgir problemas, de hecho surgen, cuando esta presión no es mantenida, siendo más difícil el mantenerla en la arcada superior, por ello, recomendamos diferentes diseños de estos mantenedores, que nos permitirán en todo momento mantener la presión hasta la aparición del primer molar permanente.

Así, en la **arcada inferior**, la mayoría de las veces es suficiente con un mantenedor propioceptivo corona-ansa, siempre y cuando la pieza de soporte ofrezca buena integridad y soporte óseo, descartándose aquellas piezas que presenten movilidad o manifestaciones osteolíticas en furca.

Sin embargo, en aquellos casos en que no disponemos de otras piezas de soporte en mejores condiciones, éstas

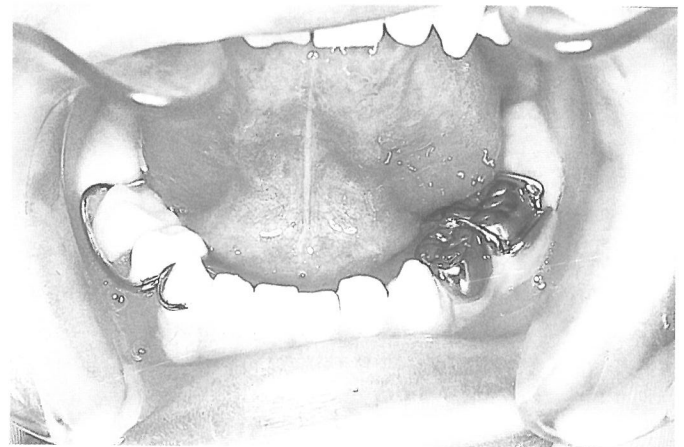

Fig. 6. c.

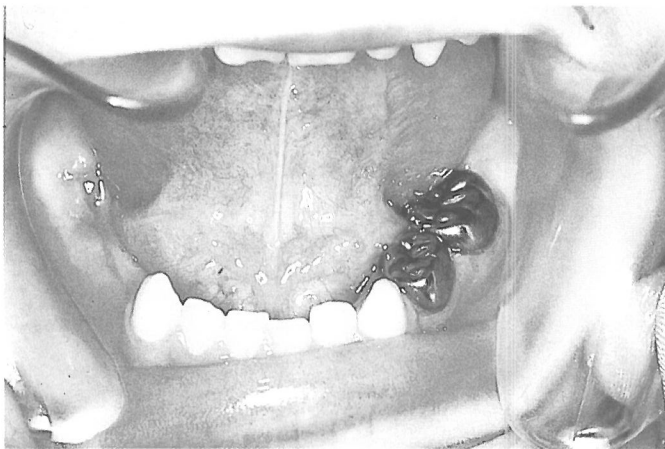

Fig. 6. a.

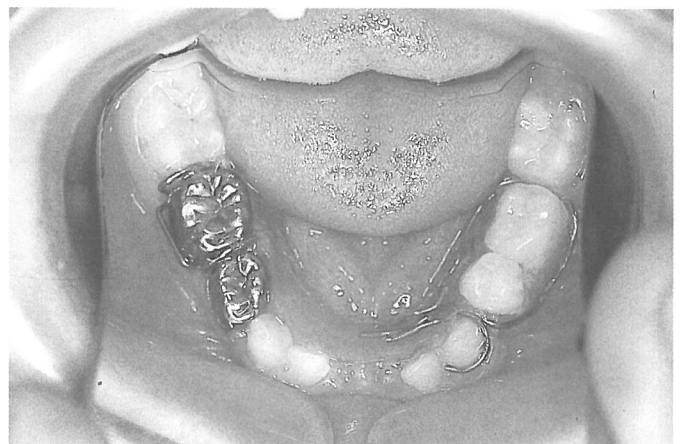


Fig. 6. d.

Figs. 6 a, b, c, d.- Mantenedor propioceptivo en "silla", su colocación en boca y el molar permanente correctamente erupcionado.

Figs. 7 a, b, c, d.- Mantenedor propioceptivo inferior en "silla" por pérdida de tres molares temporales, su colocación en boca y erupción correcta de ambos primeros molares permanentes.

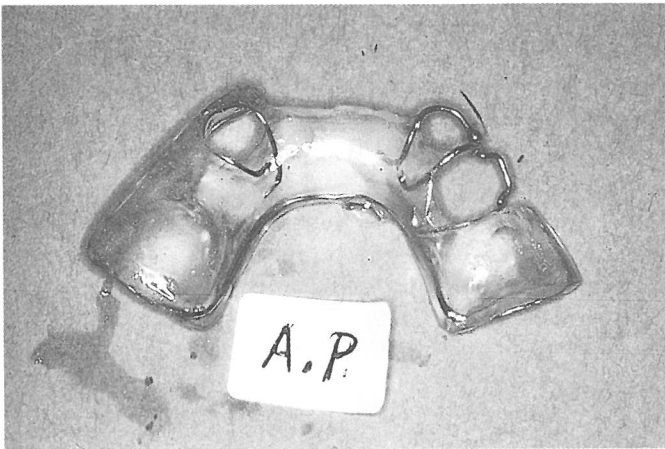


Fig. 7. a.

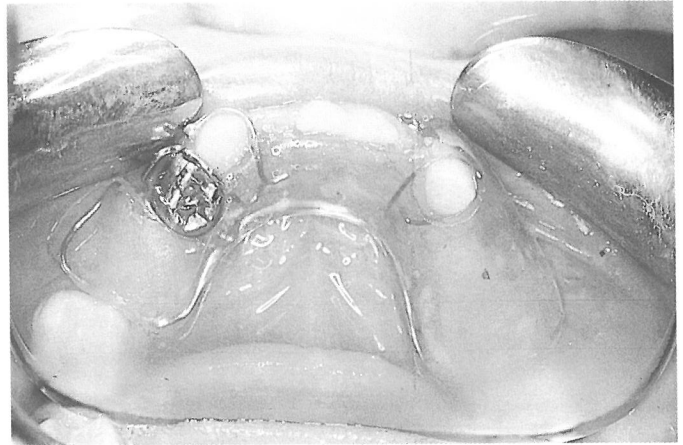


Fig. 7. d.

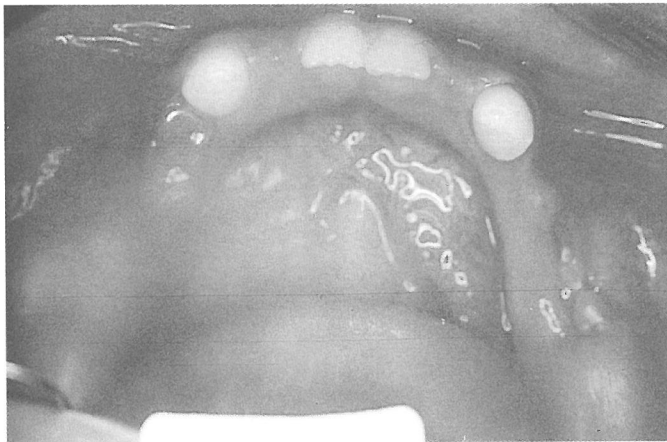


Fig. 7. b.

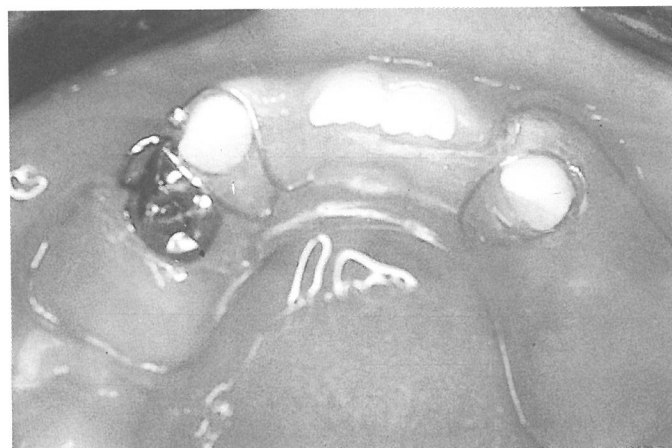


Fig. 7. c.

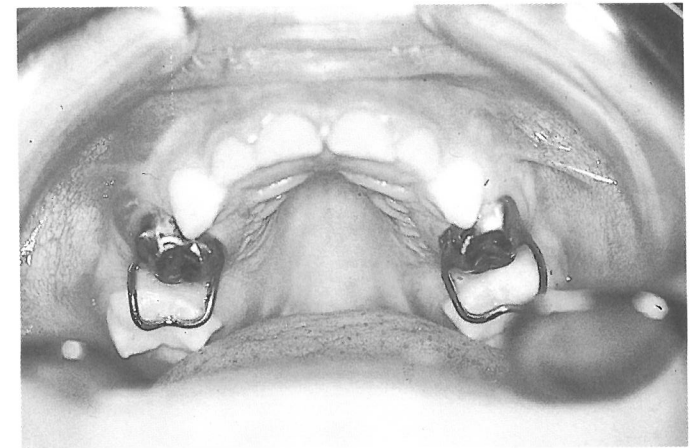


Fig. 8.- Fracaso en la arcada superior del mantenedor propioceptivo corona-ansa.

pueden servir de soporte, unidas mediante una barra a otras que confieran estabilidad al mantenedor propioceptivo (fig. 5). Por ello, en algunos casos se requerirá el tallado de algunas piezas que no presenten patología alguna.

Por último, cuando disponemos del primer molar temporal como soporte del mantenedor propioceptivo fijo, podemos optar por mantenedores propioceptivos removibles en forma de "silla", que permiten la sustitución de más de una pieza. Este mantenedor en silla será confeccionado en alambre de 0,8 mm. que hará un recorrido completo por la zona lingual de la placa, lo que proporcionará fortaleza al mantenedor, para pasar en su extremo a la zona vestibular con una incurvación hacia gingival en este tramo, como en el mantenedor corono-ansa. De esta forma las fuerzas masticatorias serán las encargadas de transmitir a través de las piezas sustituidas, la presión al ligamento periodontal (fig. 6 y 7).

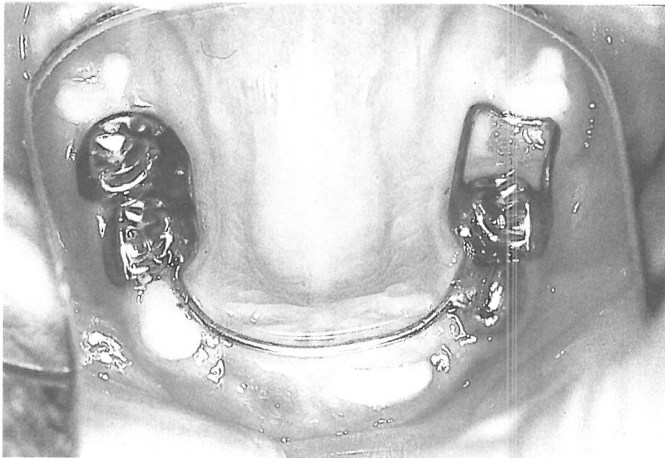
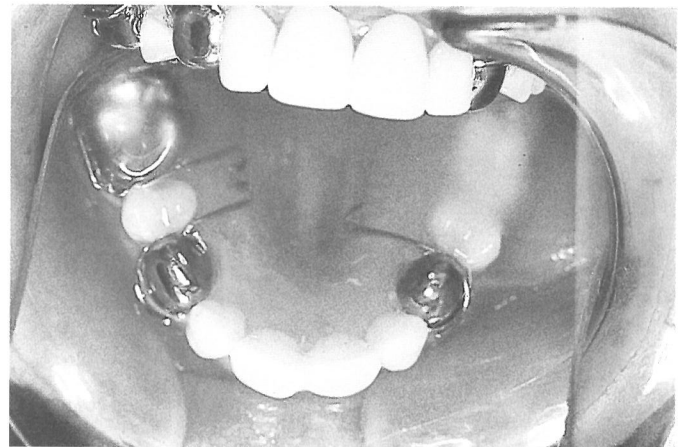
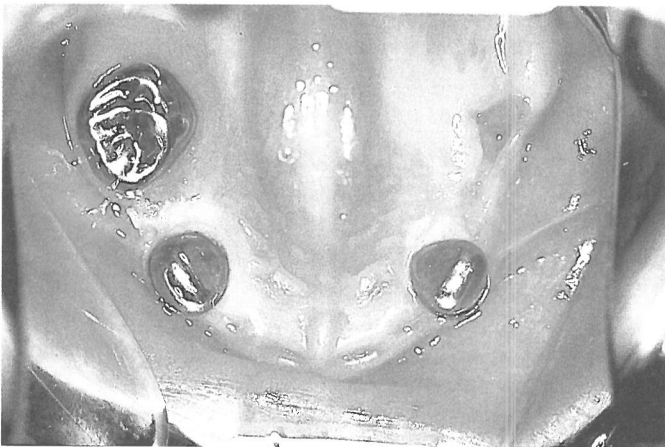

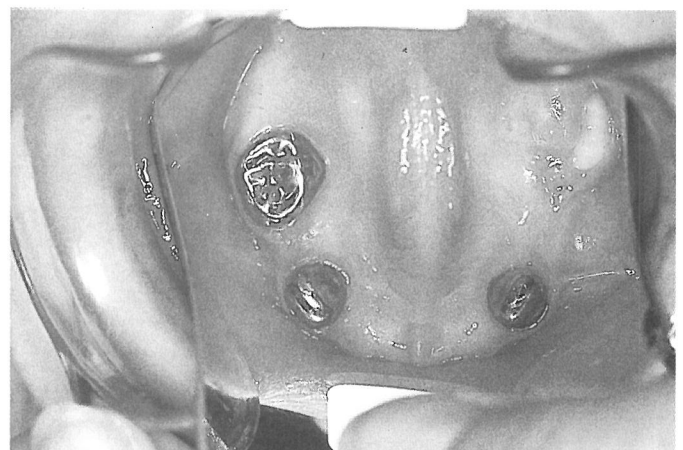
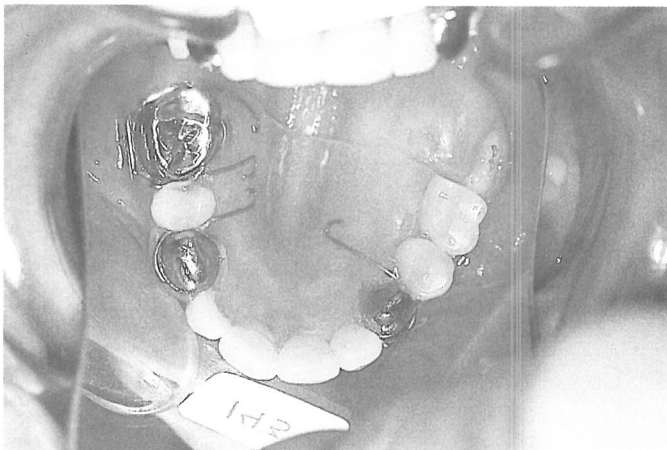Fig. 9.- Mantenedor propioceptivo de barra ferulizada en la arcada superior y correcta erupción del primer molar permanente.

En la **arcada superior**, todo lo que hemos dicho anteriormente es válido, a excepción del mantenedor propioceptivo corona-ansa, que no podrá ser utilizado por no poder mantener la presión constante hasta la erupción del primer molar permanente superior (fig. 8), en este caso acudiremos al mantenedor propioceptivo de barra ferulizada (fig. 9).

En el caso de que sean varias las piezas perdidas y no podamos soldar la barra de estabilización propioceptiva a los molares contralaterales, optaremos por el mantenedor removible propioceptivo en forma de "silla" (fig. 10), con el que no nos sentiremos seguros, ya que en un gran porcentaje de casos, se tendrá necesidad de recuperar alguna pequeña pérdida de espacio, obligando a constantes revisiones (fig. 11).



Figs. 10 a, b- Mantenedor propioceptivo en "silla" por pérdida de tres molares temporales en la arcada superior.



Figs. 11 a, b- Pequeña pérdida de espacio al erupcionar el primer molar permanente superior, lo que obligó a dar un pequeño corte distal al mantenedor propioceptivo en "silla".

Retención

Este mantenedor propioceptivo, estará en boca hasta que haga su aparición el primer premolar y por lo tanto, habrá cumplido una de sus funciones al preservar el espacio del segundo premolar y haber dirigido la erupción del primer molar permanente, pero quedará aún la necesidad de seguir mantenimiento este espacio ante la pérdida de la pieza de fijación (primer molar temporal), por lo que nos tendremos que ver en la necesidad de realizar un mantenedor de espacio banda ansa, con fijación en el primer molar permanente y apoyo en el primer premolar, hasta la aparición del segundo premolar.

En los casos en los que hayamos utilizado un removible en "silla", bastará con realizar la apertura suficiente en la base acrílica del mantenedor y añadir un gancho Adams para el primer molar permanente.

Material y método

Para este estudio se recopilamos los casos tratados con mantenedores de espacio propioceptivos, ante la pérdida de segundos molares temporales y/o primeros y segundos molares temporales, antes de la erupción del primer molar permanente, con un total de 50 casos y con edades comprendidas entre los 4 años y 6 meses, y 5 años y 6 meses. Estos grupos como se establece en el cuadro número 1 se distribuyen de la siguiente forma:

GRUPO I: Pérdida del segundo molar temporal en la arcada inferior.

Número de casos: 14. Edad media: 5 años 1 mes.

Mantenedor propioceptivo Corona-Ansa.

GRUPO II: Pérdida del segundo molar temporal en la arcada superior.

Número de casos: 4. Edad Media: 5 años 2 meses.

Mantenedor Propioceptivo Corona-Ansa.

GRUPO III: Pérdida del segundo molar temporal en la arcada superior.

Número de casos: 10. Edad Media: 5 años 2 meses.

Mantenedor Propioceptivo de Barra Ferulizada.

GRUPO IV: Pérdida de primero y segundo molares temporales en la arcada inferior.

Número de casos: 14. Edad Media: 5 años 3 meses.

Mantenedor Propioceptivo Removible en "Silla".

GRUPO V: Pérdida de primero y segundo molares temporales en la arcada superior.

Número de casos: 8. Edad media: 5 años. Mantenedor Removible en "Silla".

MANTENEDORES PROPIOCEPTIVOS

GRUPOS	Nº	EDAD	SITUACIONES	PAUTAS DE TRATAMIENTO	Nº/% EXIT.
GRUPO I	14	5A.1M	Pérdida 2ºM. T.en arc.Inf.	Manten.Banda-ansa	14 100%
GRUPO II	4	5A.2M	Pérdida 2ºM. T.en arc.Sup.	Manten.Banda-ansa	0 0%
GRUPO III	10	5A.2M	Pérdida 2ºM. T.en arc.sup.	Barra ferulizada	10 100%
GRUPO IV	14	5A.3M	Pérdida 1º/2º M.Temp.arc.In	Remov. en "Silla"	12 85%
GRUPO V	8	5A	Pérdida 1º/2º M. Temp.arc.Su.	Remov. en "Silla"	2 25%

Discusiones y resultados

Como hemos podido observar, en los grupos I y III, es éxito en el tratamiento se ha dado en todos los casos, lo demuestra que el mantenimiento de la presión hasta la aparición del primer molar permanente sirve tanto para la arcada superior mediante barra ferulizada como en la arcada inferior con la utilización tan sólo de banda-ansa. Mientras que en el grupo II en el que se utilizó el banda-ansa en la arcada superior fracasó en los cuatro casos utilizados, lo que pensamos se debe a la incapacidad de mantener la presión con tan solo una banda-ansa.

En cuanto a la utilización de este principio mediante mantenedor propioceptivo removible, su comportamiento es mucho mejor en al arcada inferior ya que tan sólo hubo la necesidad en dos casos de recuperar algo del espacio perdido, mientras que en la arcada superior la utilización de un removible propioceptivo condicionó posteriormente la recuperación de espacio mediante desrotación y distalamiento en seis de los 8 casos analizados; si bien tanto en la arcada superior como en la inferior con aparatología removible se pudo utilizar estas mismas placas incorporando tornillos de apertura como medio de recuperación de estos pequeños espacios perdidos, ya que en el peor de los casos nunca hubo necesidad de una apertura mayor de 3 mm.

Hemos de hacer notar que otra de las desventajas del mantenedor removible es que, si bien se puede recuperar la función masticatoria, obliga al profesional a revisiones periódicas por desajuste o rotura de los mismos y a modificaciones posteriores para rectificar los puntos de anclaje tallados del acrílico ante la erupción de los premolares.

-Dra. Mendoza Mendoza, Asunción.: Prof. Titular de Odontopediatría. Escuela de Estomatología de Sevilla.

-Dr. Solano Reina, J. Enrique.: Prof. Titular de Profilaxis, Estomatología Infantil y Ortodoncia. Escuela de Estomatología de Sevilla.

Bibliografía

- 1.- Bengt, O. Magnusson. Odontopediatría enfoque sistemático. Salvat, 1987.
- 2.- J.R. Pinkham y Cols. Odontología Pediátrica. Interamericana, 1991.
- 3.- Thomas K. Barber, Larry S. Luke. Odontología pediátrica. El Manual Moderno, 1985.

¿ Va a cambiar de domicilio ?

Denos a conocer si está pensando en cambiar de dirección, para evitar que su revista Odontológica Pediátrica no se pierda.

Rellene por favor este boletín y envíenoslo a:
Secretaría Técnica de la S.E.O.P.
Iparraguirre, 34-3º - 48011 Bilbao.

Nombre

Dirección Tfno.:

Ciudad Provincia C. D.: