

# Odontología Pediátrica

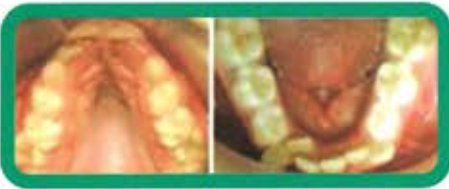Volumen 14 / Número 3 / Septiembre - Diciembre 2006



**Editorial** 69  
*P. Planells*

**Originales** 71

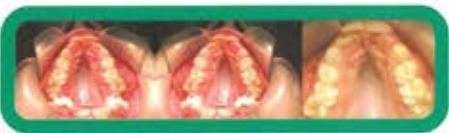Protocolo para la toma de fotografías digitales en ortodoncia  
*V. Paredes, M. J. Martí, F. Estrela*



Utilización del MTA en el tratamiento de situaciones complejas de inmadurez radicular  
*C. Borrás Aviñó, M. Catalá Pizarro, F. Estrela Sanchís*

**Revisión** 82

Relación entre la aplicación de programas de control de la placa y el índice de caries en niños en edad escolar.  
Revisión de la literatura  
*M. A. Riera di Cristofaro, F. Guinot Jimeno, A. Bellet Cubells, L. J. Bellet Dalmau*



**Caso Clínico** 89

Síndrome de Moebius: a propósito de un caso  
*I. Lozano Cano, A. Mendoza Mendoza, P. Solano Mendoza*

**Información Universidad** 93

**Resúmenes Bibliográficos** 95

**Noticias SEOP** 100



SOCIEDAD ESPAÑOLA DE ODONTOPEDIATRÍA

ARÁN

Usted podría pensar que todos los productos dentales son iguales.



Pero la realidad es que cada vez hay más sorpresas desagradables.



## Por lo tanto, ¿Por qué no apuesta sobre seguro?

El campo de la tecnología dental se ha visto invadido en estos últimos tiempos por más y más copias piratas de productos de marcas de alta calidad. El problema es que bajo una apariencia original hay un producto que no lo es.

Fieles a nuestro compromiso con la calidad, 3M ESPE, junto con nuestros Distribuidores Certificados, decidimos desde el principio combatir la piratería de productos y establecer nuevos estándares de calidad bajo el programa "Cuestión de Confianza".

Este logo le asegura el 100 % de confianza. Allí donde usted lo vea puede estar tranquilo que está adquiriendo los productos originales, de alta calidad, de 3M ESPE.

Puede encontrar la lista completa de distribuidores certificados en:  
[www.3MESPE.com/es](http://www.3MESPE.com/es)

**3M ESPE**  
Distribuidor Certificado



# Odontología Pediátrica

**Órgano de Difusión de la Sociedad Española de Odontopediatría**  
Fundada en 1991 por Julián Aguirrezábal

*Sociedad Española de Odontopediatría*  
c/ Alcalá, 79-2 - 28009 Madrid  
Tel.: 650 42 43 55  
e-mail: seodontopediatría@hotmail.com  
<http://www.seopnet.net>

*Revista Odontología Pediátrica*  
<http://www.grupoaran.com>

**DIRECTORA:**

Profa. Dra. Paloma Planells del Pozo

**DIRECTORES ADJUNTOS:**

Dr. Julián Aguirrezábal, Profa. Dra. Montse Catalá Pizarro

**CONSEJO EDITORIAL:**

Prof. Dr. R. Abrams (Baltimore, EE.UU.)  
Dra. Paola Beltri Orta  
Prof. Dr. Jorge Dávila  
Dra. Rosa Echániz Valiente  
Dra. Pilar Echeverría Lecuona  
Prof. Dr. J. Enrique Espasa Suárez de Deza  
Dr. Miguel Facal García

Profa. Dra. Isabel González Márquez  
Profa. Dra. Encarnación González Rodríguez  
Dra. Felisa Muñoz Plaza  
Profa. Dra. M<sup>a</sup> Jesús Ostos Garrido  
Profa. Dra. M<sup>a</sup> Angustias Peñalver Sánchez  
Prof. Dr. Saul Rotberg (México)  
Dr. Miguel Ángel Trejo Jiménez

**Directores de Sección:**

Profa. Dra. Elena Barbería Leache (*Información Universidad*)  
Dr. Angel Bellet Cubells (*Archivos de la SEOP*)  
Prof. Dr. J. Enrique Espasa Suárez de Deza (*Resúmenes bibliográficos*)  
Prof. Dr. Carlos García Ballesta (*Artículos seleccionados*)  
Profa. Dra. Cinta Manrique Morá (*Novedades editoriales*)  
Profa. Dra. Asunción Mendoza Mendoza (*Resúmenes de tesis*)  
Dra. Patricia Gatón Hernández (*Informaciones Internet*)

**Junta Directiva de la SEOP:**

*Presidente:* Prof. Dr. Juan Ramón Boj Quesada  
*Vicepresidente:* Dr. Miguel Hernández Juyol  
*Secretaria:* Dra. Filo Estrela Sanchís  
*Tesorero:* Dr. Luis Bellet Dalmau  
*Vocales:* Dra. Marián Peñalver Sánchez  
Dr. José del Piñal Matorras  
Dra. Eva María Martínez Pérez

**COMISIÓN CIENTÍFICA:**

Prof. Dr. J. Enrique Espasa Suárez de Deza  
Profa. Dra. Asunción Mendoza Mendoza  
Dra. Encarnación Rodríguez Rodríguez

INCLUIDA EN EL ÍNDICE MÉDICO ESPAÑOL

**ADMINISTRACIÓN Y DIRECCIÓN: ARÁN EDICIONES, S.L.**

C/ Castelló, 128, 1.º - 28006 MADRID

© Copyright 2006. Sociedad Española de Odontopediatría. ARÁN EDICIONES, S.L. Reservados todos los derechos. Ninguna parte de esta publicación puede ser reproducida, transmitida en ninguna forma o medio alguno, electrónico o mecánico, incluyendo fotocopias, grabaciones o cualquier sistema de recuperación de almacenaje de información, sin la autorización por escrito del titular del Copyright. Publicación cuatrimestral con 3 números al año.

Tarifa suscripción anual: Odontólogos/Estomatólogos: 63 €; Organismos y Empresas: 82 €; Países zona Euro: 221 €; Resto de países: 300 €.  
Ejemplar suelto: 29 €.

Suscripciones: ARÁN EDICIONES, S.L. Castelló, 128 - Telf.: 91 782 00 34 - Fax: 91 561 57 87 - 28006 MADRID.

e-mail: [suscripc@grupoaran.com](mailto:suscripc@grupoaran.com).

ODONTOLOGÍA PEDIÁTRICA se distribuye de forma gratuita a todos los miembros de la Sociedad Española de Odontopediatría.

Publicación autorizada por el Ministerio de Sanidad como Soporte Válido en trámite. ISSN: 1133-5181.

Depósito Legal: V-1389-1994.

ARÁN EDICIONES, S.L.

28006 MADRID - Castelló, 128, 1.º - Telf.: 91 782 00 35 - Fax: 91 561 57 87

08021 BARCELONA - Muntaner, 270, 4.º A - Telf.: 93 201 69 00 - Fax: 93 201 70 28

e-mail: [edita@grupoaran.com](mailto:edita@grupoaran.com) - <http://www.grupoaran.com>



Estimados compañeros:

Con motivo de la demanda habitual de información a la Sociedad Española de Odontopediatría sobre clínicas odontopediátricas en distintas localizaciones, estimamos necesaria una actualización de la base de datos que manejamos para tal finalidad.

Muchas de las direcciones que tenemos registradas corresponden a domicilios particulares que no resultan útiles para remitirnos a aquellos pacientes que solicitan direcciones de odontopediatras localizados en determinadas zonas. Igualmente, algunas de estas direcciones han cambiado sin que tengamos constancia de ello.

Con este motivo, y para poder ofrecer un mejor servicio, solicitamos tu colaboración: rellena el formulario adjunto con la letra clara y remítelo a la secretaría técnica de la sociedad (C/ Alcalá, 79-2º - 28009 Madrid).

## SOCIEDAD ESPAÑOLA DE ODONTOPEDIATRÍA

Nombre y apellidos: .....

Dirección: ..... Teléfono: .....

Población: ..... Código postal: ..... Provincia: .....

Dirección clínica: .....

Teléfono: ..... ¿Es clínica de práctica exclusivamente odontopediátrica? SÍ  NO

Población: ..... Código postal: ..... Provincia: .....

e-mail: .....

ACTUALIZACIÓN DATOS BANCARIOS:

### ODONTOLOGÍA PEDIÁTRICA

BANCO/CAJA .....

DIRECCIÓN ..... POBLACIÓN ..... C.P. ....

TITULAR DE LA CUENTA .....

CÓDIGO C/C.: BANCO     SUCURSAL     D.C.   N.º CUENTA

Ruego a ustedes se sirvan tomar nota de que, hasta nuevo aviso, deberán adeudar en mi cuenta con esa entidad el recibo o letra que anualmente y a mi nombre les sean presentados para su cobro por

Les saluda atentamente,

(Firma)

de

de 20

Remitir a: Secretaría técnica SEOP - c/ Alcalá, 79-2º - 28009 Madrid





# Odontología Pediátrica

## SUMARIO

Volumen 14 · Número 3 · 2006

### ■ EDITORIAL

*P. Planells*.....69

### ■ ORIGINALES

PROTOCOLO PARA LA TOMA DE FOTOGRAFÍAS DIGITALES EN ORTODONCIA  
*V. Paredes, M. J. Martí, F. Estrela*..... 71

UTILIZACIÓN DEL MTA EN EL TRATAMIENTO DE SITUACIONES COMPLEJAS  
DE INMADUREZ RADICULAR  
*C. Borrás Aviñó, M. Catalá Pizarro, F. Estrela Sanchís*..... 76

### ■ REVISIÓN

RELACIÓN ENTRE LA APLICACIÓN DE PROGRAMAS DE CONTROL DE LA PLACA  
Y EL ÍNDICE DE CARIES EN NIÑOS EN EDAD ESCOLAR.  
REVISIÓN DE LA LITERATURA  
*M. A. Riera di Cristofaro, F. Guinot Jimeno, A. Bellet Cubells,  
L. J. Bellet Dalmau* ..... 82

### ■ CASO CLÍNICO

SÍNDROME DE MOEBIUS: A PROPÓSITO DE UN CASO  
*I. Lozano Cano, A. Mendoza Mendoza, P. Solano Mendoza*..... 89

■ INFORMACIÓN UNIVERSIDAD..... 93

■ RESÚMENES BIBLIOGRÁFICOS ..... 95

■ NOTICIAS SEOP..... 100

## Cuando ellos sonríen usted también sonríe



La Sociedad Española de Ondontopediatría conoce que solamente cuando nuestros pacientes comprenden nuestros procedimientos clínicos los demandan. Por este motivo, la SEOP ha puesto a la venta folletos con información de los procedimientos preventivos y de las técnicas de tratamiento más frecuentes en nuestras clínicas. Así se imprimirán en color estos folletos, de manera que el coste sea lo más ventajoso posible. Selladores, Ortodoncia y Caries del Biberón serán los temas que publicaremos.

Si estás interesado en hacer un pedido de estos folletos, ponte en contacto telefónico solicitando el tema y el número que desearías adquirir con:

Julián Aguirrezábal  
 C/ Iparraguirre, 34 - 3.ª - 48011 BILBAO  
 Tel. 94 444 68 13 - Fax: 94 444 12 66

Nombre ..... DNI o CIF .....

Apellidos .....

Dirección ..... Teléfono .....

Población .....CP ..... Provincia .....

ORTODONCIA N.º ..... CARIES DEL BIBERÓN N.º .....

SELLADORES N.º ..... OBTURACIONES (invisibles) N.º .....

RADIOLOGÍA N.º .....



# Odontología Pediátrica

## SUMMARY

Volume 14 · No. 3 · 2006

### ■ EDITORIAL

*P. Planells*.....69

### ■ ORIGINALS

STANDARDS FOR DIGITAL PHOTOGRAPHY IN ORTHODONTICS

*V. Paredes, M. J. Martí, F. Estrela*..... 71

COMPLETE ROOT FILLING WITH MTA IN EXTREME SITUATIONS OF  
IMMATURE TEETH

*C. Borrás Aviñó, M. Catalá Pizarro, F. Estrela Sanchís*..... 76

### ■ REVIEW

RELATION BETWEEN PROGRAMS BASED IN PLAQUE CONTROL AND  
CARIES INDEX IN SCHOLAR CHILDREN. REVIEW OF THE LITERATURE

*M. A. Riera di Cristofaro, F. Guinot Jimeno, A. Bellet Cubells,  
L. J. Bellet Dalmau* ..... 82

### ■ CLINICAL CASE

MOEBIUS SYNDROME: A PROPOS OF A CASE

*I. Lozano Cano, A. Mendoza Mendoza, P. Solano Mendoza*..... 89

■ UNIVERSITY INFORMATION .....93

■ BIBLIOGRAPHIC SUMMARIES..... 95

■ SEOP NEWS ..... 100

## BASES DEL PREMIO

# ODONTOLOGÍA PEDIÁTRICA

a la mejor publicación científica anual

- 1.º Podrán concurrir al Premio los artículos originales, así como los casos clínicos y temas de actualización publicados en Odontología Pediátrica durante el año correspondiente a cada edición.
- 2.º El jurado estará compuesto mediante sorteo entre los miembros de los siguientes colectivos:
  - 1 miembro de la Junta Directiva de la SEOP.
  - 1 miembro del Comité de Redacción de "Odontología Pediátrica".
  - 1 profesor de Odontopediatria de la Universidad Española.
  - 1 socio de la SEOP.
  - 1 primer firmante de algún trabajo premiado en ediciones anteriores.
- 3.º El secretario de la SEOP levantará acta del sorteo y sus resultados que serán leídos durante la Asamblea General Anual de la SEOP.
- 4.º Ningún componente del jurado podrá optar al premio.
- 5.º La entrega pública se efectuará durante la cena de gala de la Reunión Anual.
- 6.º El primer firmante del trabajo premiado se compromete a realizar una exposición pública del mismo, con apoyo audiovisual durante 20 minutos, en el día, lugar y hora que quede previamente estipulado, con el objetivo de divulgar los resultados y conclusiones del mismo.
- 7.º La dotación económica sería de 1.000 €
- 8.º Se expedirá el correspondiente certificado a todos los autores del mismo.

El Premio será patrocinado en esta edición por:

The logo for Colgate, featuring the brand name in a white, italicized serif font set against a dark grey, trapezoidal background.



## Editorial

**E**n el actual número de la revista, se proponen diversos temas originales realizados en la Universidad de Valencia, en su Facultad de Odontología.

El primero de ellos viene firmado por los doctores: V. Paredes, M. J. Martí y F. Estrela y lleva por título *Protocolo para la toma de fotografías digitales en ortodoncia*.

*La utilización del MTA en el tratamiento de situaciones complejas de inmadurez radicular* es el siguiente de los originales escrito por: C. Borrás Aviñó, M. Catalá Pizarro y F. Estrela Sanchís.

Siempre se agradece la presentación de casos clínicos en nuestra revista. En el presente número, la Universidad de Sevilla, en su Facultad de Odontología, nos presenta el *Síndrome de Moebius*, cuyos autores son: I. Lozano Cano, A. Mendoza Mendoza y P. Solano Mendoza.

Nuestra empresa editorial, Arán Ediciones, siempre ofreciendo un control de calidad de los ejemplares que edita, ha reproducido en su totalidad en el presente número un artículo, ya ofrecido en el número anterior, pero que por motivos técnicos no pudo ser presentado como figura en nuestros objetivos, con las imágenes en color. El citado artículo de revisión es *Relación entre la aplicación de programas de control de la placa y el índice de caries en niños en edad escolar. Revisión de la literatura*, cuyos autores son: M. A. Riera di Cristofaro, F. Guinot Jimeno, A. Bellet Cubells y L. J. Bellet Dalmau.

Figura igualmente en el presente número un resumen de las 7ª Jornadas de Encuentro Pediatría-Odontopediatría, que, como conocéis, se celebraron en Madrid en el mes de diciembre. Siempre nos resta agradecer a los participantes su gran motivación al asistir a las jornadas año tras año. Por parte de la SEOP, constatar que la Asociación Española de Pediatría se encuentra cada año más activamente implicada en la asistencia de sus miembros y en el impulso para que la organización y desarrollo de las jornadas sea del interés de ambos especialistas, pediatras y odontopediatras.

La profesión de odontología y su formación se encuentra en pleno proceso de cambio.

Dentro del Consejo General de la Odontología y Estomatología de nuestro país, se debate en la actualidad la creación de especialidades odontológicas.

Es un tema que no se nos hace novedoso, puesto que son muchos años los que venimos escuchando la oportunidad o no de la creación de especialidades.

Igualmente, en el ámbito universitario se nos anuncian cambios curriculares en la Licenciatura de Odontología.

Tanto en uno como en otro caso, la SEOP, a través del Consejo General de Odontólogos y Estomatólogos, pensamos que debe pronunciarse por el bien de los odontopediatras que llevamos ejerciendo años la profesión y por aquellos que vendrán en futuras generaciones.

**P. Planells**

*Directora de la Revista*



**Sociedad Española  
de Odontopediatría**

Secretaría técnica

C/ Alcalá, 79-2

28009 MADRID

e-mail:

seodontopediatria@hotmail.com

# SOLICITUD DE ADMISIÓN COMO MIEMBRO ORDINARIO EN LA SOCIEDAD ESPAÑOLA DE ODONTOPEDIATRÍA

DR./DRA. ....

DOMICILIO PARTICULAR: .....

CÓDIGO POSTAL: ..... CIUDAD: .....

TELF.: ..... FAX: .....

COLEGIADO EN: ..... N.º DE COLEGIADO: .....

PROPUESTO POR LOS MIEMBROS DE LA S.E.O.P.:

DR./DRA. ....

DR./DRA. ....

Firma

Firma

Firmado en

a

de

de 2006



## DATOS PERSONALES

NOMBRE: .....  
1.º APELLIDO ..... FECHA NACIMIENTO .....  
2.º APELLIDO ..... DNI o CIF: .....  
DIRECCIÓN PARTICULAR: .....  
CÓDIGO ..... CIUDAD ..... TELF. ....

## PRÁCTICA PÚBLICA

DIRECCIÓN: .....  
CÓDIGO ..... CIUDAD ..... TELF. ....  
CARGO QUE DESEMPEÑA: .....  
¿QUÉ TANTO POR CIENTO DE SU PRÁCTICA DIARIA DEDICA A LA ACTIVIDAD PÚBLICA? .....

## PRÁCTICA PRIVADA

COLEGIADO: ..... N.º .....  
DIRECCIÓN CLÍNICA 1ª: .....  
CÓDIGO ..... CIUDAD ..... TELF. ....  
DIRECCIÓN CLÍNICA 2ª: .....  
CÓDIGO ..... CIUDAD ..... TELF. ....  
¿QUÉ TANTO POR CIENTO DE SU PRÁCTICA DIARIA DEDICA A LA ODONTOPEDIATRÍA? .....

DIRECCIÓN Y TELÉFONO DE CONTACTO: .....

## CURRÍCULUM

FECHA Y LUGAR DONDE TERMINÓ SUS ESTUDIOS DENTALES: .....  
TÍTULO OBTENIDO MÁS ALTO: .....  
RECIBIÓ ENTRENAMIENTO EN LAS ESPECIALIDADES DENTALES  
DE: ..... LUGAR: ..... AÑOS: .....  
DE: ..... LUGAR: ..... AÑOS: .....  
OTROS: .....

## DATOS BANCARIOS

NOMBRE DEL BANCO: .....  
DIRECCIÓN DE LA SUCURSAL: .....  
N.º DE CUENTA: .....  
CUOTA: 60 €

Firmado en

a

de 2006



# Protocolo para la toma de fotografías digitales en ortodoncia

V. PAREDES, M. J. MARTÍ, F. ESTRELA

*Facultad de Medicina y Odontología. Universidad de Valencia*

## RESUMEN

La fotografía es una herramienta diagnóstica esencial en muchos tratamientos odontológicos, sobre todo en el campo de la Ortodoncia.

Las fotografías extraorales, intraorales, las radiografías y los modelos de estudio son los registros básicos en cualquier tratamiento.

En este artículo describimos un sencillo equipo para la realización de estas fotografías digitales y proponemos un fácil protocolo en la ejecución tanto de las fotografías intraorales como extraorales, así como lo que debemos visualizar en cada una de las imágenes de manera esquematizada.

**PALABRAS CLAVE:** Fotografía digital.

## ABSTRACT

Orthodontic records have always been very important in Orthodontics since they are a basic diagnosis tool which tells us about the patient occlusion. This information will be very useful to make and plan a right diagnosis and orthodontic treatment.

Intraoral and extraoral photographs, study dental casts, panoramic and lateral radiography are the most useful orthodontic records.

In this article, we present reduced photography equipment and some basic standards for digital photography in orthodontics.

**KEY WORDS:** Digital photography.

## INTRODUCCIÓN

La fotografía es una herramienta diagnóstica esencial en muchos tratamientos odontológicos, sobre todo en los tratamientos de ortodoncia.

Las fotografías extraorales, intraorales, las radiografías (ortopantomografía y telerradiografía lateral de cráneo) y los modelos de estudio son los registros básicos en cualquier tratamiento (1).

Aunque las fotografías tradicionales eran de una calidad excelente, en los últimos cinco años se ha producido un vertiginoso cambio donde la venta de las cámaras digitales ha superado en número a las convencionales (2).

La fotografía digital nos otorga una serie de ventajas indiscutibles que detallamos a continuación (3-7):

—Permite realizar e introducir todas las fotos intraorales y extraorales del paciente en el correspondiente programa informático del ordenador y visualizarlas todas de manera conjunta.

—Podemos visualizar la imagen en el momento de la realización, tanto en la pantalla LCD de la cámara como

en el monitor del ordenador, con la posibilidad de modificarla, repetirla o enseñarla al paciente en el mismo momento, motivando en gran medida a este.

—Se produce un gran ahorro en el coste de películas, diapositivas y revelado.

—El espacio necesario para almacenar las imágenes digitales es muy pequeño, ya que se guarda en formato digital.

—Las copias de las imágenes se realizan de manera inmediata sin coste económico.

—Existe la capacidad de transmisión de las imágenes a cualquier lugar del mundo y de manera inmediata para realizar consultas incluso entre diferentes profesionales sin necesidad de desprendernos de los originales.

—Hay ausencia de deterioro de las imágenes con el paso del tiempo como ocurre con las radiografías o las diapositivas, aunque es necesario realizar copias de seguridad.

—Existe una mayor confidencialidad en el manejo de estas imágenes digitales frente a las fotografías tradicionales, en cuyo revelado intervienen más personas.



—Facilita las presentaciones mediante ordenador, habituales en todos los cursos y congresos, incorporándose las imágenes directamente a la presentación.

—Podemos delegar la realización de estas fotografías en el personal auxiliar de la clínica.

No obstante, existen un par de inconvenientes a tener en cuenta (2,3):

—Las fotografías digitales pueden ser retocadas y no tener el carácter probatorio que puede tener un negativo fotográfico.

—La calidad de la fotografía digital está aumentando día a día, por lo que la tecnología actual quedará obsoleta en algunos años, por lo que las cámaras de que disponemos actualmente no pueden considerarse como algo que durará toda la vida.

## FOTOGRAFÍA EN ORTODONCIA

Las fotografías rutinarias en Ortodoncia incluyen fotografías extraorales e intraorales con diferentes encuadres y ajustes de la cámara. Proponemos un sencillo protocolo que describiremos con detalle a continuación para la toma de estos registros (1).

### FOTOGRAFÍA EXTRAORAL (Fig. 1)

Las fotografías extraorales se dividen básicamente en tres tipos; de frente con los labios en reposo, de frente sonriendo, y lateral, aunque en algunas ocasiones y dependiendo del gusto de cada profesional, se puede realizar una cuarta fotografía de tres cuartos o también denominada oblicua.

Antes de realizar cualquiera de las fotografías anteriores, debemos tener en cuenta una serie de aspectos:

- Retirar las gafas a aquellos pacientes que las lleven.
- Recoger el cabello para visualizar las orejas y tener una referencia de la posición de la cabeza.
- Utilizar un fondo de color neutro y mate.

### Fotografía de frente en reposo (Fig. 1A)

La posición correcta de la cabeza debe ser la llamada "posición natural de la cabeza", donde el paciente mira al infinito o como si se mirara en un espejo enfrente de él. La cara y los labios deben estar en reposo y oclusalmente, el paciente debe estar en relación céntrica.

En esta fotografía de frente en reposo, analizaremos:

- El patrón facial y los tercios faciales del paciente: mesofacial, braquifacial y dolicofacial.
- Posibles asimetrías del mentón blando.
- Grosor de los labios (gruesos, normales o finos).
- Posición y competencia de los labios en reposo (incompetencia labial o normal).

### Fotografía de frente sonriendo (Fig. 1B)

La posición de la cabeza es exactamente igual a la fotografía anterior pero sonriendo.

En esta fotografía, analizaremos:

- Línea de la sonrisa (simétrica o asimétrica).
- Grado de exposición gingival (sonrisa gingival).

### Fotografía lateral (Fig. 1C)

La posición de la cabeza puede ser con el plano de Frankfurt paralelo al suelo o con la cabeza en "la posición natural". Los labios deben estar relajados y en reposo.

Por consenso, se elige el perfil derecho del paciente, siempre y cuando no existan asimetrías, en cuyo caso, tomaremos los dos perfiles.

En esta fotografía de perfil, analizaremos:

- Patrón y tercios faciales del paciente (mesofacial, braquifacial, dolicofacial).
- Tipo de perfil del paciente (convexo, recto o cóncavo).
- Grosor de los labios (gruesos, normales o finos).

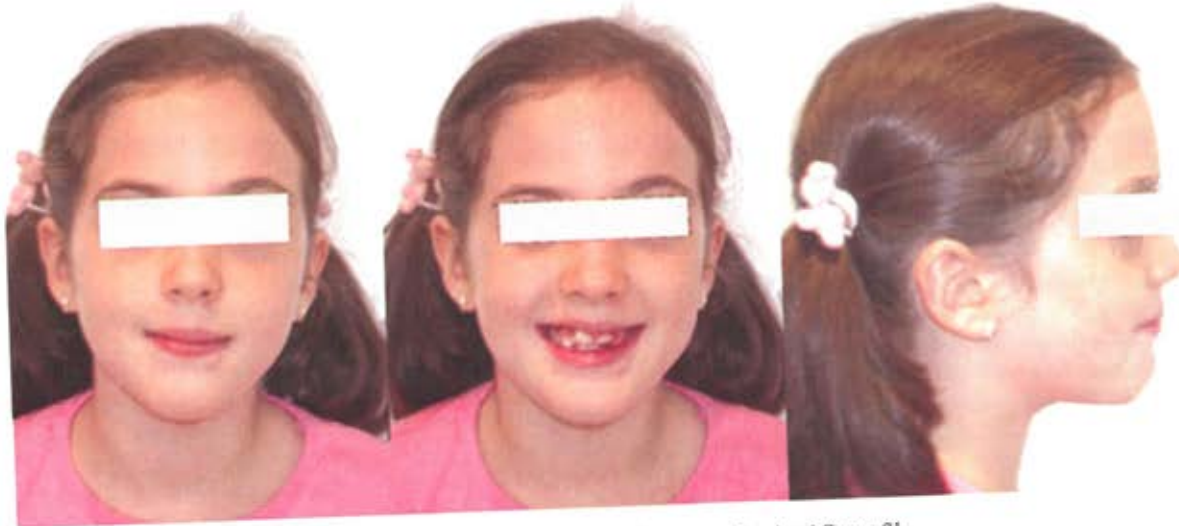

Fig. 1. Fotografías extraorales. 1A: de frente en reposo; 1B: de frente sonriendo; 1C: perfil.

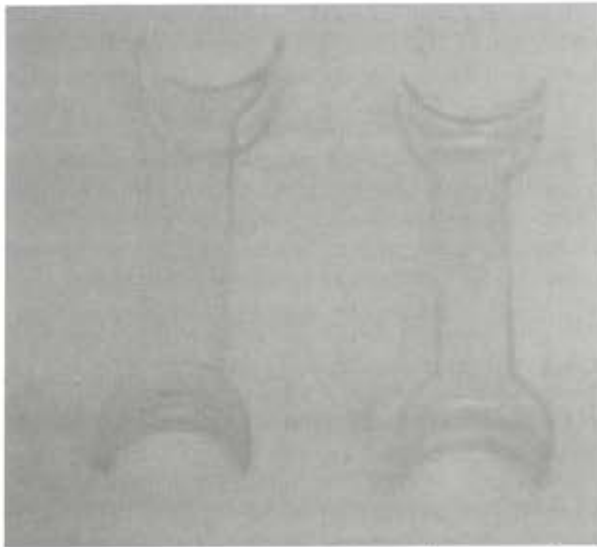


Fig. 2. Retractores de mejillas para fotografías intraorales.

—Posición y competencia de los labios en reposo (incompetencia labial o normal).

#### Fotografía oblicua o 3/4

El paciente se encuentra de perfil y gira la cabeza hacia la persona que toma la fotografía hasta que se ve la ceja contralateral.

En esta fotografía 3/4, analizaremos la sensación de profundidad de la cara.

#### FOTOGRAFÍA INTRAORAL (Figs. 4 y 5)

La fotografía intraoral requiere de un equipo específico y especializado que detallamos a continuación:

—Retractores de mejillas de diferentes tamaños, colores y diseños que permiten retirar las mejillas y visualizar los dientes. Los transparentes o claros y alargados son los más útiles (Fig. 2).

—Espejos dentales, metálicos y con dos curvaturas diferentes para adaptarse al tamaño de la boca. Los espejos son imprescindibles en las fotografías oclusales (Fig. 3).

Las fotografías intraorales son cinco: proyección frontal, lateral izquierda y derecha (Fig. 4); y las dos oclusales: superior e inferior (Fig. 5).



Fig. 3. Espejo de fotografías intraorales.

#### Fotografía frontal (Fig. 4)

Esta imagen debe tomarse con el plano oclusal centrado en la fotografía teniendo como referencia la línea media para que la imagen quede dividida en dos partes iguales. El paciente debe usar los retractores de las mejillas tirando de ambos simultáneamente y se debe tener la precaución de aspirar la saliva de los vestíbulos, ya que dificultará la visibilidad de los dientes.

En esta fotografía frontal, analizaremos las líneas medias dentarias, las mordidas cruzadas o en tijera en el plano transversal y la sobremordida en el plano vertical. Las relaciones en el plano anteroposterior o sagital se analizarán en las fotografías laterales.

#### Fotografía lateral izquierda y derecha (Fig. 4)

Los retractores de las mejillas deben dejar a la vista la clase molar. Para ello, el paciente debe sujetar los retractores y girar la cabeza en sentido opuesto al lado que se va a tomar la fotografía. En esta imagen debemos mostrar desde la zona molar (primer y segundo molar, en el caso de estar erupcionado) hasta el incisivo central del lado contralateral.

En estas fotografías laterales, analizaremos las relaciones en el plano anteroposterior o sagital: resalte, clase molar y canina; y de nuevo relaciones en el plano

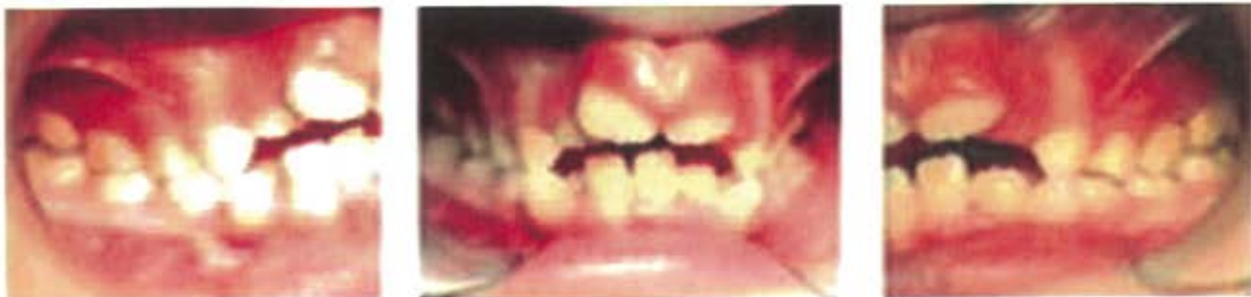

Fig. 4. Fotografías intraorales de frente y laterales.



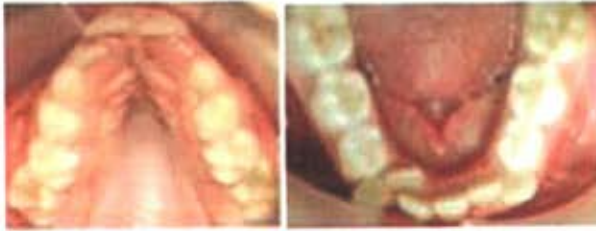

Fig. 5. Fotografía oclusal. 5A: oclusal superior; 5B: oclusal inferior.

vertical: sobremordida y relaciones en el plano transversal; mordida cruzada o mordida en tijera.

#### Fotografía oclusal superior (Fig. 5A)

La toma de las fotografías oclusales es a menudo una de las más complicadas de realizar, ya que interviene un elemento nuevo como es el espejo bucal.

El paciente debe estar tumbado en el sillón dental con la cabeza hiperextendida y la boca muy abierta. La persona encargada de tomar la fotografía debe colocarse *detrás* del paciente y el auxiliar estirando del labio superior con el retractor y con el espejo colocado en un ángulo de 45° respecto a la arcada dental, al mismo tiempo y para evitar que el espejo se empañe es necesario aplicar aire con la pistola sobre el mismo para que el operador fotografíe.

Posteriormente, al pasar las imágenes al *software* específico de almacenamiento y manejo de imágenes, debemos girarlas *horizontalmente* y recortarlas para verlas como si el paciente estuviera sentado enfrente nuestro con la boca abierta (Fig. 6).

En la oclusal superior debemos ver: el estadio de recambio dentario, la forma de la arcada (ovalada, triangular, cuadrada o redonda), la rotación de los molares y cualquier rotación o posición anómala de los dientes, así como caries, fracturas o restauraciones dentarias.

#### Fotografía oclusal inferior (Fig. 5B)

La fotografía oclusal inferior se rige por las mismas pautas que la oclusal superior. El paciente debe estar tumbado en el sillón dental con la cabeza hiperextendida y la boca muy abierta. La persona encargada de tomar la fotografía debe colocarse *delante* del paciente y el auxiliar estirando del labio inferior con el retractor y con el espejo colocado en un ángulo de 45° respecto a la arcada dental, al mismo tiempo y para evitar que el espejo se empañe, es necesario aplicar aire con la pistola sobre el mismo para que el operador fotografíe. En la oclusal inferior, tenemos la complicación añadida de la lengua, la cual debe quedar entre el espejo y el paladar para permitir una mejor visualización de toda la arcada dentaria.

Posteriormente, al pasar las imágenes al *software* específico de almacenamiento y manejo de imágenes, debemos girarlas *verticalmente* y recortarlas para verlas como si el paciente estuviera sentado enfrente nuestro con la boca abierta (Fig. 7).

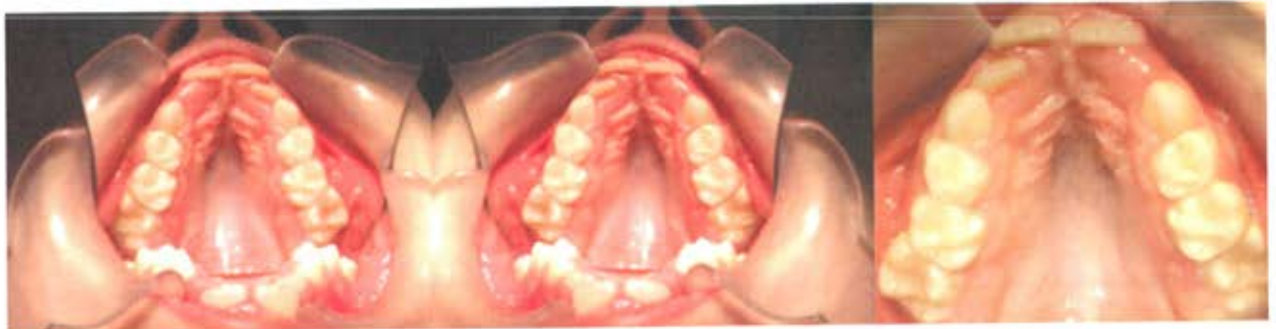

Fig. 6. Secuencia en el manejo de la fotografía intraoral superior.

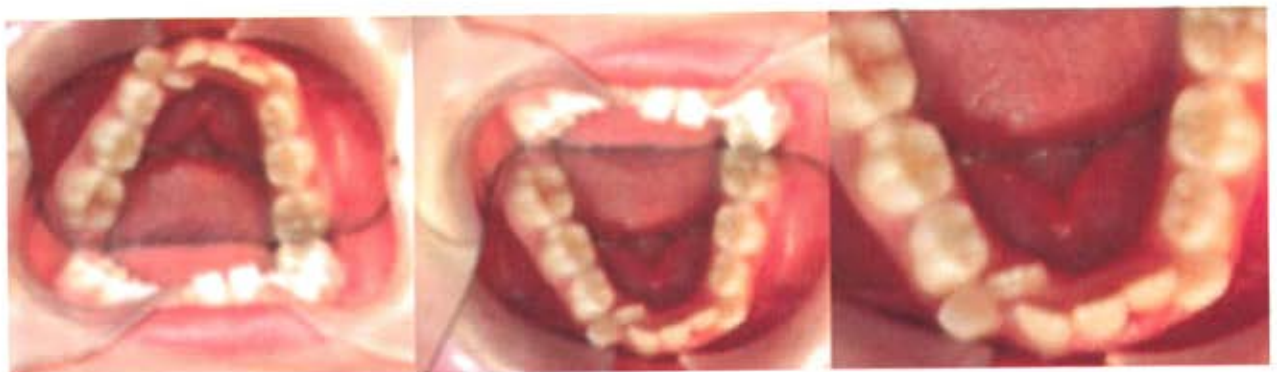
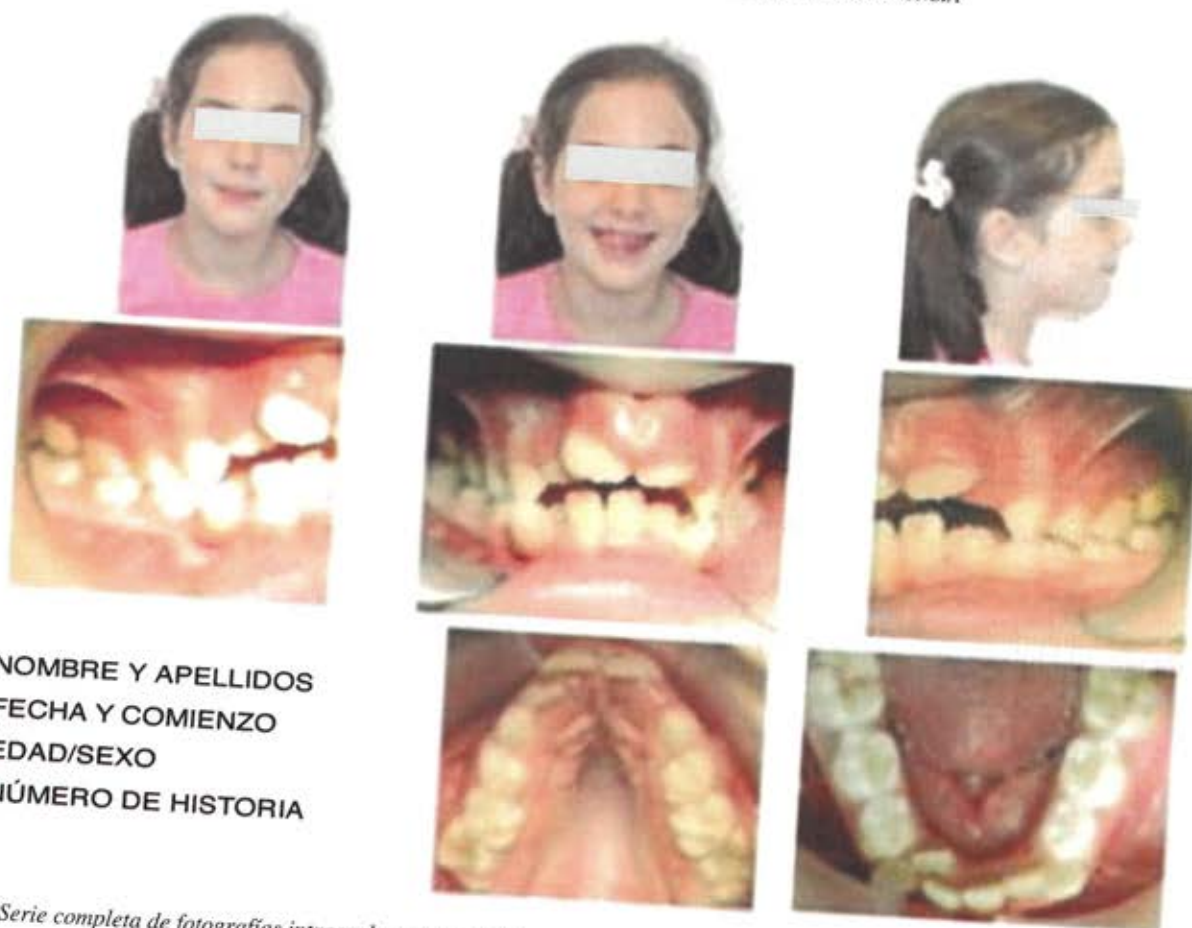
Fig. 7. Secuencia en el manejo de la fotografía intraoral inferior.



NOMBRE Y APELLIDOS  
FECHA Y COMIENZO  
EDAD/SEXO  
NÚMERO DE HISTORIA

Fig. 8. Serie completa de fotografías intraorales y extraorales.

En la oclusal inferior debemos ver: el estado de recambio dentario, la forma de la arcada (ovalada, triangular, cuadrada o redonda), la inclinación de los molares y cualquier rotación o posición anómala de los dientes, así como caries, fracturas o restauraciones dentarias.

Una vez realizadas todas las fotografías intraorales y extraorales del paciente, es posible introducirlas todas de manera conjunta en el ordenador para poder visualizarlas a la vez (Fig. 8). Estas fotografías permitirán, al profesional y al propio paciente, evaluar objetivamente los resultados del tratamiento de ortodoncia, por lo que deben estar correctamente realizadas.

La elaboración de estas fotografías en equipo es fundamental, ya que se necesita un odontólogo entrenado, un auxiliar con la formación adecuada y un paciente dispuesto a colaborar.

Las secuencias fotográficas paso a paso son las más adecuadas para las presentaciones o artículos con objetivos didácticos (8).

Igualmente, queremos destacar que se pueden obtener imágenes con la misma o incluso mejor calidad, siguiendo otros métodos distintos a los aquí descritos (8).

#### CORRESPONDENCIA:

Vanessa Paredes  
Avda. Blasco Ibáñez, 20-15  
46010 Valencia  
Telf.: 963 699 444  
Fax: 963 390 696  
e-mail: clinicaparedes@medynet.com

#### BIBLIOGRAFÍA

1. Fernández-Bozal J. Fotografía intraoral y extraoral. *Rev Esp Ortod* 2006; 36: 49-58.
2. Fernández-Boza J. Fotografía digital: ventajas e inconvenientes. *Rev Esp Ortod* 2004; 34: 335-41.
3. Paredes V, Gandia JL, Cibrián R. Digital diagnosis records in Orthodontics. An overview. *Med Oral Patol Cir Bucal* 2006; 11: E88-93.
4. Fernández-Boza J. El equipamiento para la fotografía digital. *Rev Esp Ortod* 2005; 35: 75-84.
5. Sandler PJ, Murray AM, Bearn D. Digital records in orthodontics. *Dent Update* 2002; 29: 18-24.
6. Christensen GJ. Important clinical uses for digital photography. *J Am Dent Assoc* 2005; 136: 77-9.
7. Costa A, Fernández-Bozal J. ¿Qué cámara me compro? *Rev Esp Ortod* 2005; 35: 155-9.
8. Peschke A. Fotografía dental digital para la documentación de fases de tratamiento clínico. *Quintessenz* 2005; 56: 825-32.



# Utilización del MTA en el tratamiento de situaciones complejas de inmadurez radicular

C. BORRÁS AVIÑÓ, M. CATALÁ PIZARRO, F. ESTRELA SANCHÍS

Facultad de Medicina y Odontología. Universidad de Valencia

## RESUMEN

En los incisivos permanentes inmaduros que han perdido la vitalidad como consecuencia de un traumatismo, el tratamiento clásicamente recomendado es la apexificación seguida de obturación convencional con gutapercha.

Esta situación se complica cuando los dientes sufren además un serio compromiso de su integridad radicular.

Se presentan tres casos en los que se llevó a cabo el relleno completo del canal radicular con MTA con la confianza de que este nuevo enfoque de tratamiento podría aumentar la resistencia del diente a la fractura y permitiría al paciente conservar la estética y la función por más tiempo que con otras opciones ya conocidas.

**PALABRAS CLAVE:** Agregado de trióxido mineral. Diente inmaduro. Trauma dental. Apexificación. Reabsorción radicular.

## INTRODUCCIÓN

La prevalencia de los traumatismos dentales en la edad pediátrica es variable según distintos autores y estudios, sin embargo la información disponible induce a pensar que, como término medio, un 25% de los niños o adolescentes sufre algún tipo de traumatismo dental de mayor o menor intensidad a lo largo de esta etapa (1-5).

Las consecuencias de estos traumatismos oscilan desde la simple lesión de partes blandas en labio o encía, a las fracturas de distinto nivel tanto óseas como coronales, radiculares o combinaciones de ellas. Cuando la estructura dentaria resiste la energía del traumatismo es el diente el que se desplaza en su alveolo con movimientos que varían desde la subluxación o luxación en cualquier dirección del espacio (laterales,

## ABSTRACT

Conventional obturation of the root canal with gutta-percha, following apexification, is the classical approach advocated for immature teeth which develops necrosis as a result of trauma.

The most challenging is the immature incisor with the structural root integrity seriously damaged.

Three cases in which MTA has been used for complete endodontic obturation are reported, considering this novel management of such situations, could increase the root fracture resistance allowing the patient to maintain esthetics and function longer than with other options.

**KEY WORDS:** Mineral trioxide aggregate. Immature tooth. Dental trauma. Apexification. Radicular resorption.

posteriores, intrusivas,...) a la situación dentaria más dramática como es la avulsión (2-15).

Los juegos, las actividades deportivas, accidentes de tráfico, peleas y los cada vez más denunciados malos tratos son algunas de las causas más frecuentes de traumatismos dentales con distintos picos de incidencia a lo largo de la edad pediátrica. Entre los 7 y los 9 años de edad se produce uno de estos picos de incidencia, afectándose fundamentalmente los incisivos superiores que suelen estar recién erupcionados y aún no han completado su desarrollo radicular (1-5). Es lo que se denomina *diente permanente joven* (DPJ) o con *ápice inmaduro* (16).

El objetivo de este trabajo es presentar una alternativa para prolongar la viabilidad de incisivos permanentes jóvenes que han sufrido las consecuencias de un daño traumático en situación compleja de inmadurez radicular.



## REVISIÓN DE LA BIBLIOGRAFÍA

El DPJ es un diente con las raíces aún cortas, con una relación corono-radicular próxima al 1:1, paredes muy delgadas que delimitan un conducto radicular muy ancho con una mayor abertura apical que coronal. El ligamento periodontal se muestra más ancho y laxo que en el adulto, lo que le confiere mayor facilidad para los desplazamientos. Por otro lado, el ápice abierto permite un mayor aporte vascular y capacidad de respuesta ante ciertos estímulos (3,4,16,17).

Cuando un traumatismo severo afecta un diente con ápice inmaduro, puede provocar una afectación pulpar que exceda su capacidad reparativa, dando lugar a una degeneración necrótica pulpar y al cese del aporte vascular y de la actividad de las células odontoblasticas. Ello ocasiona, como mínimo, la detención de la rizogénesis fisiológica y, en ocasiones, bien la anquilosis por calcificación del ligamento periodontal, bien la activación de las células clásticas ocasionando reabsorción externa y/o interna (3,4,18-20).

El tratamiento convencional de este tipo de situaciones se basa en la utilización del hidróxido de calcio para intentar frenar estos procesos patológicos e inducir la maduración radicular (21-24). Para ello se limpia y se desbrida el conducto necrótico, instrumentándolo moderadamente con limas K de grueso calibre, alternando con irrigación mediante hipoclorito sódico (NaOCl) diluido en concentración al 2,5%. Seguidamente se introduce una pasta de hidróxido de calcio que, renovada periódicamente o no, se deja en el interior del conducto por un periodo de entre 12 y 24 meses buscando la creación de una barrera cálcica apical.

Esta pasta acuosa de hidróxido de calcio tiene propiedades antibacterianas y bioestimulantes sobre células odontoblasticas, pero es soluble en líquidos orgánicos, por lo que carece de capacidad de sellado (21). Es por esto que, una vez conseguida la barrera apical, se debe rellenar el conducto con gutapercha y cemento para intentar sellarlo en toda su extensión y así evitar filtraciones apicales o coronales.

Este enfoque de tratamiento implica que, mientras se mantiene el hidróxido de calcio en el conducto, se consigue un efecto biológico positivo sobre gérmenes y células radiculares y perirradiculares, pero sin capacidad de sellado ni beneficio mecánico, ya que no se aporta resistencia a la estructura dentaria. Por el contrario, cuando se obtura con gutapercha, se incorpora capacidad de sellado y una cierta consistencia, pero se dejan atrás muchas de las propiedades biológicas, bactericidas y bioestimulantes que provee el hidróxido de calcio, de las que carecen tanto la gutapercha como el cemento.

Además, la técnica descrita se desarrolla a lo largo de dos o más años en los que se requieren múltiples visitas, lo cual supone un costo en lo económico y en tiempo por parte del clínico, el niño y los padres.

A principios de la década de los 90, Mahmoud Torabinejad introduce un nuevo material aplicado a la odontología con la función de sellar las vías de comunicación entre el sistema de conductos radicular y la cavidad bucal o los tejidos perirradiculares. Es el *agregado mineral trióxido* (*ProRoot MTA*, Densply, Tulsa, Okla) (25-28).

Entre los procedimientos clínicos para los cuales se ha descrito el MTA como un buen material a aplicar, están el recubrimiento pulpar directo, pulpotomías, apexificación, la reparación de perforaciones radiculares y la obturación retrógrada (29-36).

El MTA es un derivado del cemento Portland (37), que se presenta en forma de polvo de finas partículas hidrofílicas. Tras mezclarlo con agua estéril en una proporción de 3:1, forman un gel coloidal, con un pH de 10,2 que se estabiliza en 12,5 al completar el fraguado. Una vez situado en el lugar a tratar, solidifica en unas 3 h, viéndose favorecido el fraguado por la presencia de humedad (38). Este tiempo de endurecimiento relativamente largo contribuye a proporcionar al MTA una buena estabilidad dimensional y por ello una buena capacidad de sellado de los orificios que pretendemos obturar (39-43).

Una vez ha concluido su fraguado completo, el MTA resulta insoluble en agua o líquidos orgánicos, por lo que cabe considerarlo como material de obturación permanente (29-36).

El MTA tiene nulo o mínimo efecto antibacteriano sobre aerobios y anaerobios estrictos, aunque sí presenta algún efecto antimicrobiano sobre anaerobios facultativos. En los cultivos bacterianos, el MTA determina una zona de difusión del crecimiento de estas bacterias alrededor de la muestra (37,44,45).

En el contacto con los tejidos orgánicos demuestra una gran biocompatibilidad, provocando una mínima reacción inflamatoria, permitiendo el crecimiento celular y formación de tejido duro, facilitando la regeneración del ligamento periodontal (46-55). Al igual que el IRM y el Super-EBA, no presenta potencial mutagénico celular (56).

Tiene además una resistencia a la compresión en torno a los 70 megapascales, muy similar a la del IRM y el SuperEBA, aunque significativamente menor que los 300 Mpa que tiene la amalgama de plata (29).

Por la presencia de sulfato de bario en su composición, se muestra radiopaco, lo cual permite realizar un buen control en el momento de su colocación y un seguimiento de su estabilidad a lo largo del tiempo (28-30).

Las técnicas de utilización hasta ahora descritas recomiendan la aplicación de una reducida cantidad de MTA de 1 a 4 mm según la situación a abordar, buscando fundamentalmente su gran capacidad de sellado y su biocompatibilidad (29-36).

Sin embargo, en los casos que se presentan además estas propiedades, se ha recurrido a la resistencia a la compresión como una cualidad importante que apoyaría la utilización del MTA en determinadas situaciones de deterioro radicular severo en un diente inmaduro, rellenando con él la mayor parte del conducto y considerando que, además de sus propiedades biológicas, el MTA pudiera aportar resistencia y cohesión a la raíz tratada.

En esta línea de estudio, otros trabajos recién publicados también sugieren el beneficio que el MTA puede suponer en el refuerzo de dientes con estructura dental remanente debilitada, bien por inmadurez (57) o por reiterados tratamientos endodónticos (58).

## CASOS CLÍNICOS

### CASO 1 (Fig. 1)

Paciente de 8 años de edad que sufre una avulsión traumática de los incisivos centrales superiores. Los dientes fueron transportados en medio seco, transcurriendo más de una hora hasta su llegada a una consulta dental en la que le fueron reimplantados. Se realizó retención mediante ferulización semirrígida con alambre trenzado y composite, pero no se efectuó ningún tipo de tratamiento pulpar complementario.

Quince días después acude a nuestra consulta. A la exploración clínica, los dientes presentaban una pequeña movilidad y en la exploración radiológica se observó cómo ambos incisivos mostraban un cierto grado de inmadurez radicular. Se inicia tratamiento de conductos, realizando la limpieza mecánica de los mismos con limas K gruesas e irrigación con hipoclorito diluido, para posteriormente secar con puntas de

papel e introducir una pasta de hidróxido de calcio que se refresca periódicamente a lo largo de 20 meses. Pese a ello, en los controles radiográficos se evidencia reabsorción externa e interna de ambos dientes. Paralelamente se crea una barrera cálcica entre los tercios medio y apical que, en sucesivas sesiones de tratamiento, nos parece temerario intentar superar.

Dado que la reabsorción afecta principalmente a la porción apical radicular, en segmentos radiculares posteriores al tope creado decidimos rellenar la parte conservada del conducto con MTA. En este caso la barrera cálcica nos permitió una buena condensación del mismo, lo que presupone una mejora de sus propiedades físicas en cuanto a resistencia a la compresión.

Cuatro meses después, ha remitido la sintomatología y la reabsorción parece estabilizada.

En una revisión a los catorce meses del relleno con MTA se confirma, clínica y radiológicamente, la estabilización del fenómeno reabsortivo y ambos dientes se

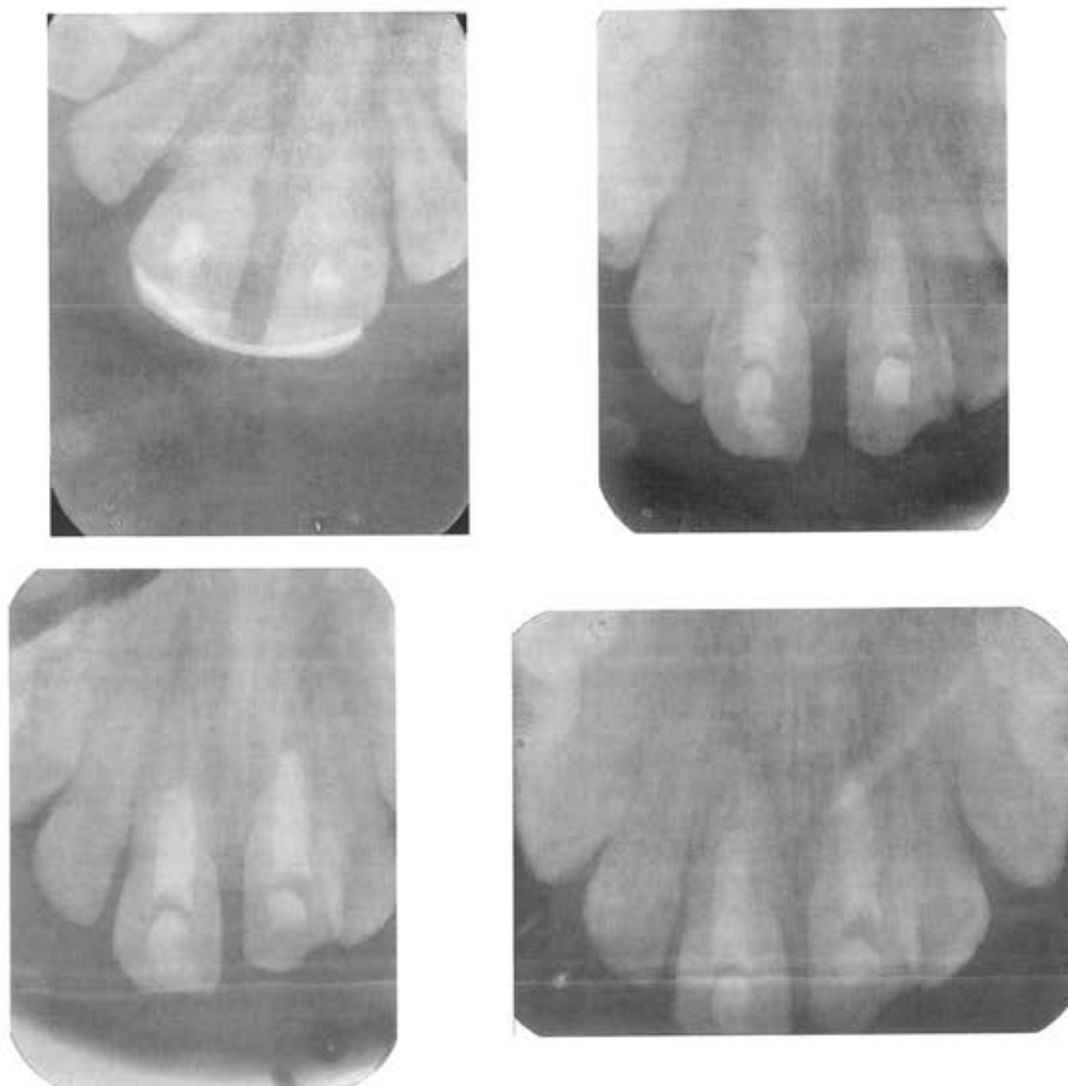


Fig. 1. Caso 1.

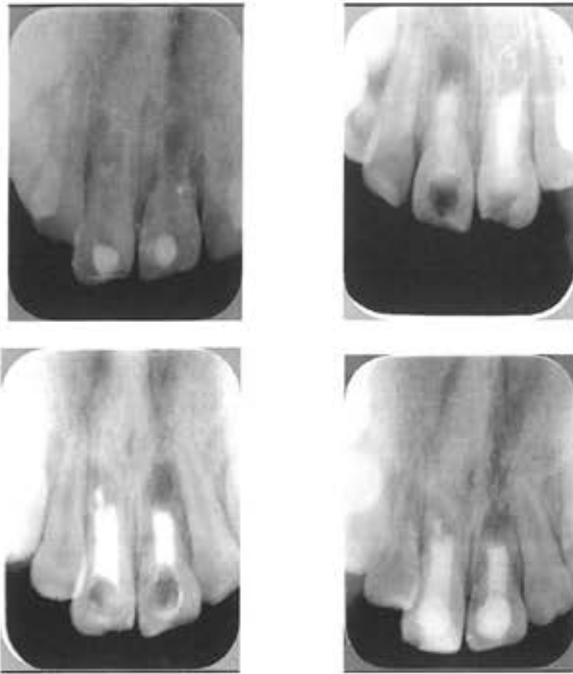


Fig. 2. Caso 2.

mantiene correctamente en boca tanto estética y como funcionalmente.

### CASO 2 (Fig. 2)

Paciente de 9 años y 6 meses de edad que acude a consulta por presentar dolor y flemón en los incisivos centrales superiores.

La exploración clínica muestra movilidad, oscurecimiento de ambos dientes y fístula que interesa al incisivo derecho (1.1). En la anamnesis refiere antecedentes de un traumatismo no tratado cuando contaba unos 7 años y que ocasionó dolor y movilidad dentaria leve que cedieron espontáneamente. La exploración radiológica evidencia una avanzada reabsorción radicular de ambos incisivos centrales superiores.

Se trató durante 20 meses con hidróxido de calcio hasta que, dada la persistencia de la lesión, la reabsorción y la imposibilidad de conseguir una barrera apical, optamos por rellenarlo completamente con MTA.

En este caso, la fístula tardó varios meses en desaparecer, pero 17 meses después de instaurar el tratamiento con MTA, ambos dientes están asintomáticos, la reabsorción parece estabilizada y han reducido notablemente su movilidad, pero, sobre todo, los dos incisivos se mantienen funcionalmente en boca.

### CASO 3 (Fig. 3)

A los 8 años y 6 meses sufre, en un parque acuático, la avulsión traumática del 2.1. Los padres envuelven el diente en una servilleta y, tras un peregrinar de más de

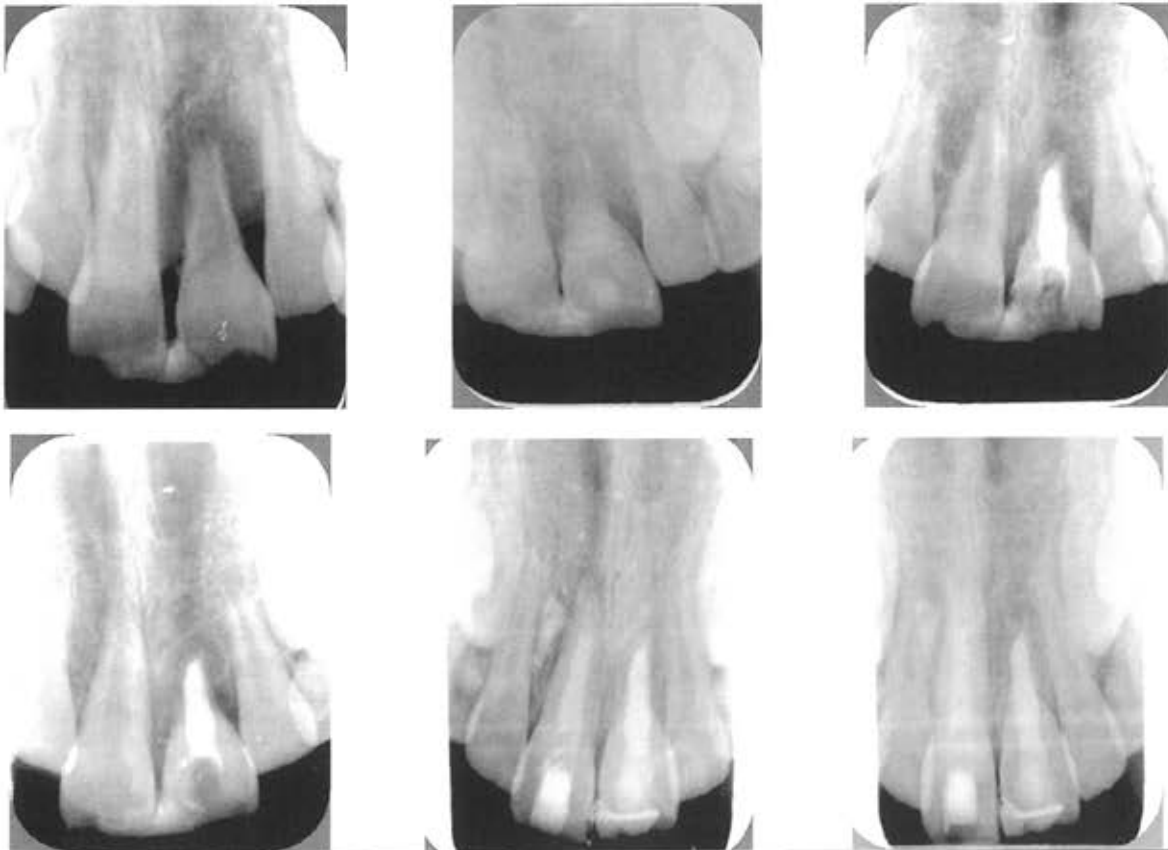

Fig. 3. Caso 3.



tres horas por distintos servicios sanitarios, finalmente recaban en una consulta dental donde le reimplantan y ferulizan el diente con composite, aunque sin realizarle ningún otro tipo de tratamiento dental.

A los tres meses acude a nuestra consulta por presentar molestias y movilidad en el diente. La exploración radiológica muestra un área periapical y una gran reabsorción radicular externa e interna, previsibles dadas las condiciones del transporte y el prolongado tiempo transcurrido hasta su reimplante.

Se realizó limpieza y desbridamiento del conducto radicular que se mantuvo por algo más de 1 mes con hidróxido de calcio. Dado el severo deterioro del diente, el área perirradicular y la poca pared dentaria remanente, pocas eran las opciones de tratamiento de que disponíamos, planteándonos realizar la extracción del mismo. En un último intento por mantenerlo se decidió rellenar la totalidad del conducto con MTA.

Dos meses después el diente estaba algo menos móvil (manteníamos sólo parcialmente la ferulización), pero se constata una cierta mejoría radiológica y clínicamente está asintomático.

A los 14 meses del trauma refiere dolor y movilidad en el 1.1 e iniciamos tratamiento del conducto. A la apertura encontramos necrosis pulpar y leve supuración, por lo que rellenamos con hidróxido de calcio y actualmente está con controles hasta poder finalizar su tratamiento, previsiblemente por técnicas convencionales dada la superior madurez radicular que presenta respecto del 2.1.

A los 13 meses de instaurar el tratamiento con MTA, el 2.1 está asintomático, con neoformación ósea perirradicular, ha desaparecido totalmente la movilidad y desempeña correctamente su cometido funcional en boca.

## CONCLUSIONES

En principio hay que resaltar que, sólo ante un grave deterioro radicular y peligro de la supervivencia del diente, aconsejaríamos el relleno total del mismo con MTA, pensando en la importancia biológica y psicológica de mantener un incisivo permanente en boca, pero considerando que este tratamiento es difícilmente reversible y debe reservarse sólo como un último intento de mantener el diente en boca.

De momento, el hidróxido de calcio parece ser un requisito previo a cualquier otro tratamiento del conducto, y la presencia de este dentro del mismo por un periodo de entre 3-6 meses, previo a su relleno con MTA, parece mejorar el pronóstico del diente. Periodos más prolongados pueden provocar una debilitación de las paredes haciendo al diente más susceptible a las fracturas radiculares (59).

El MTA aporta beneficios biológicos para el mantenimiento de estos dientes, pero también física y mecánicamente parece contribuir al refuerzo estructural de dientes inmaduros con gran deterioro de sus paredes.

También hemos podido constatar mejoría clínica, y muchas veces radiológica, en la mayoría de los casos, pero conviene disponer de un seguimiento longitudinal que permita conocer el pronóstico de estos tratamientos a largo plazo.

Así mismo habría que realizar pruebas físicas *in vitro* que verifiquen el aumento en la resistencia biomecánica de dientes con marcada debilidad estructural en sus paredes al obturarlos completamente con MTA.

### CORRESPONDENCIA:

Carlos Borrás Aviño  
C/ Don Juan de Austria 36, 17<sup>a</sup>  
46002 Valencia  
Fax: 963944192  
e-mail: carlos.borras@uv.es

## BIBLIOGRAFÍA

1. Kaste LM, Gift HC, Bhat M, Swango PA. Prevalence of incisor trauma in person 6 to 50 years of age: United States 1988-1991. *J Dent Res* 1996; 75 (Special Issue): 696-705.
2. Andreasen JO, Andreasen FM. Textbook and Color Atlas of traumatic injuries to the teeth. 3<sup>rd</sup> ed. St Louis: Mosby Yearbook; 1994. p. 198-219.
3. García Ballesta C, Mendoza Mendoza A. Traumatología Oral en Odontopediatría. 1<sup>a</sup> ed. Madrid: Ed. Ergón; 2003.
4. Boj JR, Catalá M, García Ballesta C, Mendoza A. 1<sup>a</sup> ed. Odontopediatría. Barcelona: Ed. Masson; 2004.
5. Zaragoza AA, Catalá M, Colmena M, Valdemoro C. Dental trauma in schoolchildren six to twelve years of age. *J Dent Child* 1998; 6: 492-4.
6. Alventosa Martín JA. Avulsión dentaria: conceptos y pautas de tratamiento actuales. *ROE* 1996; 1 (5): 347-52.
7. Bakland L, Andreasen J. Examination of the dentally traumatized patient. *CDAJ* 1996; 24 (2): 35-44.
8. DiAngelis AJ, Bakland LK. Traumatismos dentales: actualización sobre su tratamiento. *J Am Dent Assoc* 1998; 129 (30): 1401-14.
9. Trope M. Treatment of the avulsed tooth. *Pediatric Dentistry* 2000; 22 (2): 145-7.
10. Flores MT, Andreasen J, Bakland LK. Guidelines for the evaluation and management of traumatic dental injuries. *Dent Traumatol* 2001; 17: 49-52.
11. Flores MT, Andreasen J, Bakland LK. Guidelines for the evaluation and management of traumatic dental injuries. *Dent Traumatol* 2001; 17: 145-8.
12. Flores MT, Andreasen J, Bakland LK. Guidelines for the evaluation and management of traumatic dental injuries. *Dent Traumatol* 2001; 17: 193-6.
13. Trope M. Clinical management of the avulsed tooth: Present strategies and future directions. *Dent Traumatol* 2002; 18 (1): 1-11.
14. Ram D, Cohensa N. Therapeutic protocols for avulsed permanent teeth: Review and clinical update. *Pediatric Dentistry* 2004; 26 (3): 251-5.
15. Application of the international classification of diseases and stomatology. IDC-DA. 3<sup>rd</sup> ed. Geneva: World Health Organization; 1992.
16. Canalda C, Brau E. Endodoncia: técnicas clínicas y bases científicas. 1<sup>a</sup> ed. Barcelona: Ed. Masson; 2001.
17. Rodríguez Ponce, et al. Endodoncia: consideraciones actuales. 1<sup>a</sup> ed. Caracas, Venezuela: Ed. Amolca; 2003.
18. Andersson L, Bodin I, Sörensen. Progression of root resorption following replantation of human teeth after extended extraoral storage. *Endod Dent Traumatol* 1989; 5: 38-47.
19. García Ballesta C, Pérez Lajarín L, Cortés Lillo O. Alteraciones radiculares en las lesiones traumáticas del ligamento periodontal: revisión sistemática. *RCOE* 2003; 8 (2): 197-208.
20. Pohl Y, Filippi A, Kirschner H. Results after replantation of avulsed teeth. I. Endodontic considerations. *Dental Traumatol* 2005; 21: 80-92.

21. Heithersay GS. Calcium hydroxide in the treatment of pulpless teeth with associated pathology. *J Brit Endod* 1975; 8: 74-93.
22. Chawla HS. Apical closure in a non vital permanent tooth using one Ca(OH)<sub>2</sub> dressing. *J Dent Child* 1986; 53 (1): 44-7.
23. Ghose LJ, Baghdady V, Hikmat B. Apexification of immature apices of pulpless permanent anterior teeth with calcium hydroxide. *J Endod* 1987; 13 (6): 285-90.
24. Mendoza A, Solano E. Estudio de la evolución de la apicoformación de 28 dientes necróticos. *Odontol Pediatr* 2005; 13 (1): 21-8.
25. Lee SJ, Monseef M, Torabinejad M. Sealing ability of a Mineral Trioxide Aggregate for repair of lateral root perforations. *J Endod* 1993; 19: 541-4.
26. Torabinejad M, Watson TS, Pitt Ford TR. Sealing ability of a mineral trioxide aggregate as a retrograde filling material. *J Endod* 1993; 19: 591-5.
27. Pitt Ford TR, Hong CU, Torabinejad M. Mineral trioxide aggregate as a root-end filling material. *J Endod* 1994; 20: 188 (abstract n° 1).
28. Torabinejad M, Hong CU, Lee SJ, Pitt Ford TR. Investigation of mineral trioxide aggregate for root end filling in dogs. *J Endod* 1995; 25: 603-8.
29. Torabinejad M, Chivian N. Clinical applications of mineral trioxide aggregate. *J Endod* 1999; 25: 197-205.
30. Schwartz RS, Mauger M, Clement DJ, Walter WA. Mineral Trioxide aggregate: A new material for endodontics. *J Am Dent Assoc* 1999; 130: 967-75.
31. Miñana Gómez M. Utilización de agregado trióxido mineral (MTA) como barrera apical en dientes con el ápice abierto. *Endodoncia* 2000; 18 (3): 131-9.
32. Mendoza A, Solano E, De Luque F. Cierre apical mediante agregado de trióxido mineral (MTA). *Endodoncia* 2002; 20 (1): 28-37.
33. Hernández Marcos G, Alonso Rosado A. Utilización clínica del MTA. Casos clínicos de apicoformación y reabsorción externa. *Rev Eur Odonto-Estomatol* 2004; 15 (5): 223-30.
34. Torabinejad M. Clinical applications of trioxide mineral aggregate. *Alpha Omegan* 2004; 97: 23-31.
35. Sluyk SR, Moon PC, Hartwell GR. Evaluation of setting properties and retention characteristics of mineral trioxide aggregate when used as a furcation perforation repair material. *J Endodon* 1998; 24: 768-71.
36. Berástegui EM, Ballester ML. Tratamiento de apicoformación con Proroot-MTA. *Endodoncia* 2003; 21: 7-12.
37. Estrela C, Bammann LI, Estrela CR, Silva RS, Pécora JD. Antimicrobial and chemical study of MTA, Portland cement, calcium hydroxide paste, Sealapex and Dycal. *Braz Dent J* 2000; 11 (1): 3-9.
38. Torabinejad M, Hong CU, McDonald F, Pitt Ford TR. Physical and chemical properties of a new root-end filling material. *J Endod* 1995; 21: 349-53.
39. Torabinejad M, Higa RK, Pitt Ford TR, Mc Kendry DJ. Dye leakage of four root-end filling materials. Effects of blood contamination. *J Endod* 1994; 20: 159-63.
40. Torabinejad M, Falah R, Kettering JD, Pitt Ford TR. Bacterial leakage of mineral trioxide aggregate as a root-end filling material. *J Endod* 1995; 21: 109-21.
41. Tang HM, Morrow JD, Kettering JD, Torabinejad M. Endotoxin leakage of four root-end filling materials. *J Endod* 1997; 23: 259 (abstract n° 42).
42. Yatshushiro JD, Baumgrther JC, Tinkle JS. Longitudinal study of the microleakage of two root-end filling materials using a fluid conductive system. *J Endod* 1998; 24: 716-9.
43. Fogel HM, PeiKoff MD. Microleakage of root end filling materials. *J Endod* 2001; 27: 456-8.
44. Torabinejad M, Hong CU, Pitt Ford TR, Kettering JD. Antibacterial effects of some root-end filling materials. *J Endod* 1995; 21: 403-6.
45. Hong C, Torabinejad M, Kettering J. The effects of three retrofilling materials on selected oral bacteria. *J Endod* 1995; 14 (4): 200.
46. Torabinejad M, Hong CU, Pitt Ford TR, Kettering JD. Cytotoxicity of four root-end filling materials. *J Endod* 1995; 21: 489-92.
47. Torabinejad M, Pitt Ford TR, McKendryDJ, et al. Histologic assessment of MTA as root-end filling in monkeys. *J Endod* 1997; 23: 225-8.
48. Koh E, Pitt Ford T, Torabinejad M, McDonald F. Mineral trioxide aggregate stimulates a biological response in human osteoblasts. *J Biomed Mater Res* 1997; 37: 432-9.
49. Osorio RM, Hefti A, Vertucci FJ, Shawley AL. Cytotoxicity of endodontic materials. *J Endod* 1998; 24: 91-6.
50. Torabinejad M, Pitt Ford TR, Abedi HR, Kariyawasam SP, Tang HM. Tissue reaction to implanted root-end filling materials in the tibia and mandible to de guinea pigs. *J Endod* 1998; 24: 468-71.
51. Koh E, McDonald F, Pitt Ford T, Torabinejad M. Cellular response to mineral trioxide aggregate. *J Endod* 1998; 24: 543-7.
52. Mitchell PJC, Pitt Ford TR, Torabinejad M, McDonalds F. Osteoblast biocompatibility of mineral trioxide aggregate. *Biomaterials* 1999; 20: 167-73.
53. Shabahang S, Torabinejad M, Boyne P, Abbedi H, Mcmillan P. A comparative study of root-end induction using osteogenic protein-1, calcium hydroxide and a mineral trioxide aggregate in dogs. *J Endod* 1999; 25: 1-5.
54. Keiser K, Jonhson C, Tipton DA. Cytotoxicity of mineral trioxide aggregate using human periodontal ligament fibroblasts. *J Endod* 2000; 26: 288-91.
55. Zhu Q, Haglund R, Safavi KE, Spangberg LSW. Adhesion of human osteoblasts on root-end filling materials. *J Endod* 2000; 26: 404-6.
56. Kettering JD, Torabinejad. Investigation of mutagenicity of mineral trioxide aggregate and other commonly used root-end filling materials. *J Endod* 1995; 21: 537-9.
57. Karp J, Bryk J, Menke E, McTigue D. The complete endodontic obturation of an avulsed immature permanent incisor with Mineral Trioxide Agregate: A case report. *Pediatr Dent* 2006; 28 (3): 273-8.
58. Berástegui E. Propuesta de utilización clínica de MTA (Mineral Trióxido Agregado) en fracasos endodóncicos. *Odont Conserv* 2006; 9 (1): 22-6.
59. Andreassen JO, Farik B, Munksgaard EC. Long-term calcium hydroxide as a root canal dressing may increase risk of root fracture. *Dent Traumatol* 2002; 18: 134-7.



# Relación entre la aplicación de programas de control de placa y el índice de caries en niños en edad escolar. Revisión de la literatura

R. A. RIERA DI CRISTOFARO, F. GUINOT JIMENO<sup>1</sup>, A. BELLET CUBELLS<sup>1</sup>, L. J. BELLET DALMAU<sup>2</sup>

*Alumna del Máster de Odontopediatría Integral. <sup>1</sup>Profesor asociado del Área de Odontopediatría. <sup>2</sup>Director del Máster de Odontopediatría Integral. Universitat Internacional de Catalunya. Facultat de Ciència de la Salut.*

## RESUMEN

A lo largo de los años, se han ideado diversas técnicas e instrumentos para la mejora de la higiene dental de los individuos. Uno de los grandes retos de la Odontología Preventiva ha sido desarrollar técnicas que mejoren la salud dental de los niños en edad escolar, siguiendo siempre las consideraciones de atención primaria. Todos estos esfuerzos buscan la comprensión de los padres sobre la importancia de promover un comportamiento adecuado de higiene bucal, pero sobretodo, inducir a los escolares a responsabilizarse de su salud oral, teniendo en cuenta las limitaciones de atención primaria en Odontopediatría.

El objetivo de este artículo es realizar una revisión bibliográfica de la efectividad de los programas de promoción de salud oral basados en el control de la placa en niños escolares, su relación con una técnica de cepillado adecuada a la destreza de los pacientes infantiles y cómo podría afectar esto en la salud oral de los mismos.

**PALABRAS CLAVE:** Técnica de cepillado. Destreza. Paciente infantil y salud oral.

## INTRODUCCIÓN

La educación de la población en materia de salud y la adquisición de hábitos saludables traspasan claramente la frontera de lo sanitario y se convierte en materia de agentes sociales, culturales, políticos y también de la industria. En España, el consumo de productos relacionados con la higiene oral ha experimentado un notable aumento en las últimas décadas. Sin embargo los indicadores que nos muestran los últimos estudios epidemiológicos españoles es que se siguen

## ABSTRACT

Through the years, many techniques and instruments have been design to improve the oral hygiene of individuals. One of the biggest challenges of the preventive dentistry has been develop techniques that improve de oral health in scholar children, following the concept of primary cares. All this efforts seeks the understanding of the important of parents' encouragement for oral habits, but overall to induce children to be responsible for their own oral health.

The aim of this study is to make a bibliographic research of the efficacy of oral health programs based in plaque control in scholar children, and the relationship between the techniques and the ability as the influence in the oral health.

**KEY WORDS:** Brushing techniques. Ability of the pediatric patient. Effect on oral health.

presentando elevadas deficiencias higiénicas, observables sobretodo en adolescentes y adultos (1).

Los índices de caries de la población infantil en España han experimentado un descenso notable en los últimos 15 años. En la última encuesta realizada en el año 2000, el 57% de los niños de 12 años estaban libres de caries, y el CAOD a esta edad era 1,12, mientras que en 1993 era de 2,29 (2).

Así mismo, en España se han desarrollado proyectos de prevención de caries dental, que han llegado a la población en mayor o menor medida, y que han posibilitado la obtención de una inversión en las tendencias de caries, tanto en la prevalencia como en su intensidad. Sin embargo, existen poblaciones en las que se han realizado estudios sobre índices de caries, resultando los valores de estos, superiores a los hallados en el ámbito local, autónomo o nacional (3).

Por un error de imprenta, este artículo aparecía en el volumen 14, nº 2, pp. 36-42, con las imágenes en blanco y negro. Es por ello que se vuelve a reproducir con las imágenes en color, tal y como debían haber aparecido. A efectos de indexación, se mantiene la paginación anterior.

Según Mattila y cols. (4), los factores que describen la capacidad de la familia para promover y mantener conductas adecuadas de salud dental son la clave de los aspectos de salud dental en Odontopediatría. Los padres con deficientes hábitos de higiene buco-dental suelen influir en la aparición de caries de sus propios niños.

La salud dental debe comenzar a fomentarse en edades tempranas, ya que es en los niños donde se pueden inducir hábitos higiénicos adecuados. El reto de todo profesional y en especial del Odontopediatra, es idear programas y métodos para que esto se lleve a cabo de forma adecuada y satisfactoria para sus pacientes.

El inicio precoz de la eliminación de la placa dental ayuda a establecer un hábito en el cuidado bucal que dura toda la vida (5). Se considera que entre los 6 y los 10 años de edad (periodo escolar), el niño debe ir responsabilizándose de forma progresiva de su higiene dental, si bien los padres deben supervisarla. Es muy útil el uso de revelador de placa para poder visualizarla y mejorar la técnica de cepillado (5).

Las escuelas primarias tienen una gran influencia y responsabilidad en el comportamiento de los niños frente a su salud oral, ya que estos pasan la mayor parte de su tiempo allí. Además están en una edad donde se pueden inducir hábitos (6).

Por esto, en la actualidad es de gran importancia realizar programas educativos en las escuelas donde se busque concienciar a los maestros sobre el rol tan importante que desempeñan en la salud de sus alumnos, y la gran aportación que esto implica a su salud oral, incluso a largo plazo.

Según Boj y cols. (5), la práctica de la odontología se fundamenta en la aplicación del concepto en el que la educación genera la prevención. A partir de este concepto se han desarrollado e implementado una gran variedad de iniciativas, técnicas y enfoques para incrementar la participación de los padres y tutores que vigilan los cuidados primarios de la salud. Sin embargo, pocos autores han considerado desarrollar una estrategia comprensiva para optimizar la salud oral de los preescolares, basándose en la naturaleza de la Caries de la Primera Infancia y las destrezas y limitaciones de varios componentes de los cuidados de salud oral pediátrica.

Numerosos estudios han demostrado que la prevalencia de caries se incrementa con la edad, particularmente en niños de alto riesgo con acceso limitado a servicios de salud dental (7).

En este contexto, el objetivo de este artículo es realizar una revisión de las diversas técnicas de control de placa en niños de edad escolar, a través de sistemas, programas y técnicas que les permitan una salud oral adecuada.

## HIGIENE ORAL INFANTIL

Las ventajas de promover cuidados tempranos y periódicos de higiene oral en niños, incluye la mejor oportunidad de promover su salud oral, reducir el riesgo de futuras enfermedades y permitirles desarrollar una higiene oral positiva (7) (Fig. 1).

La Academia Americana de Odontopediatría reconoce que para prevenir la caries en niños, se debe identificar a los individuos de alto riesgo en edades tempranas (preferi-

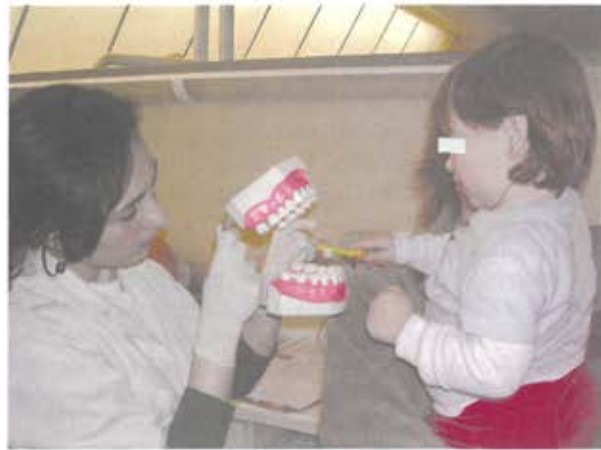

Fig. 1. Instrucción de la técnica de cepillado.

blemente madres de alto riesgo durante sus cuidados prenatales), adoptar estrategias agresivas, que incluyan asesoramiento (tempranos o prenatales), modificar determinados hábitos (higiene oral y alimentación) y establecer programas de salud dental en el hogar desde el primer año de edad para estos niños de alto riesgo (7).

La importancia de la placa bacteriana en la génesis de las enfermedades dentales hace que su control sea fundamental para la prevención de las mismas. La práctica más habitual y conocida es la del cepillado dental, el cual debería practicar toda la población; la adquisición de un hábito correcto de cepillado debe tener lugar en edades tempranas (8).

Casals (9), en un estudio realizado en 2005 (en base a 1.123 encuestas domiciliarias) obtuvo unas cifras significativas en relación a la frecuencia de compra de cepillos dentales. Sólo el 29,6% de la población renueva su cepillo dental cada tres meses, mientras que un 17,2% lo hace cada seis y un 8,1% cada 12 meses. Este mismo estudio establece que un 40,1% renueva su cepillo cuando se deteriora (término subjetivo que le permitió conocer si se encontraba en una franja aceptable o no).

En España, entre 1968 y 1969 se realizó una encuesta a nivel nacional para conocer los índices de caries. En ella se exploraron 649.601 escolares, encontrando un porcentaje de prevalencia de 73,40%, un CAOD de 1,99 y un CO de 2,98. Posteriormente, en un estudio realizado por Santos entre los años 1980 y 1985, se observó un gran aumento del índice de CAOD, llegando a doblarse o triplicarse en algunos casos (3).

Sin embargo, otros estudios epidemiológicos realizados en Galicia y en el resto de España, reflejan una importante reducción de la caries en edades infantiles y juveniles en los últimos 10 años. Estas mejoras pueden atribuirse a los programas de salud bucodental implementados por las diferentes comunidades autónomas en la población escolar (10).

Casals (9), en su estudio sobre los hábitos de higiene oral de la población escolar y adulta española, señala que la prevalencia de caries va aumentando con la edad, siendo de un 33% en la edad de 5-6 años (para dentición decidua) y de hasta un 98,5% en la franja de 65-74 años, de acuerdo con la última encuesta epidemiológica española del año 2000.

Se entiende por cepillado dental eficaz, la elimina-



ción mecánica de la placa supragingival y subgingival, llevada a cabo en el ámbito doméstico por el propio individuo o, si sus capacidades psicomotrices lo impiden, por los tutores del mismo (11).

La prevalencia de inflamación gingival, particularmente en adultos jóvenes, sugiere que la mayoría de la población practica una técnica de higiene oral inadecuada (12).

El control de placa mecánico, es decir, el cepillado y los métodos de limpieza interproximal, requieren una participación activa del individuo. Es necesario que los individuos de una población comprendan que son los responsables de su propia salud. Dentro de esta responsabilidad, está el conocer, comprender y realizar (de manera eficaz) los procedimientos necesarios para un correcto estado de salud oral. De estos procedimientos, el más importante es el control de placa mecánico, con el que evitaremos o reduciremos enfermedades como la caries, gingivitis y periodontitis (1).

Según Boj y cols. (5), la limpieza dental del niño está a cargo y supervisión de los padres desde que erupciona el primer diente. Posteriormente estos deben hacerlo con el niño desde los dos años de edad y a partir de los seis años se puede dejar al niño responsabilizarse de forma progresiva de su higiene dental, siempre supervisada por el padre.

Casals (9), en su estudio sobre hábitos de higiene oral en la población escolar y adulta española, obtuvo que el grado de colaboración de los padres en las tareas de cepillado de sus hijos menores de seis años eran las siguientes: sólo un 42,1% de padres realiza esta supervisión, que hemos considerado muy importante a esta edad.

Así mismo, se publicó un estudio sobre el rol de la familia y su influencia en el índice de caries dental. Encontraron que los niños cuyos padres no entendían la importancia de la constancia y el significado de enseñar a sus hijos a llevar una vida saludable desde temprana edad, eran más susceptibles a padecer caries dental antes de los 7 años que el resto. Del mismo modo, concluyeron que la frecuencia de ingesta de azúcar y la irregularidad en el cepillado a los 3 años de edad, puede reflejar la incompetencia por parte de los padres. Pese a que muchos padres entienden la importancia de ser un modelo de comportamiento para sus hijos, no ven su verdadero significado en la vida diaria (4).

Los padres deben comprender la necesidad de cepillar los dientes a sus hijos, hasta que ellos adquieran las habilidades para hacerlo por sí mismos (13). Se recomienda que los programas de salud e higiene oral comiencen en los preescolares, para iniciar y promover los hábitos tanto en los niños, como en los padres. Así mismo, son importantes las visitas periódicas al Odontólogo, donde se les pueda ofrecer consejos profesionales y refuerzos en estos aspectos, con una frecuencia adecuada al grado de riesgo de caries de cada individuo. (14).

Estudios realizados en pacientes jóvenes han demostrado que aunque la actitud hacia un plan de higiene oral es aceptable al principio del programa, muchos pierden el interés a lo largo de este (15). Por eso que la motivación es la clave para promover actitudes constantes.

Entre los métodos de motivación para los pacientes infantiles, uno de los más eficaces es el de las tablas de

cepillado diario. También se ha observado que si el dentista da cepillos y pasta dental, se incrementa la frecuencia de cepillado (16) (Fig. 2).

Pine y cols. (17) realizaron un estudio para determinar el beneficio de un cepillado dos veces diarias (mañana y noche), utilizando una tabla de cepillado durante el periodo de vacaciones. Obtuvo beneficios en cuanto al índice de caries en los niños. Además los padres afirmaron que este método motivaba a sus hijos a realizar el cepillado dos veces al día.

El cepillado manual apenas controla la placa a nivel interdental, mientras que la gingivitis papilar es más frecuente que la marginal. Además, la periodontitis se inicia y es más agresiva a nivel interdental. El control de placa interdental mediante la seda dental, que es el sistema más común, está poco extendido entre la población, ya que es percibido como difícil y se piensa que requiere bastante tiempo hacerlo. Los cepillos interdentales están mejor aceptados, pero sólo se pueden usar en espacios interdentales abiertos. Todas las sedas dentales parecen ser efectivas, excepto las de malla con enhebrador en espacios cerrados. En espacios abiertos, funcionan mejor los cepillos interdentales que las sedas (2).

Estos métodos deben tenerse en cuenta a la hora de realizar programas educativos a niños de edades muy tempranas, ya que la colaboración de los padres es importante para que esto se cumpla de manera regular. Diferentes estudios han demostrado que la colaboración de los niños se hace complicada si no existe un compromiso por parte de los padres (17,18).

Los programas educativos de higiene oral sólo mantienen los cambios de conducta a largo plazo, mediante el refuerzo continuado y las técnicas de motivación. El éxito también depende de su instauración precoz, la participación de los padres y educadores, los factores socio-ambientales, el refuerzo positivo y el control profesional periódico (2).

## HABILIDAD MOTRIZ DEL NIÑO EN EDAD ESCOLAR

Como muchos otros tipos de conducta, el hábito adaptativo forma parte de la vida de una persona como un elemento dentro del proceso de socialización. Una vez adquirido es mantenido por las condiciones ambientales. La adquisición de los diferentes hábitos adaptativos se inicia en diferentes momentos de la vida de una persona. En la infancia interesan los hábitos adaptativos básicos: de ingesta y de excreción o de control de esfínteres. En esta edad es donde se adquieren también los hábitos relacionados con la salud y la enfermedad (19).

Según Ajuriaquerria (20), el desarrollo motor pasa esquemáticamente por varias fases: la primera comprende la organización del esqueleto motor, donde los actos agrandan reflejos condicionados, que a su vez los facilitan; la segunda fase de la organización del plano motor consiste en el paso de la integración sucesiva a la integración simultánea. Por último, existe una tercera fase que corresponde a la automatización de lo adquirido.

En relación con lo anteriormente mencionado, el comportamiento humano tiene un enfoque que se cono-



Fig. 2. Tabla de cepillado.

ce como estímulo-respuesta. Significa que una persona continuará realizando las acciones que en el pasado estuvieron seguidas de consecuencias favorables (5). Siendo esto así, las primeras visitas a una consulta odontológica permiten al paciente pediátrico adquirir experiencias que luego se verán reflejadas en futuras conductas odontológicas y en su higiene bucal.

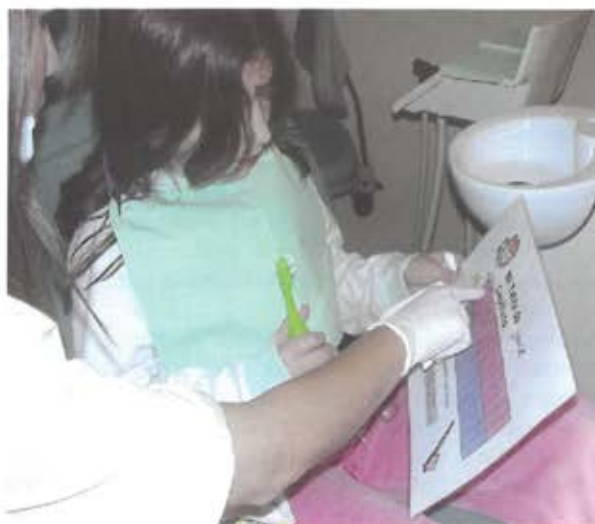Según Piaget, una de las etapas del desarrollo cognoscitivo, es la del periodo de operaciones concretas, situando en este periodo a los niños de entre 7-12 años de edad (5).

Boj, también señala que en el periodo de la edad escolar el niño tiene un deseo de aprobación, lo que hace que normalmente cooperen. En esta etapa el desarrollo intelectual está muy bien marcado, pero, aún así, el niño necesita comprensión, explicaciones detalladas y muchas alabanzas.

En los más pequeños o en niños con problemas de retraso mental o afectación motora (parálisis cerebral, etc.), se producen dificultades con aquellas habilidades que requieren la motricidad fina. Esta circunstancia debe tenerse en cuenta en las prescripciones que requieren el uso del cepillo, la seda, o bien, a la hora de pedir la colaboración del niño para abrir la boca, movimientos de la lengua, los labios, etc. (19) (Fig. 3).



Fig. 3. Niño cepillándose solo. Forma de sostener el cepillo.



En psicología para las ciencias de la salud, uno de los métodos para valorar las habilidades psicomotrices, es la observación directa. Mediante este método el profesional observa y registra inmediatamente la respuesta o el fenómeno de interés, dependiendo de la circunstancia en la que se produce. Entre las características que se pueden observar mediante este método tenemos: la intensidad, la frecuencia y la duración de alguna acción determinada (19).

Los buenos hábitos de salud son más fáciles de establecer en la infancia, pues es más sencillo instaurar un hábito nuevo que modificar el existente (2) (Fig. 3).

### TÉCNICA DE CEPILLADO

Aunque un cepillado frecuente puede considerarse como un indicador de buena salud oral, se ha demostrado que cuando el cepillado se realiza con una técnica inadecuada es responsable de la aparición de recesiones gingivales. Encontramos personas que creen estar realizando un buen trabajo por su salud bucal, y en realidad se están provocando un daño (21).

Cuando el niño tiene alrededor de un año de edad se le puede dar un cepillo para que empiece a jugar con él, y a partir de los dos años se le puede ir dejando la responsabilidad de cepillarse, ya que en esta edad se completa su dentición temporal. Siguiendo el crecimiento, hay que ir enseñando una técnica correcta de cepillado. La más usual es la de Bass modificada. Cabe esperar que hacia los ocho años pueda responsabilizarse de una práctica habitual y correcta (22).

Autores como Boj sugieren que en el niño en edad preescolar, más que la calidad de la técnica, lo que se pretende es que vaya adquiriendo el hábito de cepillado; además, a esta edad el niño no tiene la suficiente habilidad manual. Por tanto, se recomienda para el niño pequeño el método más sencillo, que consiste en el cepillado horizontal. La habilidad manual, el dominio de la técnica y la efectividad de la eliminación de la placa, serán los parámetros que tendremos en cuenta para modificar la técnica de cepillado. Así, en los niños de edad escolar (6 a 12 años) ya se reco-



mienda sustituir el cepillado horizontal por las técnicas de Bass o de Stillman modificadas; ambos sistemas aseguran la higiene del surco gingival y de las arcadas dentarias. También pueden ser útiles cepillos eléctricos.

Los estudios realizados en población infantil, muestran que los niños habitualmente utilizan también una técnica de barrido horizontal que suelen usar más de una manera de sostener el cepillo dental. Tanto la técnica del cepillado como la manera de sostener el cepillo, se modifica durante el crecimiento y con el aumento de capacidades motoras (16).

Entre las técnicas que se han sugerido para los niños, encontramos las mencionadas por Gil Loscos. Entre estas tenemos la técnica horizontal o de Zapatero, que consiste en colocar los filamentos del cepillo en un ángulo de 90 grados sobre la superficie vestibular linguo-palatina y masticatoria de los dientes, con una serie de movimientos repetidos de vaivén sobre toda la arcada. Es la más adecuada para niños de hasta 3 años de edad, aunque hay que tomar precauciones, ya que pueden producirse abrasiones dentarias. A diferencia de esta, la técnica de Starkey es realizada con el padre detrás del niño frente a un espejo, pero añadiendo una angulación de 45 grados en la colocación de las cerdas del cepillo. Vemos igualmente recomendada la técnica de Barrido (11).

Gil Loscos y cols. (11), proponen las técnicas de cepillado según la evolución psicomotriz del niño. De 0-3 años recomienda la técnica de Starkey (padres) y técnica Horizontal (hijos), de 4-7 años recomienda la técnica de Starkey (padres) y técnica del Rojo al Blanco o técnica de Leonard (hijos), que consiste en movimientos verticales desde la encía hasta la corona. De 8-14 años recomienda la técnica de deslizamiento y/o técnica rotatoria, y para mayores de 15 años técnica de Bass. No hay que modificar la técnica que utilice un paciente, si el control de placa es efectivo y no se está dañando sus tejidos orales.

Aunque el tiempo de cepillado sugerido es de aproximadamente 2 minutos, numerosos estudios cifran entre los 33 segundos y los 89 segundos el cepillado manual de los adultos, mientras que en los niños oscila entre los 28 y los 74 segundos. Cuando el cepillado se realiza con cepillos eléctricos suele incrementarse su duración hasta en un 50% (16).

La distribución ideal de los cepillados debería ser después de cada comida, teniendo en cuenta que el más

importante es antes de irse a dormir (se mantienen altas concentraciones de flúor durante la noche, disminuye el flujo salival y los movimientos de lengua y labios) y otro cepillado en otro momento del día, preferiblemente por la mañana después de desayunar (16).

Variables como el grado de motivación, el conocimiento sobre salud oral del individuo, el tiempo y presión utilizada al cepillarse, la habilidad manual y las características anatómicas individuales son más importantes que el diseño del cepillo o la técnica de cepillado para determinar la eficacia del cepillado (2).

## TIPO DE CEPILLOS: ELÉCTRICOS Y MANUALES

En España, según diferentes encuestas sobre hábitos higiénicos, entre el 80% y el 90% de la población declara cepillarse diariamente; sin embargo, estos datos no se corresponden con las necesidades de cuidados higiénicos observadas, ni con las ventas de cepillos dentales u otros productos para la higiene oral. Esto indica que la higiene oral se realiza de forma inadecuada y que los cepillos se utilizan durante mucho más tiempo del recomendado (2).

Se debe aconsejar a los padres del uso de cepillos con cabezas pequeñas para sus hijos (13). Los cepillos dentales deben adaptarse a las exigencias individuales de tamaño, forma y aspecto, y deben poder manejarse con soltura y eficacia (11). Existen recomendaciones especiales según las características clínicas o condiciones orales del paciente (6).

Desde la introducción de los cepillos eléctricos a principios de 1960, se han desarrollado numerosos avances tecnológicos en cuanto a su función y forma. Aunque estos productos han estado disponibles durante muchos años, no fue hasta 1990 cuando se convirtieron en un complemento de uso diario para la higiene dental en casa. En el 2001, el 7% de los cepillos vendidos eran eléctricos, mientras que en 1999 sólo el 2% lo eran (22).

De acuerdo con las ventas de cepillos, en España el consumo es de 0,8 por habitante y año, lo que indica que se cambia el cepillo cada 15 meses como media. El uso diario de la seda dental o de otros medios de higiene interproximal es infrecuente (2) (Fig. 4).

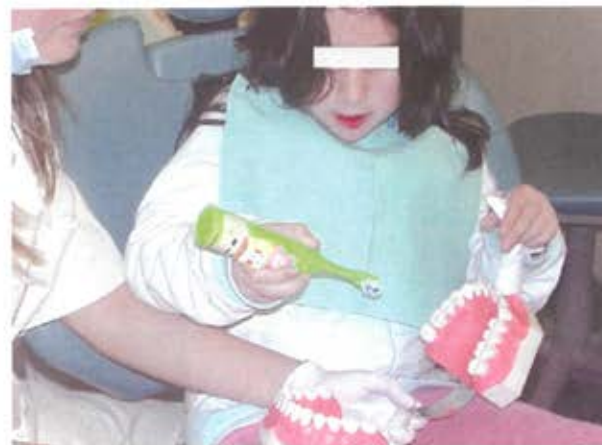
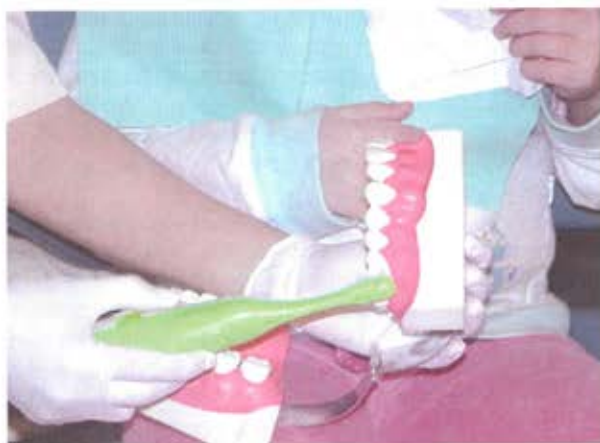
Fig. 4. Instrucción de la técnica de cepillado con cepillo eléctrico.

TABLA I

## CARACTERÍSTICAS DE LOS CEPILLOS DENTALES DE ACUERDO A LA EDAD DEL NIÑO

Características especiales	Recomendación
Niños menores de 2 años.	Cepillos con filamentos extra suaves y mango anti-deslizante (para los padres).
Niños entre 2-8 años.	Cepillo con cabezal estrecho, mango de fácil agarre (para los niños) y filamentos suaves.
Niños mayores de 8 años.	Cepillos de filamentos cruzados combinados con los específicos para masajes de encías.

En un estudio realizado en el 2001 se compararon dos cepillos eléctricos con la técnica manual. Se encontró que no había evidencia de un mayor grado de abrasión gingival de estos cepillos eléctricos en comparación con la técnica manual (23).

Claydon y cols. (12), en su estudio del 2002, evaluaron la eficacia de 8 cepillos eléctricos diferentes. Encontró que no había diferencias estadísticamente significativas en cuanto a la remoción de placa por parte de estos, aun cuando se utilizó un profesional para la remoción. Parece que hay bocas más difíciles de cepillar que otras, y que algunas superficies dentales son de más difícil acceso con el cepillo que otras. Concluyó así que la variedad en el diseño de los cepillos tiene poca relevancia comparado con la habilidad de la persona que lo utiliza. De acuerdo con esto, parece ser que existen factores anatómicos que modifican el impacto en las habilidades de remoción de estos.

Harper y cols. (24) aseguran que la efectividad de un cepillo manual depende del usuario, al guiar este la cabeza del cepillo a las superficies dentales y aplicando la acción manual necesaria para remover la placa de las superficies. En cambio, en los cepillos eléctricos el usuario sólo debe guiar la cabeza de estos alrededor de la dentición, ya que el resto se realiza mecánicamente. Además concluye que los cepillos eléctricos muestran grandes beneficios, sugiriendo que los profesionales deben proveer la información necesaria a sus pacientes para el uso correcto de los cepillos.

De otro modo, Versteeg y cols. (25) realizaron un estudio sobre los cepillos eléctricos y la remoción de placa nocturna, concluyendo que no se observaba un efecto beneficioso entre un cepillo eléctrico y uno manual.

En prevención primaria, los cepillos eléctricos muestran significativamente una mayor reducción de gingivitis que los cepillos manuales a corto y largo plazo. Esta eficacia del cepillo eléctrico en relación al manual, en cuanto al control de placa, mejora si se instruye a los individuos en el uso del cepillo eléctrico (2).

Los cepillos eléctricos son muy recomendados por los especialistas debido a que estos crean automáticamente una adecuada técnica de cepillado. Además, son mejores para individuos con bajas destrezas manuales, niños, discapacitados y pacientes con ortodoncia (22,26). Por el contrario, Thienpont y cols. (27), en su estudio comparativo sobre la eficacia de los cepillos manuales y eléctricos en pacientes con ortodoncia, no encontraron diferencias

en su eficacia en cuanto a la enfermedad gingival, el sangrado y la eliminación de placa bacteriana.

Sin embargo, Carter y cols. (28) evaluaron la eficacia *in vitro* de los cepillos eléctricos disponibles en el mercado en la remoción de placa, demostrando que eliminan una mayor área de placa bacteriana.

También se ha demostrado que los cepillos eléctricos de rotación y oscilación parecen ser más efectivos que los manuales en términos de reducción de placa, especialmente en zonas de difícil acceso (29-31).

Los niños, en general, no son capaces de obtener niveles de higiene oral suficientes con los cepillos manuales debido a sus capacidades motoras, falta de conocimiento sobre higiene oral, cepillado ineficaz, la cantidad de tiempo empleado en el cepillado y/o una combinación de otros factores (16).

Se han realizado estudios para evaluar los diferentes métodos y diseños de los cepillos manuales *in vitro* o *in vivo*. Los primeros suelen analizar el acceso interproximal del cepillo, pero sus resultados deben ser confirmados por estudios *in vivo*, preferentemente de larga duración, para compensar el efecto novedad (2). Se dice que el recambio del cepillo debe realizarse cada tres meses, es decir entre tres y cuatro veces al año (22).

De acuerdo con esto, Sanz y cols. (32) aseguran que el grado de desgaste del cepillo se puede evaluar por el grado de pérdida de la forma de las cerdas del cepillo. Sin embargo, el estado de desgaste no es un elemento crítico para asegurar un control de placa óptimo.

## CONCLUSIONES

La comprensión de una adecuada higiene dental del niño es de vital importancia no solo para estos, sino también para los padres, que son los que guían y supervisan la higiene de sus hijos. Es deber de los Odontopediatras fomentar la interrelación entre padre e hijo durante la aplicación de técnicas de cepillado, lo que permitiría tener un paciente con tendencias de higiene oral más acertadas y por tanto una herramienta preventiva de gran importancia.

Existe una tendencia a recomendar cepillos eléctricos a los niños, ya que estos facilitan la aplicación de las técnicas. Sin embargo, se debe orientar a cada paciente a utilizar un tipo de cepillo adecuado a sus necesidades.

Todos estos aspectos, deben ser evaluados por el profesional a la hora de orientar al niño a cumplir un régimen de higiene dental adecuado.

## CORRESPONDENCIA:

Luis Jorge Bellet Dalmau  
 Universitat Internacional de Catalunya  
 Departamento de Odontopediatría  
 Hospital General de Catalunya  
 Josep Trueta, s/n  
 08190 St. Cugat del Vallès (Barcelona)  
 e-mail: jbellet@infomed.es



## BIBLIOGRAFÍA

1. Noguerol B, Llodra JC, Teixerra H, Echeverría J, Sanz M, Martínez P, et al. 1<sup>o</sup>. Workshop Ibérico. Control de Placa e Higiene Bucal. Madrid: Editorial Ergon; 2004.
2. Noguerol B, Llodra JC, Teixerra H, Echeverría J, Sanz M, Martínez P, et al. Control de Placa e Higiene Bucodental. Resumen del 1<sup>o</sup> Workshop Ibérico. *Periodoncia y osteointegración* 2004; 14 (2): 93-104.
3. Santos Martí J, Rubio García B, Santos Bistue C, Rubio Calvo E. Índices epidemiológicos de caries de la población escolar atendida en el Centro de Salud Babastro. *Avances en Odontoesomatología* 2005; 21 (1): 355-60.
4. Mattila ML, Rautava P, Ojanlatva A, Paunio P, Hyssala L, Helenius H, et al. Will the role of the family influence dental caries among seven-year-old children? *Acta odontológica Scandinavica* 2005; 63: 73-84.
5. Boj JR, Catalá M, García-Ballesta C, Mendoza A. *Odontopediatría*. Barcelona: Editorial Masson; 2004.
6. Baojun Tai, Minquan Du, Bin Peng, Mingwen Fan, Zhuan Bian. Experiences from a school-based oral health promotion programme in Wuhan city, PR China. *International Journal of Paediatric Dentistry* 2001; 11: 286-91.
7. Crall James J. Development and Integration of Oral Health Services for Preschool-age children. *Pediatr Dent* 2005; 27: 323-30.
8. Chiva García F, Ballesteros Pérez AM, Pérez Lajarin L, Serrano Belda M. Características de una población escolar asociadas a la frecuencia de cepillado dental. *Odontología Pediátrica* 2000; 8 (2): 3-10.
9. Casals Peidro E. Hábitos de higiene oral en la población escolar y adulta española RCOE 2005; 10 (4): 389-401.
10. Rodríguez Pato RB, Santiago Pérez María I, Beiro Fuentes R. Salud oral de adultos usuarios de unidades de salud bucodental en la provincia de Pontevedra. *Revista Gallega de Actualidad Sanitaria* 2005; 4 (1): 26-9.
11. Gil F, Aguilar MJ, Cañamas MV, Ibáñez P. Sistemática de la Higiene Bucodental: el cepillado dental manual. *Periodoncia y Osteointegración* 2005; 15 (1): 43-58.
12. Claydon N, Addy M, Scratcher C, Ley F, Newcombe R. Comparative professional plaque removal study using 8 branded toothbrushes. *Journal Clinical Periodontology* 2002; 29: 310-6.
13. Rayner J, Holt R, Blinkhorn F, Duncan K. British Society of Paediatric Dentistry: A policy document on oral health care in preschool children. *International Journal of Paediatric Dentistry* 2003; 13: 279-85.
14. Wyne AH, Spencer AJ, Szuster FSP. Tooth brushing practices of 2-3 year-old children and their age at first dental visit: A survey in Adelaide, South Australia. *International Journal of Paediatric Dentistry* 1997; 7: 263-4.
15. Ojiva M, Kanagawa H, Nishida N, Nagata H, Hanioka T, Shizukuishi S. Relationship between attitudes toward oral health at initial office visit and compliance with supportive periodontal treatment. *Journal of clinical periodontology* 2005; 32: 364-8.
16. Xalabarde A. Cepillos manuales y eléctricos. Ventajas. Inconvenientes. XXVI Reunión de la SEOP. Resumen de Ponencia. *Odontología Pediátrica*; 2004. p. 12-1.
17. Pine CM, McGoldrick PM, Burnside G, Curnow MM, Chester RK, Nicholson J, et al. An intervention programme to establish regular tooth brushing: Understanding parents' beliefs and motivating children. *International Dental Journal* 2000; 50: 312-3.
18. Chadwick BL, Treasure ET. Primary care research: difficulties recruiting preschool children to clinical trials. *International Journal of Paediatric Dentistry* 2005; 15: 197-204.
19. Penzo W. *Psicología per a les ciències de la Salut*. Barcelona: Edicions Universitat de Barcelona 1999.
20. Ajuariquerra J. *Manual de Psiquiatría Infantil*. Barcelona: Editorial Masson Cuarta edición; 1983.
21. Wilckens Nogueira M, Merino JM, Ríos Castro M. Recesión gingival y cepillado en estudiantes de Odontología. *Periodoncia y Osteointegración* 2003; 13-14: 281-8.
22. Bellet A, Bellet L. *Manual de Odontopediatría para Higienistas*. Barcelona: Ed. Profarmaco.2. Formación a Distancia. Comunicación Científico-Médica; 2003.
23. Mantokoudis D, Joss A, Christensen M, Meng H, Suvan J, Long N. Comparison of the clinical effects and gingival abrasión aspects of manual and electric toothbrushes. *J Clin Periodontol* 2001; 28: 65-72.
24. Peston-Harper P, Addy M, Newcombe RG. Plaque removal with the uninstruced used of electric toothbrushes comparison with a manual brush and toothpaste slurry. *J Clin Periodontol* 2001; 28: 325-30.
25. Versteeg P, Timmerman MF, Piscoer M, Van der Velden U, Van der Weijden GA. Brushing with and without dentitric on gingival abrasion. *J Clin Periodontol* 2005; 32: 158-62.
26. Clerehugh V, Williams P, Shaw WC, Worthington HV, Warren P. A practice-based randomized controlled trial of the efficacy of fan electric and manual toothbrush on gingival health in patients with fixed orthodontic appliances. *Journal of Dentistry* 1998; 26: 633-39.
27. Thienpont V, Deurmut L, Van Maele G. Comparative study of 2 electric and 2 manual toothbrushes in patients with fixed orthodontic appliances. *Am J Orthod Dentofacial Orthop* 2001; 120: 353-60.
28. Carter K, Londini G, Damián A. Plaque removal characteristics of electric toothbrushes using an in vitro plaque model. *J Clin Periodontol* 2001; 28: 1045-49.
29. Rocamora M, Vallcorba N, Figueras J. Cepillos eléctricos: revisión de la literatura. *Periodoncia y osteointegración* 2005; 15 (2): 121-30.
30. Weyant R. Los cepillos de dientes eléctricos con acción de rotación oscilación eliminan la placa y reducen la gingivitis más eficazmente que los cepillos de dientes manuales. *J Evid Based Dent Pract* 2003; 3 (2): 71-6.
31. Deery C, Heanue M, Deacon S, Robinson PG, Walmsley AD, Worthington H, et al. The effectiveness of manual versus powered toothbrushes for dental health: A systematic review. *Journal of Dentistry* 2004; 32: 0197-211.
32. Sanz Alonso M, Echeverría García JJ. Fundamentos del control mecánico de la placa I. Uso de cepillo Manuales. *Periodoncia y osteointegración* 2002; 12 (2): 143-54.

# SOLICITUD DE ADMISIÓN COMO MIEMBRO NUMERARIO DE LA SOCIEDAD ESPAÑOLA DE ODONTOPEDIATRÍA



**Sociedad Española  
de Odontopediatria**

Secretaría técnica

C/ Alcalá, 79-2

28009 MADRID

e-mail:

seodontopediatria@hotmail.com

DR./DRA. ....

ODONTÓLOGO: DESDE: .....

ESTOMATÓLOGO: DESDE: .....

DOMICILIO CLÍNICA: .....

CÓDIGO POSTAL: ..... CIUDAD: .....

TELF.: ..... FAX: .....

COLEGIADO EN:..... N.º: .....

PRÁCTICA ODONTOPEDIÁTRICA:  EXCLUSIVA  NO EXCLUSIVA

PROFESOR/A DE UNIVERSIDAD:

COLABORADOR: DESDE: .....

AYUDANTE: DESDE: .....

ASOCIADO: DESDE: .....

TITULAR: DESDE: .....

FECHA SOLICITUD: .....

FIRMA:







# Odontología Pediátrica

Órgano de difusión de la Sociedad Española de Odontopediatría  
(3 núms. año)


- |  |              |
|--|--------------|
| <input type="checkbox"/> Profesionales .....         | <b>66 €</b>  |
| <input type="checkbox"/> Organismos y Empresas ..... | <b>86 €</b>  |
| <input type="checkbox"/> Países (zona Euro) .....    | <b>230 €</b> |
| <input type="checkbox"/> Resto de países .....       | <b>312 €</b> |

## BOLETÍN DE SUSCRIPCIÓN AÑO 2007

### DIRECCIÓN DE ENVÍO

Nombre y apellidos \_\_\_\_\_  
 Dirección \_\_\_\_\_  
 Tel. \_\_\_\_\_ E-mail \_\_\_\_\_  
 Población \_\_\_\_\_ Cod. Postal \_\_\_\_\_ Provin. \_\_\_\_\_  
 Especialidad \_\_\_\_\_ Centro \_\_\_\_\_ Cargo \_\_\_\_\_

### SUSCRÍBANME A:

 Odontología  
Pediátrica (3 núms. año)

- A través de mi cuenta bancaria (cumplimento autorización adjunta)
- Mediante talón n.º \_\_\_\_\_ que adjunto
- Contra reembolso

ORDEN DE PAGO POR DOMICILIACION BANCARIA

**ODONTOLOGÍA PEDIÁTRICA**

BANCO/CAJA \_\_\_\_\_

DIRECCIÓN \_\_\_\_\_ POBLACIÓN \_\_\_\_\_ C.P. \_\_\_\_\_

TITULAR DE LA CUENTA \_\_\_\_\_

CÓDIGO C/C.: BANCO     SUCURSAL     D.C.  N.º CUENTA

Ruego a ustedes se sirvan tomar nota de que, hasta nuevo aviso, deberán adeudar en mi cuenta con esa entidad el recibo o letra que anualmente y a mi nombre les sean presentados para su cobro por **ARÁN EDICIONES S.L.**

Les saluda atentamente,

(Firma)

\_\_\_\_\_ de \_\_\_\_\_ de 20\_\_\_\_

DOCUMENTO PARA EL BANCO

### Más información o envíos a:

**ARÁN EDICIONES S.L.** Castelló, 128, 1º - 28006 Madrid - Teléfono (91) 745 17 28 - Fax: (91) 561 57 87  
e-mail: suscripc@grupoaran.com - www.grupoaran.com

## Síndrome de Moebius: a propósito de un caso

I. LOZANO CANO, A. MENDOZA MENDOZA, P. SOLANO MENDOZA

*Departamento de Estomatología. Facultad de Odontología. Universidad de Sevilla*

### RESUMEN

En 1888 Moebius describió un síndrome caracterizado principalmente por una parálisis parcial o completa, unilateral o bilateral de los VI y VII pares craneales (motor ocular externo y facial), así como por deformidades múltiples de los brazos y los pies.

El caso clínico que se presenta corresponde a un niño de 10 años de edad diagnosticado de síndrome de Moebius. Se trata de un caso con un moderado grado de retraso mental y cierto grado de autismo en el que la característica más destacada es la llamativa inexpresividad facial.

Al inicio del tratamiento, el paciente presentaba mordida abierta anterior con deglución inmadura e hipotonía muscular generalizada. El tratamiento se inició con una rejilla lingual inferior y mentonera de tracción occipital con fuerza de 500 g por lado, consiguiéndose un cierre de mordida hasta una relación borde a borde. En una segunda fase fue tratado con extracciones de primeros bicúspides superiores e inferiores para poder conseguir una adecuada sobremordida, si bien la falta de sellado labial y la hipotonía muscular siguen presentes.

Un diagnóstico precoz del cuadro, así como realizar un tratamiento multidisciplinar que englobe todas las medidas terapéuticas necesarias (quirúrgicas, oftalmológicas, neuromusculares y odontológicas), será fundamental para resolver el caso.

**PALABRAS CLAVE:** Síndrome de Moebius. Parálisis facial.

### ABSTRACT

In 1888 Moebius described a syndrome mainly characterized by total or partial, unilateral or bilateral VI and VII cranial nerves paralysis and deformities of arms and foot.

The case that we show it's about a 10 years old child diagnosed of Moebius syndrome. It is a case with autism problem and with an inexpressive face.

At the beginning of the treatment, the patient presented an anterior open bite, lingual interposition, while swallowing, and general muscular hypotonia. We started the treatment with lingual spears and chin cup with occipital traction; we applied a force of 500 g. We obtained the closing of the anterior open bite in an end to end relationship. In the second part of the treatment we extracted upper and lower first premolars to arrive a good overbite although lips are open and muscular hypotonia is still present.

The early diagnosis and the multidisciplinary treatment will be the key to resolve the functional problems.

**KEY WORDS:** Moebius syndrome. Facial paralysis.

### INTRODUCCIÓN

El síndrome de Moebius fue descrito por primera vez en 1888 por Moebius como una anomalía congénita no progresiva caracterizada por una parálisis parcial o completa, unilateral o bilateral de los VI y VII pares craneales (motor ocular externo y facial), así como por deformidades múltiples en las manos y los pies (1,2).

Hasta entonces, Von Graefe y Harlon & Chisolm habían estudiado varios casos de displasia facial congé-

nita, pero fue Moebius quien le dio su nombre, considerándolo una entidad clínica propia (2).

Clínicamente se manifiesta por parálisis parcial o completa por afectación unilateral o bilateral del nervio facial, así como del nervio motor ocular externo (troclear) por lo que la parte afectada de la cara no se mueve durante la mímica voluntaria o involuntaria, y al intentar el cierre del ojo, este permanece parcialmente abierto y el globo ocular se proyecta hacia arriba y hacia fuera dejando ver sólo la esclerótica (signo de Bell) (3).

Los síntomas más comunes son la aparición de una cara rígida, inmóvil, con escasa o nula expresividad facial ante el llanto o la risa, compensada con un aumento de la motilidad de brazos y manos. Los labios son finos y sin motilidad, presentando a veces dificultad para la protrusión lingual, por afectación del núcleo del hipogloso, y dificultad para soplar. También es habitual encontrar parálisis de los pares oculomotores y, en otras ocasiones, oftalmoplejia, debido a la asociación de la agenesia del núcleo del VI y III par. Aparece igualmente la imposibilidad del cierre total de los párpados y cierto grado de ptosis palpebral (4).

Como consecuencia de la parálisis del VI par craneal, presenta estrabismo convergente unilateral o bilateral según la afectación de los nervios (4).

El examen clínico oral revela generalmente un arco palatino ojival (1) y debilidad o atrofia lingual. Funcionalmente se observa incapacidad para realizar movimientos mandibulares de protrusión y lateralidad, ya que los condilos sólo pueden realizar movimientos de rotación (3).

Se han descrito casos en los que se observaron agenesias múltiples, aunque actualmente se desconoce si esta ausencia congénita de dientes es una manifestación adicional del síndrome o si sólo es una coincidencia (2). Además también se han observado casos en los que se presentan importantes hipoplasias en el esmalte (1,2).

Es característico encontrar una alta incidencia de caries (3,5), acompañada de gingivitis moderada o severa y babeo continuo resultado de la incapacidad para establecer un buen sellado labial (3).

La incapacidad para mostrar alegría, tristeza o enfado en la expresión facial provoca frecuentemente una personalidad severamente introvertida (2), así como una gran dificultad en la comunicación con estos pacientes (3).

## ANOMALÍAS ASOCIADAS

En ocasiones aparece asociado a malformaciones o trastornos sistémicos más complejos, como pueden ser una micrognatia o agnatia (denominado Síndrome de Pierre-Robin), una aplasia unilateral del pectoral –asociación que se denomina Moebius-Poland– así como malformaciones en manos y pies (sindactilia, polidactilia,...) (3,4,6).

Con relativa frecuencia, se evidencia cierto grado de retraso mental, hipoacusia o sordera neurosensorial (4,7), así como trastornos psicológicos y de conducta, como puede ser el autismo (3,4,8). Se considera que un 10-15% de los pacientes con Síndrome Moebius tiene un moderado retraso mental y un 30-40% puede desarrollar comportamientos autistas (9).

## ETIOLOGÍA

Al ser este un síndrome poco frecuente, la incidencia en la población general no ha sido determinada y no se ha descrito un único factor etiológico (2,10).

Este síndrome es una entidad de aparición esporádica, a veces de origen familiar con herencia autosómica recesiva (4), sin preferencia por ningún sexo. En matrimonios consanguíneos su frecuencia de aparición está

aumentada (2), y en los últimos años, se ha comprobado que en estos pacientes existe una delección en la región q 12,2 del cromosoma 13 (11).

Otros estudios demuestran el origen vascular de esta entidad, por la interrupción del riego en la arteria subclavia del feto. El riego sanguíneo se ve afectado durante el primer trimestre de embarazo por la ingesta de fármacos tales como: la talidomida, las benzodiazepinas u otras drogas potencialmente teratogénicas, medicamentos abortivos como el misoprostol (12-14); drogas como la cocaína, infecciones, diabetes gestacional o procesos que provoquen una hipoxia generalizada (2,15).

Sarnat propone como causa la aparición de infartos en las zonas limítrofes del tronco del encéfalo durante el periodo embrionario o fetal que son los responsables de la mayoría de los síndromes que cursan con afectación congénita múltiple de pares craneales (16).

En definitiva, la etiología de este síndrome es aún oscura (2).

## DIAGNÓSTICO

Gracias a distintos estudios, se ha realizado una guía de referencia para el diagnóstico de este síndrome, cuyas características principales son:

1. Parálisis parcial o completa del nervio facial como característica principal.
2. Malformaciones de los miembros (sindactilia, ausencia de algún dedo,...).
3. Puede aparecer parálisis uni- o bilateral de algún par craneal (comúnmente VI, XII, así como XI, X).
4. Malformaciones orofaciales, deformidades en las orejas y deformidades músculo-esqueléticas (17).

## DIAGNÓSTICO DIFERENCIAL

Cuando el síndrome de Moebius es unilateral, habrá que realizar diagnóstico diferencial con la parálisis de Bell. La falta de capacidad para abducir ambos ojos más allá de la línea media puede ser utilizada para diferenciar ambas entidades (5).

## ESTUDIO DEL CASO

El caso clínico corresponde a un niño de 10 años de edad diagnosticado de síndrome de Moebius sin antecedentes familiares ni causas etiológicas conocidas. El embarazo se desarrolló sin incidencias, y la madre no refiere toma de medicación durante el mismo. El parto fue normal y a término.

En el examen clínico extraoral en el paciente se observa una parálisis facial completa bilateral del VI y VII par craneal sin ninguna otra malformación asociada, habiendo sido tratado quirúrgicamente de estrabismo convergente bilateral, no presenta ptosis palpebral pero sí está presente el signo de Bell con movimiento del ojo hacia arriba y hacia fuera al intentar cerrarlo. El aspecto de inexpressividad o de máscara facial se ve potenciado por unos labios finos y caídos sin motilidad y falta de sellado labial (Fig. 1).



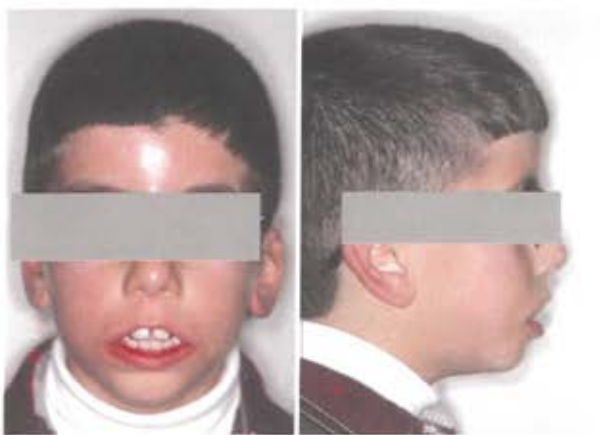

Fig. 1. Imagen frontal y lateral del paciente donde podemos observar la inexpressividad facial y la falta de sellado labial.

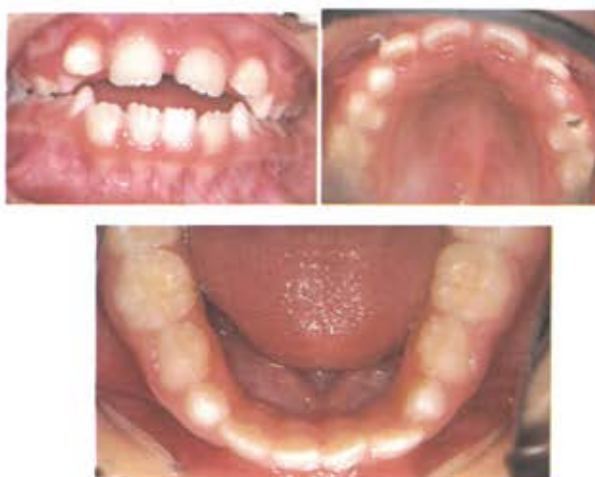

Fig. 2.

En el aspecto psicológico, aunque presenta un moderado grado de retraso mental con alto nivel de introversión y falta de comunicación, no puede ser considerado como un verdadero autismo, ya que respondía a todas las órdenes y expresaba su temor con exagerada motilidad de manos y pies.

Para conseguir una aceptable colaboración durante la exploración clínica intraoral y enseñanza de higiene oral, el paciente fue motivado mediante las técnicas básicas de la modificación de la conducta y para iniciar el tratamiento odontológico conservador fue necesaria la premedicación con clorhidrato de hidroxicina (Atarax®) 25 mg, 1 hora antes de la cita, consiguiendo de este modo una buena colaboración durante la primera sesión de tratamiento, pudiendo prescindir de la premedicación en las citas posteriores.

En el examen clínico intraoral el paciente presentaba una moderada afectación por caries, gingivitis y mala higiene bucal, sin presentar agenesias ni malformaciones dentarias, siendo lo más llamativo dentro de su mala oclusión de clase I la mordida abierta anterior con deglución inmadura, falta de sellado labial e hipotonía muscular generalizada (Figs. 2, 3 y 4).

## TRATAMIENTO

El objetivo de tratamiento para corregir la mala oclusión fue conseguir el cierre de la mordida abierta con disminución del tercio facial inferior, por lo que fue tratado mediante rejilla lingual inferior y mentonera de tracción occipital con fuerza de 500 g por lado, consiguiéndose un cierre de la mordida y un freno del crecimiento vertical.

En una segunda fase y dado el buen grado de colaboración del paciente, fue tratado con extracciones de segundos bicúspides superiores e inferiores para conseguir una adecuada sobremordida, si bien la falta de sellado labial y la hipotonía muscular siguen presentes (Fig. 5).

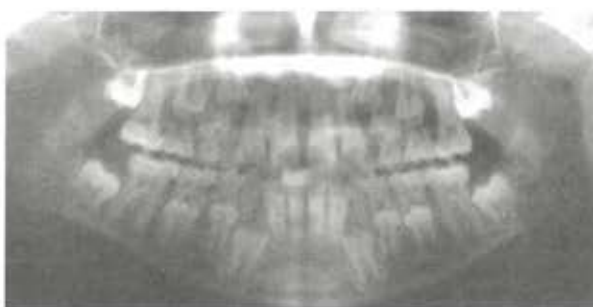

Fig. 3.

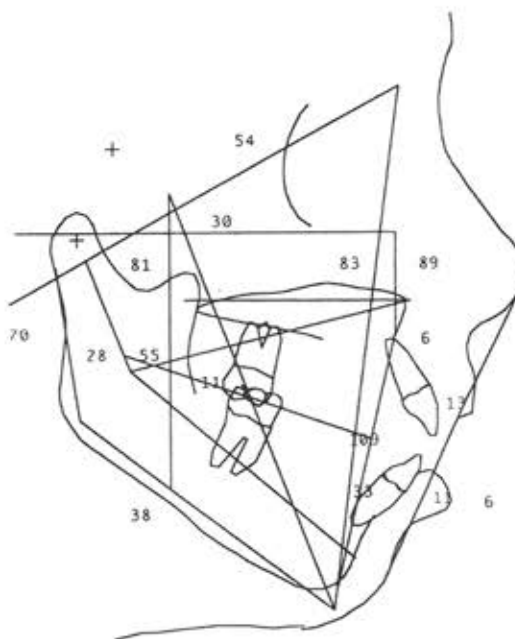


Fig. 4.

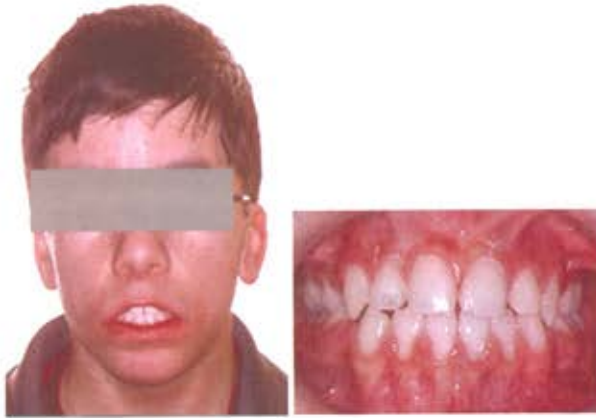

Fig. 5.

## CONCLUSIONES

En este tipo de pacientes, se impone la necesidad de un tratamiento multidisciplinar en el que han de intervenir el cirujano, oftalmólogo, logopeda, odontopediatra y ortodoncista.

Desde el punto de vista general, es poco lo que se puede hacer en la parálisis del nervio facial, aunque determinadas técnicas quirúrgicas puedan minimizar sus efectos, mientras que la cirugía oftalmológica puede reparar los signos más evidentes del nervio motor ocular externo.

A nivel odontológico, debemos comenzar por atender las afecciones dentarias, las malformaciones y las agenesias que se puedan presentar en estos pacientes con retraso mental y un alto grado de introversión.

La hipotonía muscular facial, conjuntamente con las alteraciones funcionales presentes, conduce a un crecimiento vertical del tercio inferior de la cara, con falta de sellado labial y frecuente interposición lingual que conduce en la mayoría de los casos a una mordida abierta, a pesar de que este síndrome puede cursar con atrofia lingual.

A este nivel, se hace imprescindible la actuación de un logopeda que rehabilite la posición lingual y la foniatría, ayudado en una primera fase por un tratamiento ortopédico.

## CORRESPONDENCIA:

Isabel Lozano Cano  
Profesora asociada Odontopediatría  
Departamento de Estomatología  
Facultad de Odontología  
Universidad de Sevilla  
C/ Avicena, s/n.  
41009 Sevilla  
e-mail: ilozanoc@us.es

## BIBLIOGRAFÍA

1. Baraitser GR. Behaviour management of a patient with Moebius syndrome: Report of a case. *ASDC J Dent Child* 1993; 60 (1): 60-2.
2. Rizos M, Negron RJ, Serman N. Moebius syndrome with dental involvement: A case report and literature review. *Cleft Palate Craniofac J* 1998; 35 (3): 262-8.
3. De Serpa Pinto MV, De Magalhaes MH, Nunes FD. Moebius syndrome with oral involvement. *Int J Paediatr Dent* 2002; 12 (6): 446-9.
4. Martí-Herrero M, Cabrera-López JC, Toledo L, Pérez-Candela V, Bonnet D. Síndrome de Moebius. Tres formas diferentes de presentación. *Rev Neurol* 1998; 27 (160): 975-8.
5. Lin KJ, Wang WN. Moebius syndrome: Report of a case. *ASDC J Dent Child* 1997; 64 (1): 64-7.
6. Ochoa-Urdangarín LA, Garrido-Pérez R, Rodríguez-Castellanos N, Triana-Pérez I, González-González M, Morillas-Pérez A, et al. Moebius-Poland syndrome. *Rev Neurol* 2002; 34 (10): 999-1000.
7. Jamal MN, Samara NS, Al-Lozi MT. Moebius' syndrome: A report of two cases. *J Laryngol Otol* 1988; 102 (4): 350-2.
8. Bandim JM, Ventura LO, Miller MT, Almeida HC, Costa AE. Autism and Moebius sequence: An exploratory study of children in north-eastern Brazil. *Arq Neuropsiquiatr* 2003; 61 (2A): 181-5.
9. Suvarna J, Bagnawar M, Deshmukh CT. Moebius syndrome with total anomalous pulmonary venous connection. *Indian J Pediatr* 2006; 73 (5): 427-9.
10. Kremer H, Kuyt LP, van den Helm B, et al. Localization of a gene for Moebius syndrome to chromosome 3q by linkage analysis in a Dutch family. *Human Molecular Genetics* 1996; 5: 1367-71.
11. Slee JJ, Smart RD, Viljoen DL. Deletion of chromosome 13 in Moebius syndrome. *J Med Genet* 1991; 28 (6): 413-4.
12. Nunes ML, Friedrich MAG, Loch LF. Association of misoprostol, Moebius syndrome and congenital central alveolar hypoventilation. Case report. *Arq Neuropsiquiatr* 1999; 57: 88-91.
13. Pastuszak AL, Schuler L, Speck-Martins CE, Coelho KE, Cordello SM, Vargas F, et al. Use of misoprostol during pregnancy and Moebius' syndrome in infants. *N Engl J Med* 1998; 338 (26): 1881-5.
14. Shepard TH. Moebius syndrome after misoprostol: A possible teratogenic mechanism. *Lancet* 1995; 346 (8977): 780.
15. Pedraza S, Gámez J, Rovira A, Zamora A, Grive E, Ragner N, et al. MRI findings in Moebius syndrome: Correlation with clinical features. *Neurology* 2000; 55 (7): 1058-60.
16. Samat HB. Watershed infarcts in the fetal and neonatal brain system. An etiology of central hypoventilation, dysphagia, Moebius syndrome and micrognathia. *Eur J Ped Neurol* 2004; 8: 71-87.
17. Kumar D. Moebius syndrome. *J Med Genet* 1990; 27: 122-6.

## Información Universidad

**Directora de sección**  
*Profa. Dra. E. Barbería Leache*

# Información sobre formación de postgrado en Odontopediatria

## **MAGISTER EN ODONTOPEDIATRÍA** **Departamento de Profilaxis, Odontopediatria y** **Ortodoncia (Estomatología IV) Madrid**

—*Directora:* Elena Barbería Leache.

—*Duración:*

Horas teóricas: 500

Horas prácticas: 2.000

Número de créditos: 250

Número de años: 2

—*Contenidos:*

### *1.º curso*

- Diagnóstico odontopediátrico del paciente infantil I
- Anatomía aplicada
- Pruebas complementarias
- Operatoria
- Desarrollo de la oclusión en odontopediatria y manejo del espacio
- Manejo de conductas nocivas de comportamiento
- Traumatología dentaria
- Prevención
- Instrumentación y ergonomía
- Pediatria aplicada
- El paciente especial

*Módulo: Prácticas*

*Módulo: Preclínico I*

*Módulo: Clínica*

*Módulo: Investigación*

### *2.º curso*

- Diagnóstico integral del paciente infantil II

- Cirugía odontopediátrica
- Sesiones bibliográficas
- Manualidades de laboratorio
- Iniciación a la investigación II
- Clínica odontopediátrica II

*Módulo: Preclínico II*

*Módulo: Clínica II*

*Módulo: Cirugía*

*Módulo: Teoría*

*Módulo: Investigación*

## **Información**

Universidad Complutense de Madrid.  
Facultad de Odontología.  
Departamento de Estomatología IV.  
Ciudad Universitaria.  
28040 Madrid.  
Tel. 91 394 19 72 (Srta. Ágata Colomo).  
Página web de la UCM: [www.ucm.es](http://www.ucm.es)>Estudios  
y acceso>Estudios de Postgrado y Formación Continua>Títulos propios.

---

## **MÁSTER EN ODONTOPEDIATRÍA INTEGRAL** **Universidad Internacional de Cataluña**

*Director:* Dr. Luis-Jorge Bellet Dalmau

*Categoría:* Programa de Máster.

*Profesorado:* Dra. Berta Blázquez, Dra. Elisabeth Gallifa, Dra. Sandra Sáez, Dr. Jordi Dau-nis.

*Titulación de acceso:* Licenciados en Odontología, Licenciados en Medicina, Especialistas en Estomatología.



*Créditos y temporalización:* El programa de máster en Odontopediatría Integral consta de dos cursos académicos con una carga de 35 horas semanales.

Está prevista la admisión de un máximo de seis alumnos por curso académico.

*Créditos por año académico:* 42 teóricos (420 horas), 105 prácticos (clínicos y laboratorio) (1.050 horas). Total de 147 créditos por año.

*Inicio del curso:* Las actividades docentes se iniciaran en septiembre y finalizarán en julio.

*Prescripción:* En la secretaría de la UIC.

*Selección:* Tendrá lugar en junio valorando su currículum vitae y a través de una entrevista personal.

*Información:* cana@csc.unica.edu

## **MÁSTER EN ODONTOPEDIATRÍA** **Universidad de Barcelona**

*Director:* Prof. Dr. Juan Ramón Boj Quesada.

*Colaboración:* Área docente Hospital Universitario Sant Joan de Déu.

*Coordinadora:* Dra. Carmen Casal Sánchez.

*—Titulación:* Máster en Odontopediatría (especialidad en Odontopediatría para odontólogos y médicos estomatólogos).

*Duración:* 2 cursos académicos.

*Objetivos:* Formación de especialistas en Odontopediatría a través de un programa de dos cursos académicos. El segundo curso se integra dentro del ámbito hospitalario (Hospital Sant Joan de Déu). Dicho centro colabora en las actividades docente-asistenciales siguientes:

—Tratamiento de niños con enfermedades sistémicas y patología oral, con patología neurológica, etc., que requieren tratamiento dentro de un marco hospitalario.

—Tratamiento bajo sedación profunda y anestesia general.

—Patología de urgencias, básicamente procesos inflamatorios y traumatología.

*Inicio del curso:* Las actividades docentes se inician en noviembre de cada año para los alumnos de primer curso.

*Preinscripción:* En la Secretaría del Departamento de Odontoestomatología situada en la Facultad de Odontología, del 1 de julio al 30 de septiembre de cada año.

*Selección:* Los candidatos serán seleccionados valorando su curriculum vitae, debiendo asistir a una entrevista personal y realizar una prueba teórico-práctica.

### **Información:**

Universidad de Barcelona  
Departamento de Odontoestomatología  
Facultad de Odontología  
Feixa Llarga, s/n  
Pavelló de Govern, 2ª planta  
08907 L'Hospitalet de Llobregat (Barcelona)  
Tel. 93 402 42 69. Fax. 93 403 55 58  
e-mail: dep20-0@bell.ub.es

## Resúmenes Bibliográficos

### Director de sección

*Prof. Dr. J. Enrique Espasa Suárez de Deza*

### Colaboran

*M. T. Briones Luján*

*O. Cortés Lillo*

*E. Espasa*

*A. Xalabardé Guàrdia*

*M. Nosás García*

### COMPARACIÓN DEL MTA Y DEL HIDRÓXIDO DE CALCIO COMO AGENTES UTILIZADOS PARA PULPOTOMÍAS EN DIENTES PERMANENTES JÓVENES (APEXOGÉNESIS)

**Comparison of mineral trioxide aggregate and  
calcium hydroxide as pulpotomy agents in young  
permanent teeth (apexogenesis)**

*El Meligy O, Avery D*

*Pediatr Dent 2006; 28: 399-404*

Es aceptado universalmente que el tratamiento pulpar vital de elección para dientes permanentes inmaduros es la pulpotomía, también denominada apexogénesis, pues permite que continúe el desarrollo radicular. Hasta ahora era el hidróxido de calcio el agente más utilizado, pero en la actualidad su uso está sujeto a confusión, pues según algunos autores en contacto directo con el tejido, por su alta alcalinidad, ocasiona una necrosis superficial, provocando la muerte celular.

El MTA es un material actual ampliamente estudiado y que posee propiedades que lo hacen interesante como agente para los tratamientos pulpares vitales; no se reabsorbe, consigue un adecuado sellado de la pulpa, aunque posee una alta alcalinidad que ocasiona inicialmente una desnaturalización de proteínas y células, al fraguar normaliza su pH, permitiendo así su reparación. Es un material de baja solubilidad y radioopaco con una resistencia a la compresión de 70 Mpascales, similar al IRM. Su fraguado no se ve afectado por la humedad, de hecho es necesario aplicar una bolita humedecida para conseguirlo. Además es un material biocompatible que estimula la reparación y formación de puentes dentinarios. Se trata por tanto de un material con múltiples indicaciones clínicas: recubrimientos pulpares, pulpotomías, apexificaciones, reparación de perforaciones,...

Así, el objetivo de este estudio ha sido comparar, mediante evaluaciones clínicas y radiográficas, el MTA y el hidróxido de calcio como agentes utilizados en pulpotomías de dientes permanentes inmaduros.

Para ello se utilizaron 30 dientes permanentes jóve-

nes traumatizados o con caries (4 incisivos, 2 premolares y 24 molares) que precisaban el tratamiento de pulpotomía (apexogénesis) y que cumplían los siguientes criterios: dientes inmaduros, corona restaurable, no evidencia clínica ni radiológica de degeneración pulpar o patología periapical. Los dientes se dividieron en dos grupos. Cada paciente recibía los dos tratamientos.

El procedimiento que se desarrolló fue el siguiente para los dos grupos: anestesia local y aislamiento, extirpación de la pulpa coronal y control de la hemorragia. A continuación, en el grupo 1 (hidróxido de calcio) se mezcló la pasta con suero salino y se aplicó sobre los muñones con un grosor de 2 mm, posteriormente se aplicó una capa de IRM y se restauró el diente con amalgama si era posterior y con composite si era anterior.

En el grupo 2 (MTA) el polvo se mezcló con agua estéril y la mezcla se colocó sobre los muñones radiculares aplicando una bolita humedecida de algodón y posteriormente IRM. A la semana se retiró la bolita y se colocó de nuevo IRM, y posterior restauración de amalgama o composite.

Los dientes fueron evaluados clínica y radiográficamente a los 3, 6 y 12 meses por dos examinadores, observando la presencia o ausencia de signos clínicos o radiológicos como dolor, inflamación, abscesos, desarrollo radicular, ensanchamiento del espacio periodontal, patología periapical, reabsorciones internas o externas.

Los resultados mostraron que a los 3 y 6 meses no se apreciaron signos clínicos o radiográficos de fracaso, pero a los 12 meses en el grupo 1 (hidróxido de calcio), 2 dientes mostraron signos de dolor e inflamación y se asociaron a su vez con signos radiográficos de fracaso como imagen periapical. Se observaron calcificaciones distróficas en 2 dientes del grupo 1 y en 4 dientes del grupo 2, pero no se consideraron como fracaso.

Los examinadores coincidieron que en ambos grupos no se observó que continuaba el desarrollo radicular hasta el control de los 12 meses.

El éxito clínico y radiográfico del hidróxido de calcio y del MTA fue del 87 y 100% respectivamente, no observándose diferencias significativas.

**Discusión:** El MTA es un material con propiedades adecuadas pero con elevado coste. Los autores sugieren la posibilidad de cerrar herméticamente el sobre para poder de nuevo reutilizar el sobrante. Consideran que su inconveniente es la necesidad de fraguar el material en contacto con humedad, necesitando una segunda cita para su restauración final.

Por otra parte, el hidróxido de calcio es el material clásico pero posee limitaciones por su baja resistencia y alta solubilidad, con una baja calidad en la estructura y consistencia del puente dentinario que, según algunos autores, podría ocasionar fracaso por la microfiliación bacteriana a través de los márgenes de la restauración.

Las calcificaciones distróficas se observaron en los dos grupos de estudio y no se consideran fracaso pues resultan una consecuencia de la estimulación que provocan ambos materiales sobre la formación de tejido duro.

Los autores sugieren que, aunque los resultados con MTA han sido excelentes, se precisan más estudios con mayor muestra y periodos de evolución más largos.

*O. Cortés Lillo*

*Profa. colaboradora del Máster de Odontopediatria.  
Facultad de Odontología. Universidad de  
Barcelona*

### **EVALUACIÓN DE LA MICROFILTRACIÓN Y ESTUDIO DE MICROSCOPIA ELECTRÓNICA (SEM) DE TRES COMPOSITES FLUIDOS USADOS COMO SELLADORES SIN ADHESIVO**

**SEM and microleakage evaluation of 3 flowable composites as sealants without using bonding agents**

*Kwon HB, Park KT*

*Pediatr Dent 2006; 28: 48-53*

Hace más de 3 décadas que los selladores de fosas y fisuras se utilizan en clínica. Durante este tiempo han demostrado su efectividad en la reducción de caries oclusales y que su éxito viene determinado directamente por su retención y su adhesión micromecánica al esmalte dental.

Muchos estudios han constatado que la eficacia de los selladores depende tanto del material sellador utilizado como de la preparación de las fisuras. La preparación mecánica de las fisuras o ameloplastia (ensanchamiento de la fisura mediante instrumental rotatorio) permite mejorar el diagnóstico, la eliminación de residuos y la mejora de la retención del sellador, ya que logra una mayor profundidad del sellador e incrementa la superficie de adhesión.

Se han realizado diversos estudios para valorar si la carga del sellador influye en la penetración del sellador en las fisuras y, por tanto, en su retención. La mayoría de las investigaciones han demostrado que la capacidad de penetración para selladores con o sin carga es similar. Recientemente se ha propuesto la utilización de

resinas de composite fluidas como selladores de fisuras, argumentando su mayor resistencia al desgaste oclusal. Ya que habitualmente en los selladores de fisura clásicos no se utiliza la aplicación previa de adhesivos, hay quien opina que los composites fluidos pueden tener una capacidad de adhesión similar y por tanto tampoco precisen de adhesivo.

El objetivo del estudio es determinar si 3 composites fluidos diferentes se pueden utilizar como selladores de fisuras sin usar agentes de adhesión, evaluando la calidad de la adhesión mediante microscopía electrónica y calibrando el nivel de microfiliación.

Los tres composites fluidos utilizados fueron: FiltekFlow® (3M Dental Prod, St. Paul, Minn), TetricFlow® (Vivadent, Schaan, Liechtenstein) y CharminFlow® (Denkist, Seoul, Korea) y como sellador se usó UltraSeal XT Plus® (Ultradent Prod Inc, South Jordan, UTA).

Para el estudio de microscopía electrónica se usaron 8 terceros molares humanos exodonciados (2 para cada material de sellado), cuyas superficies mesiales fueron abrasionadas para lograr que fueran planas. Los molares fueron seccionados mesiodistalmente y cada mitad sirvió bien para la observación del patrón de grabado ácido o bien para observar la interfase esmalte-sellador.

Ambas mitades se grabaron con ácido ortofosfórico al 35% durante 30 segundos, limpiadas con agua y secadas con aire. En una de las mitades se aplicó uno de los selladores, dejándolo penetrar durante 20 segundos y fotopolimerizándolo durante 40 segundos. La mitad coronal donde se aplicó el sellador fue posteriormente disuelta mediante HCl (1N) y el sellador fue aislado y lavado con agua desionizada. Todas las preparaciones (de grabado ácido y de sellador) fueron preparadas para su observación al microscopio electrónico: montadas en una peana, desecadas y cubiertas con una capa de aleación oro-paladio.

Para el examen de microfiliación se emplearon 54 premolares humanos exodonciados, libres de caries, fluorosis, selladores o restauraciones.

Todas las superficies oclusales fueron preparadas mediante la apertura de las fisuras con una fresa redonda de 1/4 montada en turbina. Cada premolar fue limpiado con piedra pómez y un cepillo de contra-ángulo, y grabado durante 30 segundos con ácido ortofosfórico al 35%. Los premolares se distribuyeron en 3 grupos de 18 dientes cada uno y a cada mitad de las fisuras se les aplicó un sellador y un composite fluido según la siguiente distribución:

- Grupo 1: UltraSeal XT Plus®/FiltekFlow®.
- Grupo 2: UltraSeal XT Plus®/TetricFlow®.
- Grupo 3: UltraSeal XT Plus®/CharminFlow®.

Tras el sellado, cada diente fue protegido mediante dos capas de esmalte de uñas en toda su superficie hasta 2 mm de la periferia del sellado. Los dientes fueron termociclados durante 1.200 ciclos entre  $5 \pm 2^\circ\text{C}$  y  $55 \pm 2^\circ\text{C}$  y luego sumergidos en azul de metileno al 1% durante 48 horas a  $37,5^\circ\text{C}$ . Seguidamente los premolares se lavaron con agua del grifo y se seccionaron con un disco diamantado refrigerado y a baja velocidad, realizando dos cortes vestibulo-linguales: uno en el centro del sellador y otro en el centro del composite fluido. Las superficies de corte se evaluaron mediante un microscopio óptico a 50 aumentos por un observador indepen-



diente, quien registró los niveles de filtración según la escala de Överbö y Raadal:

0 = Sin penetración del colorante.

1 = Penetración del colorante restringida a la mitad exterior del sellado.

2 = Penetración del colorante hasta la segunda mitad del sellado.

3 = Penetración del colorante hasta la fisura subyacente.

Las diferencias de filtración entre el sellador con carga y cada composite fluido fueron evaluadas mediante el test  $\chi$  cuadrado, mientras que las diferencias entre los tres composites fueron comprobadas mediante el test Fisher *exact*; ambas con una  $p < 0,05$  como grado de significación.

La observación mediante microscopía electrónica mostró un patrón de grabado del tipo II presente en todas las muestras. Los cuatro materiales usados como selladores mostraron patrones muy similares de réplicas de resina, aunque con ligeras diferencias morfológicas.

En la evaluación de la microfiltración se observó que Ultraseal XT Plus® mostraba significativamente menor grado de microfiltración que los tres composites fluidos en los tres grupos estudiados. Sin embargo no se observó ninguna diferencia significativa entre los tres composites fluidos estudiados. Ninguno de los materiales obtuvo un nivel 3 de microfiltración. Durante la evaluación se constató también la presencia de burbujas en los tres composites fluidos y la ausencia de ellas en las muestras del sellador.

Los autores concluyen que, de acuerdo con los resultados de microfiltración y en fisuras oclusales preparadas con fresa, la utilización de selladores con carga es más efectiva que el uso de composites fluidos.

A. Xalabardé Guàrdia

Prof. asociada de Odontopediatría.

Facultad de Odontología. Universidad de Barcelona

## RESISTENCIA AL CIZALLAMIENTO DE DIFERENTES SISTEMAS ADHESIVOS A LA DENTINA Y ESMALTE DECIDUOS

Shear bond strength of different adhesive systems to primary dentin and enamel

Miranda C, Maycot LH, De Souza R, Marino MC  
J Clin Pediatr Dent 2006; 31: 35-40

En operatoria pediátrica es deseable la reducción de pasos en la aplicación de los sistemas adhesivos. En la técnica del grabado ácido total, el ácido se aplica de manera simultánea al esmalte y la dentina seguido de un primer grabado y un adhesivo; estos sistemas adhesivos son conocidos como de tres pasos. Debido al tiempo empleado en realizar este proceso, se han desarrollado sistemas adhesivos que, previo grabado ácido, se aplican en un segundo paso que combina el primer grabado y adhesivo a la vez. Para hacer todo ello aun más sencillo se han ideado nuevos sistemas que no necesitan un grabado ácido inicial, son los llamados adhesivos de autograbado.

Los adhesivos de autograbado desmineralizan parcialmente el barrillo dentinario y la dentina subyacente y promueven la infiltración del adhesivo en estas estructuras desmineralizadas. Estos sistemas son menos susceptibles a la manipulación ya que el procedimiento de aplicación es más sencillo y rápido, lo que hace que el proceso sea más fácil de realizar en niños, evitando así la contaminación del campo operatorio. Los resultados en la efectividad de los sistemas autoadhesivos comparados con los de grabado ácido total son contradictorios; mientras algunos señalan una similitud entre estos sistemas, otros sugieren una superioridad de los sistemas de grabado ácido total.

El objetivo del estudio fue evaluar la resistencia al cizallamiento de cuatro sistemas adhesivos al esmalte y la dentina primarios y verificar posteriormente el modo de fallo aparecido en la interfase adhesiva.

Se emplearon 60 molares temporales, se seccionaron las coronas en dirección mesio-distal con discos de diamante. Cada sección se incluyó en una resina de poliestireno dentro de un tubo de PVC de 25 mm de alto y de 20 mm de diámetro, con las superficies vestibular/lingual de la corona encaradas a los extremos del tubo. Después de la polimerización de la resina, las muestras se dividieron aleatoriamente en dos grupos: a) adhesión a dentina; y b) adhesión a esmalte.

En el primer grupo se expuso la superficie de dentina de cada muestra, con papel de pulido de grano de SiC de 200, 400 y 600. El pulido se realizó usando un soporte metálico adaptado al recipiente de PVC, en una máquina de pulido con refrigeración con agua en cuatro direcciones diferentes durante 10 segundos cada una.

En el segundo grupo se pulió el esmalte eliminando un grosor de 0,4 mm con papel de pulido de SiC de 400 seguido de un rebajado de 0,1 mm de grosor con papel de SiC de 600. Esta eliminación de esmalte por un grosor total de 0,5 mm fue controlado con un calibrador de precisión digital.

Después de lavar con agua destilada y secar con aire comprimido, todas las superficies pulidas se delimitaron con un papel adhesivo dejando un área de 2 mm de diámetro por cubrir. Las 120 muestras se subdividieron aleatoriamente en cuatro subgrupos de 30 (15 muestras de dentina y 15 de esmalte), correspondientes a cada uno de los sistemas adhesivos utilizados, dos de grabado ácido previo: Scotchbond Multi-Purpose (3M ESPE) y Single Bond (3M ESPE); y otros dos, de autograbado: Clearfil SE Bond (KURARAY) y Adper Prompt L-Pop (3M ESPE).

Los adhesivos se aplicaron según las instrucciones del fabricante. Un cilindro de politetrafluoroetileno (PTFE) de 2 mm de alto por 2 mm de diámetro se colocó a modo de molde sobre la superficie tratada con el adhesivo y sirvió para la inserción del composite.

Para el test de cizallamiento las muestras se fijaron en una máquina (Instron, 4444) mediante un soporte de acero inoxidable de forma que, con un dispositivo metálico con una muesca en semicírculo de 3 mm de diámetro, se pudiese aplicar una fuerza compresiva paralela a la superficie dental y en la base del cilindro de composite, a una velocidad media de 0,5 mm/min hasta la fractura.

Después de 24 horas del test de fractura, las muestras se secaron al vacío y se cubrieron con oro espolvoreado

para la evaluación del modo de fractura con el microscopio electrónico de barrido.

Los valores medios de la prueba de cizallamiento en dentina fueron: Scotchbond Multi-Purpose ( $17,29 \pm 4,25$  MPa); Single Bond ( $18,2 \pm 8,74$  MPa), Clearfil SE Bond ( $16,13 \pm 7,14$  MPa) y Adper Prompt L-Pop ( $6,04 \pm 3,35$  MPa).

Los valores medios de la misma prueba en esmalte fueron: Scotchbond Multi-Purpose ( $27,89 \pm 4,25$  MPa), Single Bond ( $23,92 \pm 8,68$  MPa), Clearfil SE Bond ( $24,36 \pm 6,69$ ) y Adper Prompt L-Pop ( $25,96 \pm 4,08$ ).

Se aplicaron las pruebas de ANOVA y Turkey; el nivel de significación se estableció en  $p < 0,05$ .

Todos los sistemas adhesivos examinados tuvieron fuerzas de adhesión mayores en esmalte que en dentina, sin embargo no fue estadísticamente significativa para Single Bond (SB), probablemente debido al alto coeficiente de variación de este adhesivo al esmalte y la dentina. La mayor fuerza de adhesión en esmalte se explica por la composición, casi en su totalidad inorgánica, de este tejido en relación con la dentina.

Los cuatro sistemas adhesivos aplicados en el esmalte temporal presentaron similares fuerzas de adhesión lo que es corroborado por otros estudios. Sin embargo, este resultado está en desacuerdo con el estudio de Perdigao y Gerardelli que encontraron mayores fuerzas de adhesión usando el test de cizallamiento para los sistemas adhesivos de grabado ácido total que para los de autograbado; pero estos resultados fueron obtenidos en dientes permanentes.

El esmalte decíduo parece ser más susceptible a la desmineralización y en esas superficies los sistemas de autograbado pueden producir buenos patrones de grabado y conseguir buenas fuerzas de adhesión.

En este estudio se realizó el aplanamiento del esmalte para reducir la convexidad de la superficie axial, que está acentuada en los dientes deciduos y así poder estandarizar el área de adhesión del experimento. Algunos estudios han señalado que cuando no se realiza el pulido del esmalte, se mantiene la capa aprismática que es la parte superficial del esmalte menos reactiva al grabado ácido. Esto explicaría el comportamiento inadecuado de los sistemas adhesivos de autograbado, que podrían requerir un paso previo de grabado ácido o el pulido inicial de la superficie del esmalte con una fresa.

Sobre la dentina, el Adper Prompt L-Pop (APL) presentó valores de fuerza de adhesión significativamente menores que los otros sistemas adhesivos ( $p < 0,05$ ).

El APL es considerado un sistema de autograbado fuerte ( $\text{pH} = 0,4$ ) que produce un patrón de grabado similar al obtenido con ácido fosfórico; por otro lado los resultados del APL sobre la dentina fueron insatisfactorios cuando se compararon con el Clearfil SE Bond (CSB) que es un sistema de autograbado más suave ( $\text{pH} = 2$ ).

El solvente orgánico del APL es agua, que puede haber influido en el comportamiento del adhesivo, ya que el agua es difícil de eliminar y podría permanecer en la interfase de la unión adhesivo/dentina. Por su parte, el CSB tiene como solvente al etanol, que se elimina fácilmente de la superficie de dentina por evaporación. El CSB también tiene en su composición 10-MDP (10-metacrilóiloxidecil dihidrógeno fosfato) que parece ser capaz de adherirse al calcio remanente de la hidroxiapa-

tita. Además, el CSB es considerado un adhesivo con relleno, mientras que APL no tiene relleno, cosa que hace a este último menos resistente a las cargas mecánicas.

La presentación del sistema APL empleado en este estudio consta de un envoltorio de tres ampollas que necesita mezclarse antes de su aplicación en la estructura dental; esta presentación hace que el procedimiento de adhesión sea más fácil, aunque la efectividad de la mezcla pueda no ser la adecuada, ya que parte de la misma podría estar retenida en las curvaturas de las ampollas, evitando que la mezcla tenga las proporciones correctas.

El sellado marginal aceptable de la dentina permanente requiere fuerzas de adhesión de alrededor de 17 MPa para compensar las contracciones de polimerización; aunque este valor no es conocido para la dentición temporal, los resultados obtenidos en este estudio están cerca de los requeridos para una adhesión adecuada a dentina en dentición permanente con todos los adhesivos excepto con APL.

La evaluación del modo de fractura tras el test de cizallamiento muestra un predominio del fallo cohesivo en el adhesivo (que se caracteriza porque con el microscopio electrónico de barrido, MEB, se ve una superficie dental cubierta por una capa de adhesivo y/o los túbulos dentinarios rellenos con adhesivo) tanto en esmalte como en dentina, similar a lo hallado en otros estudios. Los fallos cohesivos del agente de adhesión están relacionados con valores altos de fuerza de adhesión. Los autores también subrayan la importancia de observar el modo de fractura por MEB con alta magnificación y no hacerlo visualmente con lupa o con microscopio óptico, ya que, por ejemplo, en este estudio la observación con pocos aumentos (30 X) revelaba sólo un patrón de fallo adhesivo, sin embargo cuando la magnificación era alta (1.000 X) se observaban fallos cohesivos donde previamente se habían señalado fallos adhesivos.

Las conclusiones del estudio fueron: la resistencia al cizallamiento de los cuatro adhesivos sobre esmalte fue más alta que sobre dentina. Sobre esmalte los cuatro adhesivos produjeron resistencias similares. Sobre dentina el sistema de autograbado APL produjo una resistencia media significativamente menor que con el resto de sistemas adhesivos.

*E. Espasa*

*Profesor titular de Odontopediatría. Facultad de Odontología. Universidad de Barcelona*

## REACCIÓN A LA INYECCIÓN DENTAL TRAS VER LA AGUJA EN NIÑOS DE 5 Y 6 AÑOS: ESTUDIO PILOTO

Reaction of 5 and 6 year old children to dental injection after viewing the needle: Pilot study

Maragakis GM, Musselman RJ, Ho CC  
*J Clin Pediatr Dent 2006; 31: 28-31*

*Introducción:* Addelston introdujo la técnica *Tell-Show-Do* como método primario para reducir los mie-

dos de los niños ante una experiencia dental. Los libros de texto de Odontopediatría recomiendan enseñar los instrumentos, incluso los puntiagudos, aunque no indican mostrar la aguja y, si es así, mostrarla con el capuchón. El dentista no debería usar la palabra aguja frente al paciente odontopediátrico.

En el lado opuesto Glassman sí recomendaba mostrar la aguja a los pacientes con ansiedad en las etapas finales de desensibilización. Duff sí es partidario de mostrar la aguja al niño antes de la anestesia.

Este estudio piloto compara la reacción de los niños a dos técnicas: una en que el dentista no muestra la aguja al niño y otra en que sí la muestra antes de la anestesia. El objetivo es validar mediante una investigación el hecho rutinario y empírico de esconder la aguja dental al administrar anestesia local.

*Material y métodos:* Tras obtener la autorización ética correspondiente se seleccionaron 14 niños de 5-6 años de edad sin ninguna experiencia de inyección dental previa que requerían el mismo tipo de tratamiento con anestesia infiltrativa o troncular en dos sesiones, una por semana. Se les explicaba a los padres el procedimiento del estudio y se les pedía que no contaran a sus hijos que las sesiones serían grabadas con vídeo. En la primera visita se realizaba una completa exploración dental, una profilaxis con cepillo y una aplicación tópica de flúor.

Se realizó un cuestionario para valorar la actitud de los padres frente a la odontología así como la personalidad, hábitos nerviosos o la experiencia médica del niño.

La muestra se dividió en dos grupos de 7 niños, en el primer grupo se les mostraba la aguja dental en la segunda sesión, y en otro grupo se les mostraba la aguja en la primera sesión. En la técnica de anestesia escondiendo la aguja se siguieron los principios descritos por Spedding y Mink: explicando al niño que dormirían el diente, mientras que él permanecería despierto, todo lo que podría notar sería un pellizco. Para la técnica de mostrar la aguja, además de lo explicado antes, se le pedía al niño que ayudara aguantando la jeringa dental mientras el dentista colocaba el carpule de anestesia y la aguja mientras el niño miraba.

Mediante la visualización de las cintas grabadas, dos odontopediatras ajenos a la técnica empleada en el estudio puntuaron mediante la escala de Frankl modificada para el comportamiento de los niños durante la aplicación de la anestesia dos veces en una semana de diferencia. Se clasificaron en comportamientos cooperativos (3 ó 4) o no cooperativos (1 ó 2).

*Resultados:* Hubo consenso entre los dos odontopediatras que puntuaron el comportamiento de los niños. Los niños cooperadores (3 ó 4) fueron 11 (79%) y 3 los

no cooperadores (21%). No se hallaron diferencias significativas en la correlación entre comportamiento y método de anestesia mostrando o no la aguja.

Sobre los cuestionarios realizados se constató que las madres de niños no cooperadores tenían miedo frente a la odontología (100 vs. 52%,  $p = 0,03$ ) u otras situaciones (65 vs. 30%,  $p = 0,01$ ). También referían que sus hijos mostraban recelo frente a nuevas situaciones o frente al hecho de ir al dentista. No se hallaron diferencias significativas al correlacionar el comportamiento y la percepción de las madres de cómo responden sus hijos a cosas molestas, otras experiencias de inyecciones con su médico, o el dolor dental, así como el sexo.

*Discusión:* En este estudio el 79% (11) de los niños tuvo un comportamiento cooperativo frente a un 21% (3). Baier y cols. hallaron un comportamiento no cooperativo en el 21% de niños de 1-13 años; Holst y Crossner hallaron un 79% de niños de 3-16 años cooperativos frente a un 8% de no cooperadores. La incidencia de miedo frente a los tratamientos odontológicos se cifra entre un 1 y un 20% en niños y adolescentes, siendo menor en niños de mayor edad.

Los cuestionarios se basaron en que la ansiedad dental de los niños pudiera estar influenciada por la ansiedad de las madres, la personalidad y el desarrollo psicológico del niño, así como las experiencias dolorosas previas, especialmente frente a una inyección, ya fuera médica o dental. Varios autores han estudiado que la ansiedad frente al tratamiento se adquiere durante la preadolescencia.

Los autores del estudio remarcan que las reacciones de los niños frente a la visualización de la aguja o incluso al sostenerla no fueron negativas ni de miedo, aunque la respuesta frente a la infiltración de la anestesia fue variada. Existe controversia entre estudios que citan que la visualización de una aguja no está entre las situaciones que producen mayor miedo en un niño.

*Conclusiones:* En este estudio, el hecho de mostrar o esconder la aguja previamente a la infiltración de anestesia local no afectó al comportamiento de los niños de la muestra. Ciertas actitudes familiares, como el "miedo al dentista" de la madre, se relacionaron con el comportamiento del niño frente a la anestesia dental. Dichos resultados no apoyan la práctica empírica de esconder la aguja antes de la anestesia dental, aunque el tamaño de la muestra sólo puede considerar hallazgos iniciales aplicables a una población de 5-6 años de edad.

M. Nosàs García  
Profesora asociada de Odontopediatría. Facultad  
de Odontología. Universidad de Barcelona



## 7<sup>as</sup> Jornadas de Encuentro Pediatría-Odontopediatría

El pasado 16 de diciembre tuvieron lugar, como en años anteriores, las 7<sup>as</sup> *Jornadas de Encuentro Pediatría-Odontopediatría* bajo la dirección conjunta del profesor Carlos Marina López, de la Asociación Española de Pediatría (AEP), y la profesora Paloma Planells del Pozo de la Sociedad Española de Odontopediatría (SEOP) (Fig. 1).



Fig. 1. Los profesores Carlos Marina López y Paloma Planells del Pozo.

Los profesionales de la salud implicados en el tratamiento del paciente infantil pudieron disfrutar de magníficos ponentes que, un año más, captaron su atención durante toda la jornada.

El programa contaba en primer lugar con la ponencia de la Dra. Planells con el título: "¿Qué debemos conocer acerca del traumatismo dental en el paciente pediátrico?", que fue realizada a petición de los pediatras tanto de Atención Primaria como de las urgencias hospitalarias. Toda la sala se mostraba interesada en conocer el protocolo de actuación ante un traumatismo dental. Fue en la ronda de preguntas cuando salió a la luz la necesidad de la presencia de odontopediatras en los hospitales y centros de salud, cubriendo las áreas de Atención Primaria y urgencias. Los pediatras presentes manifestaron que, con la colaboración de la odontología infantil, se podrá asistir de forma integral la salud del niño en nuestro país.

El curso continuó con la Dra. Concepción Robles Vizcaíno, profesora de la Facultad de Medicina de la Universidad de Granada y neuropediatra de la Unidad de Seguimiento y Atención Temprana del Hospital Universitario San Cecilio de Granada. El título de su ponencia fue "Factores etiopatogénicos de los trastornos de la postura y movimiento en niños nacidos en condiciones de riesgo", en la cual hizo especial hincapié en la importancia de la existencia de un equipo hospitalario multidisciplinario en el tratamiento de estos niños.

Una vez recuperadas las fuerzas tras el descanso, el Dr. Juan Carlos Rivero Lesmes, profesor titular en excedencia de la UCM y director del Máster de Ortodoncia, de la *University of Southern Mississippi, Institution of Spain*, captó toda la atención de los asistentes con la ponencia que llevaba por título "De los pies a la cabeza, posturología y oclusión". Se trató de una exposición muy diferente a lo que estamos acostumbrados y sin duda muy interesante, puesto que relacionaba la planta del pie y su posible patología, con la postura de la cabeza y la oclusión.

Para finalizar las jornadas, la Dra. Ángela Benítez Feliponi, fisioterapeuta de la Unidad de Seguimiento y Aten-



Fig. 2. Los directores del curso, Dra. Planells y Dr. Marina junto con los ponentes, Dr. Juan Carlos Rivero Lesmes y Dra. Ángela Benítez Feliponi y Dra. Concepción Robles Vizcaíno.



Fig. 3. Cada año es mayor el número e interés de los asistentes.

ción Temprana del Hospital Universitario San Cecilio de Granada y profesora de la Escuela Universitaria de Ciencias de la Salud de la Universidad de Granada, nos presentó la ponencia que llevaba por título: "Intervención tem-

prana en el niño nacido en condiciones de riesgo con dificultad en la motricidad bucofacial", demostrando gran claridad en la exposición, que sin duda fue de gran interés para todos los asistentes a las jornadas.

Igual que en años anteriores, las brillantes exposiciones de los ponentes junto con el elevado nivel científico y la importante labor del comité organizador han hecho de estas 7<sup>as</sup> Jornadas un rotundo éxito (Fig. 2).

Los presidentes, al clausurar las jornadas, manifestaron su satisfacción, puesto que cada año es mayor el número e interés de los asistentes (Fig. 3). Las conclusiones de estas jornadas fueron la necesidad tanto de odontólogos generales como de odontopediatras en las áreas de Atención Primaria y urgencias de los hospitales, y la importancia del tratamiento multidisciplinario en el tratamiento de niños con necesidades especiales.

El patrocinador oficial del evento fue Oral B, también colaboraron, como en ediciones anteriores, Pfizer, Colgate y Glaxo Smith Kline.

**E. Santa Eulalia Troisfontaines**

# XXIX Reunión Anual SEOP

Sevilla, 24-26 de mayo de 2007

## PRESENTACIÓN

Querido/a Compañero/a:

En nombre del Comité Organizador me dirijo a ti, para darte la bienvenida a la XXIX Reunión de la Sociedad Española de Odontopediatría en Sevilla.

Hemos puesto toda nuestra ilusión en poderos ofrecer unos días mágicos y especiales durante vuestra estancia entre nosotros, no sólo por los atractivos monumentales, gastronómicos y culturales de nuestra ciudad, sino también por el variado programa científico con la participación de eminentes profesionales del ámbito nacional e internacional.

La Reunión dará comienzo el 24 de mayo con el Curso "Tratamiento Periodontal en Odontopediatría" impartido por el Prof. Edwin S. Rosenberg.

El viernes día 25, se impartirá el Curso "Tratamiento Temprano de la Maloclusión" dictado por el Prof. Enrique Solano Reina. A continuación está previsto realizar el Tercer Curso de Odontopediatría en niños con necesidades especiales que lo dictará el Prof. Luc Martens, terminando el sábado, día 26 con el Curso "Odontología Restauradora y Cosmética en el frente anterior" siendo el ponente el Dr. Lorenzo Vanini.

Como podréis observar hemos pretendido dar un contenido multidisciplinar a nuestra reunión a través de la ortodoncia, la periodoncia y la restauradora con un enfoque esencialmente estético.

Tenemos previsto un ameno y divertido programa social para vosotros y vuestros acompañantes. El cóctail de bienvenida tendrá lugar en los Reales Alcázares, y la cena de clausura se realizará en el cortijo andaluz "Hacienda La Boticaria" donde espero despedirme de vosotros deseando que estos días hayan sido inolvidables para todos.

Recibe un afectuoso saludo en nombre del Comité Organizador.

Fdo.: **Asunción Mendoza Mendoza**  
*Presidenta del Comité Organizador*  
XXIX REUNIÓN ANUAL SEOP

## COMITÉ DE HONOR

*Presidencia de Honor:*  
S.S.MM. los Reyes

Excmo. Sr. D. Manuel Chávez González  
*Presidente de la Junta de Andalucía*

Excmo. Sr. D. Alfredo Sánchez Motenseirín  
*Alcalde del Excmo. Ayuntamiento de Sevilla*

Excma. Sra. D<sup>a</sup> Cándida Martínez López  
*Consejera de Educación*

Excmo. Sr. D. Miguel Florencio Lora  
*Rector Magnífico de la Universidad de Sevilla*

Ilmo. Sr. D. José Luis Gutiérrez Pérez  
*Decano de la Facultad de Odontología de la Universidad de Sevilla*

Ilmo. Sr. D. Alfonso Villa Vigil  
*Presidente del Consejo General de Odontólogos y Estomatólogos*

Ilmo. Sr. D. Luis Cáceres Márquez  
*Presidente del Colegio Oficial de Dentistas de Sevilla*

## COMITÉ ORGANIZADOR

*Presidenta:*  
Prof. Asunción Mendoza Mendoza

*Vicepresidenta:*  
Dra. M<sup>a</sup> del Carmen Machuca Portillo

*Secretario:*  
Dr. Óscar González Martín

*Vocales:*  
Dr. Borja Gómez Vidal  
Dr. Luis Corpa  
Dra. Isabel Lozano  
Dra. Marcela Arenas  
Dra. Mónica Serna



**COMITE CIENTÍFICO***Presidenta:*

Profa. Paloma Planells del Pozo

*Vocales:*

Profa. Elena Barbería Leache

Prof. Juan Ramón Boj Quesada

Profa. Monserrat Catalá Pizarro

Dra. M<sup>a</sup> Filomena Estrela Sanchos

Prof. Carlos García Ballesta

Profa. Encarnación González Rodríguez

Profa. M<sup>a</sup> Angustias Peñalver Sánchez

**PROGRAMA CONGRESO****JUEVES 24 DE MAYO**

- 09:00-09:30 Entrega de documentación  
"Sala Andalucía I"  
**Primer Curso: Periodoncia**
- 09:30- 11:30 **Tratamiento periodontal en el adolescente**  
Prof. Edwin S. Rosenberg
- 11:30-12:00 Pausa Café
- 12:00-14:00 Continuación del Curso
- 14:00-15:30 Almuerzo
- 15:30-18:00 Continuación del Curso
- 18:00-18:30 Pausa Café
- 18:30-20:00 Continuación del Curso  
"Sala Andalucía II"
- 09:30-11:30 Comunicaciones libres
- 11:30-12:00 Pausa Café
- 12:00-14:00 Comunicaciones libres
- 14:00-15:30 Almuerzo
- 15:30-18:00 Comunicaciones libres
- 18:00-18:30 Pausa Café
- 19:00-19:30 **Aplicación del láser en odontopediatría**  
Prof. Juan R. Boj Quesada
- 21:00 h. Cócktail inauguración oficial  
*Lugar:* Los Reales Alcázares

**VIERNES 25 DE MAYO***"Sala Andalucía I"***Segundo Curso: Ortodoncia**

- 09:30-11:30 **Tratamiento temprano de la mala oclusión**  
Prof. Enrique Solano Reina

- 11:30-12:00 Pausa Café
- 12:00-14:00 Continuación del Curso
- 14:00-15:30 Almuerzo  
"Sala Andalucía I"  
**Tercer Curso: Pacientes Especiales**
- 15:30-18:00 **Odontopediatría en niños con necesidades especiales**  
Prof. Luc Martens
- 18:00-18:30 Pausa Café
- 18:30-20:00 Continuación del Curso  
"Sala Andalucía II"
- 15:30-18:00 Comunicaciones libres
- 18:00-20:00 Asamblea General de la SEOP  
*Hall del hotel*
- 15:30-18:00 Exposición de Pósters

**SÁBADO 26 DE MAYO***"Sala Andalucía I"***Cuarto Curso: Estética Dental**

- 09:30-11:30 **Odontología Conservadora y Cosmética en el frente anterior**  
Dr. Lorenzo Vanini
- 11:30-12:00 Pausa Café
- 12:00-14:00 Continuación del Curso
- 14:00-15:30 Almuerzo
- 15:30-18:00 Continuación del Curso
- 18:00-18:30 Pausa Café
- 18:30-20:00 Continuación del Curso  
"Sala Andalucía I"  
**Curso para Higienistas en Odontopediatría**
- 09:30-11:30 **Procedimientos clínicos en Odontopediatría**
- 11:30-12:00 Pausa Café
- 12:00-14:00 Continuación del Curso
- 21:30 Cena de Gala  
Hotel Hacienda la Botica  
Actos Sociales

Día 24, Jueves. Cócktail Inaugural (21:00 h)  
"Reales Alcázares"

Día 25, Viernes. Libre  
"Discoteca"

Día 26, Sábado. Cena de Gala (21:30 h)  
Cortijo Andaluz "Hotel Hacienda La Botica" <sup>ria</sup>  
Salida del Hotel en autobús

#### PROGRAMA DE ACOMPAÑANTES

Día 24, Jueves  
Cóctail de bienvenida. "Visita guiada a los Reales Alcázares"

Día 25, Viernes  
Visita a la Ciudad  
Salida del hotel a las 10:00 h. En autobús con guía oficial para visitar la Catedral, el Barrio Santa Cruz y la Plaza de toros de la Maestranza.  
Regreso al Hotel

Día 26, Sábado  
Cena de Gala. "Hotel Hacienda La Botica" <sup>ria</sup>  
Excursión a Jerez (opcional)  
Salida del hotel en autobús para visitar una de las afamadas bodegas y degustar sus vinos. A continuación visitaremos la yeguada "Hierro del Bocado" y almuerzo en un restaurante.  
Regreso al Hotel

#### INFORMACIÓN GENERAL

Fechas de la Reunión:  
Sevilla 24, 25 y 26 de mayo de 2007

Sede: Hotel NH Centro de Convenciones  
Av. Diego Martínez Barrios, 8  
41013 Sevilla

### CONGRESO REUNIÓN ANUAL DE LA SOCIEDAD ESPAÑOLA DE ODONTOPEDIATRÍA (SEOP)

Sevilla 24, 25 y 26 de mayo de 2007

#### Prof. Edwin S. Rosenberg

*Profesor Clínico de Periodoncia e Implantología.  
Chairman*

*Clinical Profesor de Implantología y Clinical Pro-  
fesor en Quirúrgicas.*

*Profesor Clínico de Periodoncia-New York College  
of Dentistry.*

*Profesor Clínico de Periodoncia y Prótesis-Univer-  
sity of California.*

*Saul Schluger Profesor de Periodoncia-University of  
Washington.*

*Director del Programa de Periodoncia y Prótesis-  
Periodontal University of Pennsylvania (hasta 2006).*

*Autor de numerosas publicaciones y conferencias  
internacionales en Periodoncia, Prótesis, Implantolo-  
gía y Oclusión.*

### TRATAMIENTO PERIODONTAL EN EL ADO- LESCENTE

*Moderadores:* Dra. P. Planells del Pozo/Dra. O. Cor-  
tés Lillo

#### Prof. E. Solano Reina

*Catedrático de Ortodoncia y Odontopediatria de la  
Universidad de Sevilla.*

*Director del Master de Ortodoncia y Ortopedia Den-  
tofacial.*

*Autor de la Técnica Multisecuencial M.S.E.*

*Miembro de la SEDO, AAOO, EOS, AJO y de la  
Academia Pierre Fauchard.*

*Profesor visitante de la Universidad de UCLA.*

*Autor de numerosas publicaciones, conferencias y  
cursos internacionales.*

### TRATAMIENTO TEMPRANO DE LA MALO- CLUSIÓN

*Moderadores:* Dr. C. García Ballesta/Dr. J. del Piñal  
Matorras

#### Prof. Luc Martens

*Chairman del Departamento de Odontopediatria y  
atenciones especiales de la Universidad de Ghent-Bel-  
gium.*

*Expresidente de la Belgian Academy y de la Europea  
Academy of Pediatric Dentistry.*

*Presidente electo de la International Association for  
disability an oral health (IADH).*

*Autor de numerosas publicaciones, conferencias y  
cursos internacionales.*

### ODONTOPEDIATRÍA EN NIÑOS CON NECESI- DADES ESPECIALES

*Moderadores:* Dra. M. Catalá Pizarro/Dr. P. Rizo  
Escosa

#### Dr. Lorenzo Vanini

*Doctor por la Universidad de Pavia. Docente en la  
Universidad de Milán. Docente en la Universidad de  
Roma.*

*Autor del libro "Il Restauro conservativo dei denti  
anterior".*

*Autor de numerosas publicaciones, conferencias y  
cursos internacionales.*

### ODONTOLOGÍA CONSERVADORA Y COSMÉ- TICA EN EL FRENTE ANTERIOR

*Moderadores:* Dra. E. Barbería Leache/Dra. E. Mar-  
tínez Pérez

# E.A.P.D. European Academy of Paediatric Dentistry

Application Form for Membership

Date of Application .....- .....- 20...

Last Name..... First Names.....

Title ..... Sex:  Male  Female

Address ..... Degrees .....

.....

..... Telephone (Office).....

Country ..... Postal Code.....(Home) .....

Fax .....

---

## Details of Specialist Practice:

Please designate the distribution that best describes your work

University:  Yes  No Percentage of time at University ..... %

Didactic Teaching ..... % Research ..... % Clinical ..... %

Academic Status .....or Postgraduate Student  Yes

Hospital:  Yes  No Percentage of time at Hospital ..... %

Hospital Teaching ..... % Research ..... % Clinical ..... %

Practice:  Yes  No Percentage of time in Practice ..... %

Type:  Principal  Associate  Other

Public Health:  Yes  No Percentage of time as Public Health Dental Officer ..... %

Clinic ..... % Administration ..... % Research ..... %

---

Areas of Special Clinical Interest .....

.....

Areas of Research Interest .....

.....





**SPECIALTY TRAINING IN PAEDIATRIC DENTISTRY**

Please give details of the training you have received in Paediatric Dentistry. Specifically please give the dates of attendance for the program you have completed. Please attach a copy of the certificate/diploma/degree qualifying you as a specialist in Paediatric Dentistry in your country.

**Training Program:** .....

dates attended ..... to .....

**Any Other Courses in Paediatric Dentistry Attended:** .....

.....

.....

**CERTIFICATE or ACCREDITATION IN PAEDIATRIC DENTISTRY**

date awarded ..... by whom .....

This application must be supported by two ACTIVE members of the European Academy of Paediatric Dentistry. Please have two members counter sign below to support your membership application. The completed form should then be given to the Counsellor for your country who should also endorse it and forward it to the Secretary. You may also send it directly to the Secretary.

Signature:

Signature:

Member ..... Member .....

(please print)

Send this application form to:

Professor M.E.J. Curzon  
Department of Paediatric Dentistry  
Leeds Dental Institute  
Clarendon Way, Leeds, LS2 9LU

Include with this application form the following:

- 1. Copy of your diploma/degree/accreditation certificate from your training program in Paediatric Dentistry .
- 2. Brief curriculum vitae, not more than two pages.

Signature of applicant:

Date: .....



## NORMAS PARA LA PUBLICACIÓN DE TRABAJOS INSTRUCCIONES PARA LOS AUTORES

---

### INTRODUCCIÓN

La revista *Odontología Pediátrica* edita tres números anuales sobre odontología infantil y especialidades relacionadas con este campo, escritos en español.

La Dirección y Redacción de *Odontología Pediátrica* no se responsabilizarán de los conceptos, opiniones o afirmaciones sostenidas por los autores en sus trabajos. Todos los trabajos serán propiedad de *Odontología Pediátrica*, no pudiendo reproducirse parcial ni totalmente sin previo consentimiento de la misma. Una vez publicado el trabajo, el autor cede a la SOCIEDAD ESPAÑOLA DE ODONTOLOGÍA PEDIÁTRICA Y A ARÁN EDICIONES, S.L. los derechos de reproducción, distribución, comunicación de carácter público y traducción de un trabajo.

### 1. PRESENTACIÓN DE LOS TRABAJOS

—Los trabajos deberán ser remitidos, mecanografiados a doble espacio, en hojas tamaño folio, numerados y por duplicado. Asimismo se enviará un soporte informático (disquete de 3 1/2 o cd).

—En la *primera página* figurarán exclusivamente, y por este orden, los siguientes datos: título de trabajo en español e inglés, nombre y apellidos de los autores (*es aconsejable que no excedan de cinco*) centro hospitalario y servicio de cada uno de ellos y dirección completa del primer autor para la correspondencia (incluidos si se dispone de ellos y para mayor información, teléfono, fax y correo electrónico).

—En la *segunda página* figurarán, por este orden: título del trabajo, resumen del mismo y

comienzo del texto. El *resumen*, en castellano e inglés, incluirá los objetivos del trabajo, resultados obtenidos más destacados y principales conclusiones, expuestos de tal forma que pueda ser comprendido aquel sin necesidad de recurrir a la lectura completa del artículo. En los trabajos Originales será estructurado (fundamento u objetivo, método, resultados y conclusiones) siendo su extensión entre 150 y 250 palabras. En los Casos Clínicos y Revisiones la extensión será de 150 palabras. Al pie del resumen se indicarán, en todas las secciones, de 3 a 6 palabras clave debiendo utilizarse las incluidas en la lista de Medical Subject Headings (MeSH) de Index Medicus.

### 2. SECCIONES DE LA REVISTA

*Originales:* Comprenderá trabajos de investigación clínica o experimental, preferentemente de carácter prospectivo. La extensión máxima será de 12 folios, 4 figuras y 5 tablas.

*Casos Clínicos:* Abarcan la descripción de casos clínicos de excepcional observación o que presenten alguna notoriedad que suponga aportación relevante para un mejor conocimiento de la enfermedad. La extensión máxima será de 5 folios, 2 figuras y 2 tablas.

*Revisiones:* Esta sección acogerá aquellos trabajos en los que se realice una completa puesta al día de una entidad clínica o de algún aspecto parcial de la misma. Se dará preferencia a aquellos trabajos que traten sobre entidades clínicas más sometidas a revisión crítica e interpretación etiopatogénica y fisiopatológica, cuya bibliografía contenga las publicaciones más recientes sobre el tema revisado. La extensión máxima será de 14 folios, 5 figuras y 4 tablas.

*Cartas al director:* Recogerán, de forma breve, comentarios o críticas, en relación a trabajos publicados recientemente en la revista. La extensión máxima será de 2 folios, con 10 citas bibliográficas, 1 figura o 1 tabla.

### 3. ESTRUCTURA DEL TEXTO

#### Variará según la sección a que se destine

a) *Originales:* Constará de una Introducción, que deberá ser breve y contendrá la intencionalidad del trabajo, redactado de tal forma que el lector pueda comprender el texto que le sigue. *Material y métodos:* Se expondrá el material utilizado en el trabajo, humano o de experimentación, sus características, criterios de selección y técnicas empleadas, facilitando los datos necesarios, bibliográficos o directos, para que la experiencia relatada pueda ser repetida por el lector. *Resultados:* Referirán los datos obtenidos en la realización del trabajo, sin comentario alguno. Dichos datos pueden ser explicados con detalle en el texto o en tablas o figuras. *Discusión:* Los autores expondrán sus opiniones sobre la base de aquellos resultados, posible interpretación de los mismos, aplicación práctica, comparación con los resultados obtenidos por otros autores en publicaciones similares, sugerencias para futuros trabajos sobre el tema, etcétera.

b) *Notas clínicas:* Comprenderán una *Introducción* similar a la de los Originales. *Caso o casos aportado/s*, donde se relatará, de forma resumida pero completa, la anamnesis, exploración clínica y estudios complementarios, así como la evolución, en su caso, del paciente. *Discusión*, similar a la de los Originales.

c) *Revisiones:* El texto se dividirá en todos aquellos apartados que considere el autor necesarios para una perfecta comprensión del tema tratado.

d) *Cartas al director:* Se expondrán opiniones personales sobre artículos publicados ya en la revista u otros temas de interés para el lector.

### 4. BIBLIOGRAFÍA

Esta irá en hoja aparte y será referida según el orden de aparición en el texto, con una numera-

ción correlativa, que se colocará entre paréntesis en el texto. No es recomendable la utilización de referencias bibliográficas de actas de reuniones y de libros de texto. Se utilizará el estilo reseñado a continuación basado en los "Requisitos de uniformidad" (estilo Vancouver). Asimismo es conveniente que las citas bibliográficas no excedan de los diez años de antigüedad.

#### Artículos de revistas

a) *Artículo normal:* Apellidos e inicial de los nombres de los autores, relacionando todos si son seis, si son más de siete se relacionan los primeros añadiendo et al. Título del trabajo. Nombre de la revista, año de publicación, volumen y página inicial y final.

Los nombres de las revistas deben abreviarse según el estilo utilizado en el Index Medicus (List of Journals Indexed incluido en el número de enero de Index Medicus y en el web de la biblioteca de la NLM <http://www.nlm.nih.gov>).

Como ejemplo: García Ballesta C, Pérez Lajarín L, Magán Sánchez R. Tratamiento protésico con frentes cerámicos en las fracturas de corona. *Odontol Pediatr (Madrid)* 2003; 11: 10-4.

#### b) *Autor institucional:*

The Cardiac Society of Australia and New Zealand. Clinical exercise stress testing. Safety and performance guidelines. *Med J Aust* 1996; 164: 282-4.

#### c) *Sin nombre de autor:*

Cáncer in South Africa (editorial). *S Afr Med J* 1994; 84: 15.

#### d) *Volumen con suplemento:*

Shen Hm, Zhang QF. Risk assessment of nickel carcinogenicity and occupational lung cancer. *Environ Health Perspect* 1994; 102 (Supl. 1): 275-282.

#### e) *Número con un suplemento:*

Payne DK, Sullivan MD, Massie MJ. Women's psychological reactions to breast cancer. *Semin Oncol* 1996; 23 (1 Supl. 2): 89-97.

#### —Capítulo de un libro

Phillips SJ, Whisnant JP. Hypertension and stroke. In: Laragh JH, Brenner BM, eds. *Hyperten-*



sion: pathophysiology, diagnosis and management. 2nd ed. New York: Raven Press, 1995. p. 465-78.

Si se desea que figure que el artículo, capítulo o libro está disponible en alguna página web se pondrá la cita del mencionado artículo, capítulo o libro y después, separado por punto y seguido: "Disponible en: [www.xxxxxxx.xxx.xx/xxx/xxx](http://www.xxxxxxx.xxx.xx/xxx/xxx)".

5. La **ICONOGRAFÍA** de los trabajos será de dos tipos: tablas y figuras. Las *tablas* se enviarán en hoja aparte, numeradas en romanos, con el título en la parte superior. Las notas aclaratorias irán al pie. Las figuras podrán ser gráficas o fotografías cuidando su confección, con el fin que su observación permita comprender su significado sin necesidad de recurrir al texto. Las dimensiones será de 9 cm de ancho como mínimo y de 300 píxeles por pulgada de resolución. Las *fotografías* serán de buena calidad. Ambas, gráficas y fotografías, llevarán pegadas una etiqueta en el reverso indicando la numeración, la parte superior de la figura y nombre del autor. No debe escribirse directamente en el dorso de las figuras (fotografías).

La Redacción de *Odontología Pediátrica*, oídas las sugerencias del Comité de Selección, podrá rechazar los trabajos que no estime oportunos, o bien indicar al autor aquellas modificaciones de los mismos que se juzguen necesarias para su aceptación. En caso de aceptación del trabajo, los autores recibirán, para su corrección, las pruebas de imprenta, que deberán ser devueltas a la Redacción dentro de las 72 horas siguientes a su recepción.

El primer autor recibirá 15 separatas de su trabajo una vez publicado excepto las Cartas al Director. Cuando desee recibir mayor número de ellas lo comunicará con suficiente antelación, previo acuerdo económico.

Enviar los trabajos para su publicación a:

REVISTA ODONTOLOGÍA PEDIÁTRICA  
ARÁN EDICIONES, S.L.  
C/ CASTELLÓ, 128, 1.º  
28006 MADRID.



# Odontología Pediátrica

Órgano de difusión de la Sociedad Española de Odontopediatría  
(3 núms. año)

- |  |              |
|--|--------------|
| <input type="checkbox"/> Profesionales .....         | <b>66 €</b>  |
| <input type="checkbox"/> Organismos y Empresas ..... | <b>86 €</b>  |
| <input type="checkbox"/> Países (zona Euro) .....    | <b>230 €</b> |
| <input type="checkbox"/> Resto de países .....       | <b>312 €</b> |

## BOLETÍN DE SUSCRIPCIÓN AÑO 2007

### DIRECCIÓN DE ENVÍO

Nombre y apellidos \_\_\_\_\_  
 Dirección \_\_\_\_\_  
 Tel. \_\_\_\_\_ E-mail \_\_\_\_\_  
 Población \_\_\_\_\_ Cod. Postal \_\_\_\_\_ Provin. \_\_\_\_\_  
 Especialidad \_\_\_\_\_ Centro \_\_\_\_\_ Cargo \_\_\_\_\_

### SUSCRÍBANME A:

 Odontología  
Pediátrica (3 núms. año)

- A través de mi cuenta bancaria (cumplimento autorización adjunta)
- Mediante talón n.º \_\_\_\_\_ que adjunto
- Contra reembolso

### ORDEN DE PAGO POR DOMICILIACION BANCARIA

### ODONTOLOGÍA PEDIÁTRICA

BANCO/CAJA \_\_\_\_\_  
 DIRECCIÓN \_\_\_\_\_ POBLACIÓN \_\_\_\_\_ C.P. \_\_\_\_\_  
 TITULAR DE LA CUENTA \_\_\_\_\_  
 CÓDIGO C/C.: BANCO     SUCURSAL     D.C.   N.º CUENTA

Ruego a ustedes se sirvan tomar nota de que, hasta nuevo aviso, deberán adeudar en mi cuenta con esa entidad el recibo o letra que anualmente y a mi nombre les sean presentados para su cobro por **ARÁN EDICIONES, S.L.**

Les saluda atentamente,  
 (Firma) \_\_\_\_\_ de \_\_\_\_\_ de 20\_\_\_\_

### Más información o envíos a:

**ARÁN EDICIONES, S.L.** Castelló, 128, 1º - 28006 Madrid - Teléfono (91) 745 17 28 - Fax: (91) 561 57 87  
 e-mail: suscripc@grupoaran.com - www.grupoaran.com

DOCUMENTO PARA EL BANCO



# Tratado de CIRUGÍA ORAL Y MAXILOFACIAL

Dirigido por el Prof. Carlos Navarro Vila (Catedrático de Cirugía Maxilofacial. Profesor-Jefe del Servicio de Cirugía Maxilofacial del Hospital General Universitario Gregorio Marañón) y coordinado por los Dres. Fernando García Marín y Santiago Ochandiano Caicoya.

Primer Tratado de referencia en Castellano.

Los más prestigiosos especialistas nacionales e internacionales.

A lo largo de los tres tomos se abordan temas como:

- Cirugía oral
- Implantología y cirugía preprotésica
- ATM
- Traumatología
- Aumento y distracción ósea
- Cirugía ortognática
- Malformaciones craneofaciales
- Glándulas salivales
- Cirugía estética
- Oncología y reconstrucción

**3 tomos**, con aproximadamente 2.000 páginas y gran riqueza de imágenes a color.

Lujosamente encuadernado en tapa dura, simil piel.

BOLETÍN DE PEDIDO

Tratado de **CIRUGÍA ORAL Y MAXILOFACIAL**

**P.V.P. 468 €**  
(gastos de envío incluidos)

Deseo recibir el "Tratado de **CIRUGÍA ORAL Y MAXILOFACIAL**" que pagaré:  Talón adjunto  Contra reembolso

Apellidos..... Nombre.....  
Especialidad..... Teléfono.....  
Dirección..... C.P.....  
Población..... Provincia.....



El primer  
paSO

para una  
boca  
Sana

VITIS  
junior



+ De venta en  
Farmacias

Cepillo de dientes VITIS JUNIOR CN 374272.6  
Gel dentífrico VITIS JUNIOR CN 399493.4



**DENTAID** 25 años  
Expertos en Salud Bucal  
[www.dentaid.es](http://www.dentaid.es)